Digitized by the Internet Archive
in 2015

https://archive.org/details/b21295165

200926302 5
INST. PSYCH.
THE LIBRARY, INSTITUTE OF PSYCHIATRY
MAUDSLEY HOSPITAL
IMH
27

27
IMK
A63

Histologische Studien zur Differenzialdiagnose der progressiven Paralyse.

Von Alois Alzheimer.

Mit 14 Tafeln.

957
INSTITUTE OF PSYCHIATRY LIBRARY

I. Zweck und Ziel der Untersuchung.

Von den verschiedenen Hilfsmitteln, welche brauchbar erscheinen, um zu einem tieferen Verständnis der Seelenstörungen und zu einer bestimmteren Abgrenzung ihrer verschiedenen Formen zu gelangen, ist die Gewebsuntersuchung bis heute nur mit beschränkten und noch keineswegs unbestrittenen Erfolgen benutzt worden.

Vergleichen wir dagegen die übrigen Gebiete der Heilkunde, so sehen wir, daß dort die pathologische Anatomie der klinischen Betrachtung schon seit langer Zeit viele und ungemein fördernde Dienste leistet. Ja, es läßt sich nicht bestreiten, daß die somatische Medizin für den großen Vorsprung, den sie in der Erkenntnis des Wesens und in der Möglichkeit einer schärferen Abtrennung der einzelnen Krankheiten vor der Psychiatrie voraus hat, vor allem der pathologischen Histologie Dank schuldet.

Diese Tatsache muß dem Psychiater die Frage nahe legen, warum bisher in seinem Arbeitsgebiete der Weg versagt, der dort schon so wesentlich weiter geführt hat.

Die pathologische Histologie hat sich der Medizin im allgemeinen hauptsächlich nach zwei Richtungen nützlich gemacht. Sie hat zunächst das klinische Verständnis vieler Krankheiten dadurch erleichtert, daß sie zu zeigen vermochte, wie die normalen Bauverhältnisse der Organe durch einen Krankheitsvorgang gestört und wie durch die krankhaften Gewebsveränderungen die uns bekannten physiologischen Leistungen des Organs beeinträchtigt werden müssen, wie also Krankheitserscheinungen aus Schädigungen der Organstruktur erklärbar werden.

Daß sich auf dem gleichen Wege für die Seelenstörungen eine gleiche Förderung klinischer Erkenntnis erreichen läßt, scheint bis jetzt nur in einem weit beschränkteren Grade möglich. Denn bei der Hirnrinde, dem Organe der psychischen Leistungen, finden wir die Gewebsdifferenzierung zu so außerordentlichen Graden gesteigert, dass wir trotz aller Bemühung noch nicht einmal die normalen Bauverhältnisse auch nur einigermaßen zu übersehen vermögen. Noch weiter zurück sind wir in der Erkenntnis der physiologischen Bedeutung der uns bekannten Anordnungen der Hirnrinde. Wir wissen allein, daß einige psychische Leistungen in bestimmten Rindenbezirken sich abwickeln und daß die nervösen Elemente in diesen Feldern teilweise eine eigenartige Anordnung zeigen. Wir können auch aus einer Schädigung jener Leistungen auf eine Schädigung jener Gegenden schließen. Im Vergleich aber zu der unendlichen Vielfältigkeit und Feinheit der seelischen Vorgänge sind unsere Kenntnisse über die Bedeutung, welche den einzelnen Bestandteilen des nervösen Rindengewebes an den einzelnen Seelentätigkeiten zukommt, noch als ungemein dürftig zu bezeichnen. So tasten wir ganz im Dunkeln und Unsicheren, wenn wir uns daran machen, schon jetzt krankhafte psychische Äußerungen auf die uns in die Augen fallenden Veränderungen der nervösen Bestandteile in der Hirnrinde Geisteskranker zu beziehen. Ja, die sicheren Wegzeiger sind so selten, daß die ständige Gefahr, dabei auf Irrwege zu gelangen, zur größten Vorsicht gemahnen muß.

Zweitens aber hat die Untersuchung der erkrankten Gewebe der Medizin auch dadurch wichtige Aufklärung gebracht, daß sie als Ursache von klinisch nicht immer leicht trennbaren Krankheitsgruppen histologisch verschiedene Krankheitsvorgänge kennen gelehrt hat. Mit der Möglichkeit der Nachprüfung der klinischen Diagnose durch die histologische Untersuchung hat sich dann eine genauere Bewertung der einzelnen Symptome für die Differentialdiagnose und damit schließlich auch eine zuverlässigere klinische Abgrenzung der einzelnen Krankheitsformen erreichen lassen.

Wird es nun der pathologischen Anatomie möglich werden, ebenso der klinischen Psychiatrie zu Hilfe zu kommen, indem sie ihre Diagnosen richtig stellt, ihr den wahren Wert ihrer Erkennungsmerkmale der einzelnen Krankheiten zeigt und ihr damit dort Grenzen ziehen hilft, wo ihre Krankheitsbilder untrennbar ineinander zu verschwimmen scheinen?

Es ist kein Grund einzusehen, warum das unmöglich sein sollte.

Unserer Aufgabe sind jetzt andere Ziele und Grenzen gesteckt. Es kommt uns nun nicht allein darauf an, den Veränderungen des nervösen Gewebes bis in seine feinsten Anordnungen, die wir mit unserer Technik noch nicht zu bemeistern vermögen, nachzuspüren, sondern verschiedene Krankheitsvorgänge auseinanderzuhalten. Die Veränderungen an dem Stützgewebe und an den Gefäßen, welche wir viel leichter darzustellen vermögen, haben für uns nun die gleiche Bedeutung. Dank den vielen Vorarbeiten, besonders Nissl's[1]), haben wir für die Bewertung dieser schon bessere Handhaben gewonnen. Wenn die Psychosen, die Erkrankungen der Hirnrinde, mit anatomischen Veränderungen einhergehen — und daß dies der Fall ist, ist wohl von vornherein anzunehmen und nach Nissl's Untersuchungen nicht mehr zu bezweifeln — dann müssen sie verschieden sein, wie die Psychosen selbst, und wir werden sie auseinanderhalten lernen können.

Wer sich etwas eingehender mit der Hirnrinde Geisteskranker beschäftigt hat, wird bald finden, daß es nicht das Fehlen pathologischer Veränderungen ist, was uns hier Schwierigkeiten bereitet, sondern ein richtiges Verständnis der sehr vielfachen und sehr verschiedenartigen Befunde. Die Gefahr ist groß, dabei Unwesentliches für Wesentliches zu nehmen und Wichtiges zu übersehen. Die schließliche Formulierung der Ergebnisse wird sich hier auch nicht wie beim experimentellen Arbeiten aus nach jeder Richtung hin übereinstimmenden und eindeutigen Befunden mit zwingender Notwendigkeit ergeben, sondern muß unter den verwickelten Verhältnissen und vielfachen Kombinations- und Variationsmöglichkeiten krankhafter Zustände oft aus einer Wahl zwischen größeren und geringeren Wahrscheinlichkeiten hervorgehen. So können manchmal Nachuntersuchungen, an einem anderen oder an einem noch größeren Material oder mit neuen und besseren Methoden ausgeführt, nach einzelnen Richtungen hin abweichende Ergebnisse bringen.

Nur der, welcher sich von der Ferne ein Urteil nimmt über

1) Ich werde den Namen Nissl's so oft nennen, als mir wissenschaftliche Arbeiten von ihm über die besprochenen Dinge bekannt sind. Damit ist aber Nissl's Anteil an diesen Untersuchungen nicht erschöpft. Der freundschaftlich-wissenschaftliche Verkehr, den ich seit 15 Jahren mit ihm unterhalten durfte, hat mir so vielfache Anregungen gebracht, daß ich wohl sagen muß, was etwa von den nachfolgenden Darlegungen unsere Kenntnisse zu erweitern vermag, ist nicht ohne seine direkte oder indirekte Mitwirkung entstanden. Das hindert nicht, daß vielleicht Nissl manche Auffassungen, die hier wiedergegeben sind, nicht teilen dürfte.

Dinge, deren Schwierigkeiten erst eine eingehende Beschäftigung aufdeckt, kann aus der Möglichkeit solcher Irrtümer den Schluss ziehen, daß die ganze pathologische Histologie ein für die Psychiatrie unbrauchbares Werkzeug ist.

Den aber, der tiefer in die Sache eingedrungen ist, wird diese Gefahr nur vorsichtig in seinen Schlußfolgerungen und bescheiden in den Erwartungen machen, die er von seinen Arbeiten erhoffen darf. Manchmal bedeutet es in einem so schwierigen Forschungsgebiete schon einen Fortschritt, Nachuntersuchungen angeregt zu haben, die erst die Klärung bringen.

Würde es uns aber trotz dieser Schwierigkeiten gelingen, wesensverschiedene Gewebsveränderungen bei den verschiedenen Geistesstörungen nachzuweisen, so würden uns gewiß schon die Abweichungen in den einzelnen Erkrankungsvorgängen Schlüsse auf die Verschiedenheit der klinischen Erscheinungsform gestatten. Wir müßten uns nur nicht zufrieden geben, festzustellen, welche Gewebsteile im allgemeinen durch die Krankheit eine Veränderung erfahren, sondern bemüht sein, möglichst alle Eigenschaften des histopathologischen Prozesses zu ergründen.

Es müßte nachgewiesen werden, ob er sich langsam und stetig entwickelt, oder ob er rasch oder schubweise weitergeht, ob er einer Heilung oder einem Stillstande zugänglich oder zu immer weiterem Fortschreiten geneigt ist. Die Ergebnisse würden uns auf den Verlauf der Krankheit Folgerungen erlauben. Wir würden weiter sehen müssen, welches die äußersten Grade sind, welche die Rindenzerstörung erreicht, ob die ganze Rinde in diffuser Weise oder in einzelnen Herden, oder ob nur bestimmte Teile der Hemisphäre befallen werden, ob die Rinde allein oder auch das übrige Nervensystem geschädigt wird. Finden sich hierbei Verschiedenheiten, so müssen sie sich auch in der klinischen Erscheinungsform kundgeben, weil in dem einen Falle alle Leistungen der Rinde gleichmäßig, in dem andern nur teilweise und in verschiedenen Graden und Abstufungen beeinträchtigt werden, weil wir entweder mehr oder minder deutliche Ausfallssymptome von seiten jener Rindenfelder beobachten, deren Leistungen wir schon genauer kennen oder solche vermissen, weil nervöse Lähmungserscheinungen das Krankheitsbild begleiten oder ihm fremd bleiben.

So dürfte uns schon die histologische Untersuchung einzelne Anhaltspunkte geben, welchen klinischen Erscheinungen eine besondere Bedeutung für die Krankheitserkennung zukommt.

Den Beweis nun zu führen, daß es heute schon möglich ist, der klinischen Differentialdiagnose eines Krankheitsbildes eine histologische Differentialdiagnose gegenüber zu stellen, und daß dabei mancherlei Tatsachen hervortreten, die fördernd und klärend die klinische Betrachtung beeinflussen müssen, soll die Aufgabe der nachfolgenden Untersuchung sein.

Wenn als Hauptgegenstand derselben die progressive Paralyse gewählt wurde, so geschah dies gewiß auch in Anbetracht des Umstandes, daß diese Krankheit mit besonders greifbaren Gewebsveränderungen einhergeht. Sie schien dadurch für einen solchen Nachweis besonders geeignet und gleichsam der natürliche Ausgangspunkt für alle weiteren Arbeiten in gleicher Richtung.

Doch ist sicher auch heute schon die Paralyse nicht die einzige Geisteskrankheit, die sich histologisch kennzeichnen läßt. In der Verfolgung unserer Aufgabe, den paralytischen Krankheitsvorgang von andersartigen Krankheiten zu trennen, werden wir genugsam weitere Erkrankungszustände der Rinde kennen lernen und zeigen können, daß auch sie eigenartig und von den anderen wohl unterscheidbar sind.

Für den Gang der Untersuchung hat sich folgender Weg ergeben:

Es wurden alle Fälle von Geistesstörung histologisch geprüft, die im Laufe der letzten sieben Jahre meiner Tätigkeit in der städt. Irrenanstalt zu Frankfurt a. M. zur Sektion kamen. Es sind 320 Fälle. Eine besonders eingehende Untersuchung wurde allen jenen Fällen zu teil, bei welchen im Leben die Diagnose auf Paralyse gestellt worden war, welche ein der Paralyse ähnliches Bild boten, aber klinisch abweichende Züge zeigten, und allen Fällen, die ihrer ganzen Stellung nach dunkel blieben. Die weitaus größte Gruppe (170), welche in klinischer Beziehung dem Bild der Paralyse ohne jede Abweichung entsprach, konnte als Unterlage für die Feststellung der Eigentümlichkeiten der paralytischen Gewebsveränderungen dienen. Die Zahl der Beobachtungen dürfte groß genug sein, um Zufälligkeiten im Gewebsbefund als solche zu erkennen, die Möglichkeiten und Grenzen der Abweichungen festzustellen und allen Paralysen zukommende Merkmale herauszufinden.

Um aber zu einer Feststellung der Eigenart der paralytischen Erkrankung zu gelangen, muß nachgewiesen werden, wodurch sich die Gewebsveränderungen bei der Paralyse von denen, die andern Krankheitsvorgängen zu Grunde liegen, unterscheiden.

Gelingt es, solche Unterscheidungsmerkmale zu finden, so wäre unsere erste Aufgabe gelöst und eine histologische Differentialdiagnose der Paralyse ermöglicht.

Die Lösung dieser Aufgabe setzt uns in den Stand, an weitere Aufgaben heranzugehen.

Wir werden sehen müssen, ob sich unter den Fällen, die wir nach ihrer klinischen Erscheinung zur Paralyse gerechnet hatten, solche finden, die nach ihrem histologischen Befunde abweichen. Wir müssen weiter suchen, ob unter den Fällen, welche wir nach den Krankheitserscheinungen nicht zur Paralyse gezählt haben, solche sind, welche die paralytischen Veränderungen zeigen. Wir werden die Fälle, die uns nach ihrem klinischen Verlauf dunkel geblieben sind, unter die verschiedenen Gewebsveränderungen, welche wir kennen gelernt haben, einzureihen versuchen, oder uns festzustellen bemühen, ob ihnen noch unbekannte Krankheitsvorgänge zu Grunde liegen. Dann wird uns als das letzte bleiben, darzulegen, inwieweit unsere histologischen Untersuchungen unsere klinischen Anschauungen von der Paralyse zu ändern und schärfer zu fassen geeignet sind, nach welcher Richtung hin sich der Begriff der Paralyse einengt oder erweitert.

Die Ergebnisse dieser Untersuchungen werden ein Gradmesser sein, inwieweit die pathologische Histologie für die klinische Psychiatrie sich nutzbringend erweisen kann.

II. Die anatomischen Veränderungen bei der progressiven Paralyse.

Der Leichenbefund.

Man kann nicht gut auf die histologischen Eigentümlichkeiten der progressiven Paralyse eingehen, ehe man nicht dem makroskopischen Leichenbefund einige Aufmerksamkeit gewidmet hat. Er gibt uns auch schon einen Fingerzeig, wo wir die hauptsächlichsten Gewebsveränderungen erwarten dürfen.

In der Literatur finden wir zahlreiche Zusammenstellungen der Veränderungen, welche sich schon bei der Sektion der Paralytiker erkennen lassen. In der Beurteilung derselben für die Differentialdiagnose der Paralyse besteht ziemliche Übereinstimmung dahin, daß keinem einzelnen dieser Befunde eine entscheidende Bedeutung zukommt, während die Mehrzahl der Autoren die Meinung vertritt, daß ein Zusammentreffen mehrerer dieser Merkmale die Diagnose wahrscheinlich machen, und wenn sie be-

sonders stark ausgeprägt sind, selbst sicher stellen könne. Als solche Merkmale werden angeführt: Verdickung des Schädeldaches und Schwund der Diploë, Verdickung und Trübung der weichen Hirnhaut und Verwachsung derselben mit der Rindenoberfläche, Hydrocephalus externus und internus, Ependymgranulationen, Schwund des Gehirns und der Hirnrinde.

Betrachten wir nun unsere 170 Fälle zweifelloser Paralyse, so ist in 13 Fällen ausdrücklich erwähnt, daß das Schädeldach nicht verdickt und die Diploë in normaler Weise erhalten war. Neun von diesen Fällen sind Paralysen, die innerhalb 6 Monate, drei, die innerhalb eines Jahres, und einer, der $4^1/_2$ Jahr nach Auftreten der ersten Krankheitserscheinungen gestorben war. Die vier Fälle, bei welchen die Krankheit länger als ein halbes Jahr gedauert hatte, zeigten gleichzeitig eine geringe Verdickung der weichen Hirnhäute und keine erhebliche Gewichtsabnahme des Gehirns. Im Vergleich dazu fand sich eine Verdickung des Schädeldaches und Ersatz der Diploë durch festes Knochengewebe bei 18 von 31 Fällen von seniler Demenz, bei 5 von 7 Fällen von chronischem Alkoholismus, bei 4 von 5 Fällen, welche Ausgangszustände der Dementia praecox darstellten, bei 2 von 5 Fällen von Epilepsie, bei 5 von 16 Fällen von Arteriosklerose des Gehirns. Die Verdickung des Schädeldaches mit Schwund der Diploë ist demnach eine Erscheinung, die sich bei vielen mit Atrophie des Gehirnes einhergehenden Geisteskrankheiten beobachten läßt, die in frischen Fällen von Paralyse nicht selten fehlt und auch in älteren Fällen gelegentlich vermißt wird. Sie erreicht zuweilen bei der Paralyse ganz besonders erhebliche Grade, doch kann man in alten Fällen von Dementia praecox Schädelverdickungen sehen, die von keinem Fall von Paralyse übertroffen werden.

Größere pachymeningitische Membranen fanden sich in den letzten Jahren auffallend selten, öfters noch ein zartes rostfarbenes Häutchen, während in früheren Jahren auch schwere Pachymeningitis entschieden häufiger zur Beobachtung kam (Fürstner, Jolly).

Oft wird erwähnt, daß die Dura mit dem Schädeldache verwachsen war, daß sie leicht oder erheblich verdickt erschien, daß sie auf der Innenfläche ein milchig-weißes Ansehen bot.

Der Hydrocephalus externus fehlte nur in 19 von den 170 Fällen, und dabei waren nur 2 Fälle, bei denen die Krankheit länger als 6 Monate gedauert hatte. Ein Hydrocephalus internus wurde in 13 Fällen vermißt, darunter waren vier mit mehr als 6 monatlicher Krankheitsdauer.

Makroskopisch sichtbare Veränderungen der weichen Hirnhäute fehlten in 23 Fällen, darunter war einer mit viereinhalbjähriger, zwei mit dreijähriger, einer mit zweijähriger, die übrigen mit nicht 6 monatlicher Krankheitsdauer.

In 142 Fällen ist angegeben, daß die Trübung über dem Stirnhirn am stärksten war und den Occipitallappen frei ließ, während in 5 Fällen bemerkt ist, daß die Pia auch über dem Hinterhauptslappen merklich verdickt und getrübt erschien, in 7 Fällen, daß sie auch über dem Kleinhirn dick und weißlich war, in 9 Fällen, daß sich an der Basis zwischen Chiasma und vorderem Brückenrand eine Trübung und Verdickung der Pia bemerken ließ. Wir sehen also, daß sich sowohl Fälle von Paralyse finden lassen, bei denen selbst nach jahrelangem Verlauf eine sichtbare Trübung und Verdickung der Pia fehlt, sowie daß auch der Occipitallappen nicht immer von der Trübung frei bleibt. Auf der anderen Seite begegnet man so häufig einer leichten, aber selbst auch erheblichen Trübung und Verdickung der Pia beim Altersblödsinn, den arteriosklerotischen Gehirnerkrankungen, dem chronischen Alkoholismus, alten Demenzzuständen, daß auch dieser Befund an sich differentialdiagnostisch wenig verwertbar erscheint.

Verwachsungen zwischen Pia und Hirnrinde wurden viel seltener mehr beobachtet, seitdem die Leichenöffnung bald nach dem Tode, meist innerhalb 6, jedenfalls innerhalb 12 Stunden ausgeführt wurde (Wernicke, Lissauer, Cramer). Es spricht dies dafür, daß die postmortale Erweichung des Gehirns, die oft schon sehr früh nach dem Tode einsetzt, nicht ohne Einfluß auf das Zustandekommen der Rindenschälung ist. Leichtere Verlötungen zwischen Pia und Hirnrinde, welche sich bei noch festem Gehirn lösen, bewirken, sobald dasselbe weicher geworden ist, eine Ablösung der obersten Rindenschichten. Unter den 20 letzten Sektionen von Paralyse ist nur 3 mal eine Rindenschälung bemerkt worden. Bei dieser offenbaren Abhängigkeit der Häufigkeit und Ausdehnung der Dekortikation von der Zeitdauer, welche zwischen dem Tod und der Leichenöffnung liegt, erscheint der Wert einer Statistik dieses Befundes sehr fraglich.

In Frankreich pflegte man zwei Formen der Rindenschälung zu unterscheiden (Klippel). 1. Oberflächliche Ablösung der Rinde bei zarter Pia und 2. tiefergreifende, serpiginöse Erosionen bei sehr verdickter Hirnhaut. In manchen Fällen beobachtet man nämlich, daß die dünne und leicht zerreißliche Pia über große Rindengebiete, ja fast am ganzen Gehirn sich nur mit leichten Rindenzerreißungen

abziehen läßt. Besonders häufig kann man dies Verhältnis über dem Schläfelappen beobachten. In anderen Fällen dagegen sieht man, wenn man die fellartig verdickten Meningen über die Windungen wegzieht, scharf umgrenzte, bis auf die Markleiste reichende Löcher zurückbleiben. Die Unterscheidung dieser zwei Formen scheint wohl angebracht, weil beide, wie wir später sehen werden, wenigstens oft, durch histologisch verschiedene Verhältnisse bedingt sind. Jedenfalls spielt die Rindenschälung nach ihrer Häufigkeit keine solche Rolle, daß man sie als das Grundsymptom des makroskopischen Paralysebefundes bezeichnen könnte (Dupré). Allerdings fand sie sich sonst, abgesehen von Erweichungsherden und Tumoren, nur bei luetischer und tuberkulöser Meningitis, bei Encephalitis und in einem Fall von Idiotie.

Ependymgranulationen fehlten in 27 von 170 Paralysen, fanden sich dagegen 3 mal bei Alkoholismus, 2 mal bei seniler Demenz, 1 mal bei Arteriosklerose, 1 mal bei Hirntumor und 1 mal bei Hirnlues. Ihre differentialdiagnostische Bedeutung ist daher auch nicht allzuhoch einzuschätzen; immerhin bildeten sie in einer größeren Anzahl frischerer Fälle, wie auch bei einzelnen klinisch unklar gebliebenen Beobachtungen, die sich durch die Gewebsuntersuchung als Paralysen herausstellten, bei der Leichenöffnung nahezu das einzige verdächtige Merkmal.

Ein Schwund des Gehirns war in 152 von 170 Fällen nachzuweisen, er fehlte auch in einem Fall mit viereinhalbjährigem Verlauf, in welchem das Hirngewicht (Frau) 1280 g betrug, das Schädeldach nicht verdickt, die weichen Hirnhäute nicht getrübt und verdickt waren. In 140 Fällen ist erwähnt, daß die Atrophie im höchsten Maße das Stirnhirn betraf, in 6 Fällen, daß auch die Zentralwindungen beiderseits, in 2 Fällen, daß sie rechts, in 1, daß sie links besonders stark atrophiert schienen, in 6, daß alle Windungen der Konvexität gleichmäßig geschwunden waren, 1 mal ist eine besondere Atrophie der beiden Hinterhauptslappen, 4 mal der Scheitellappen und 7 mal der Schläfelappen erwähnt, 4 mal ist hervorgehoben, daß die eine Hemisphäre im allgemeinen besonderen Schwund zeigte, wobei Gewichtsunterschiede zwischen beiden bis zu 155 g festgestellt wurden.

In Frankreich ist die Ansicht allgemeiner verbreitet, daß dem Schwund des Gehirns ein Zustand von Schwellung mit Gewichtszunahme vorausgehe. Die Zahl unserer Beobachtungen, welche einer solchen Annahme günstig wären, ist sehr gering. Viel häufiger jedenfalls findet sich auch bei frischen Fällen schon eine Ge-

wichtsabnahme. Die Möglichkeit weitgehender Schwankungen des normalen Hirngewichtes erschwert den Nachweis einer Gewichtsvermehrung, wenn er nicht erhebliche Grade erreicht. Das ist aber sicher sehr selten. Vielleicht kann man bei unserem ersten, ausführlich beschriebenen Falle das auffällig hohe Gewicht der weniger erkrankten Hemisphäre durch eine solche Schwellung verursacht ansehen.

Dreimal ist auf einen besonderen Schwund des Kleinhirns hingewiesen. Bei dem einen Fall wird erwähnt, daß das Kleinhirn einen ins Graue spielenden Farbenton zeigte und beim Durchschneiden knirschte.

In 64 Fällen wurde der Thalamus auffallend atrophisch gefunden, er wird dabei als eingesunken, höckerig, uneben, grau verfärbt beschrieben.

Bei der Beschreibung des Rückenmarks finden wir öfters erwähnt, daß makroskopisch keine Strangdegeneration sichtbar war, daß aber das ganze Rückenmark auffallend schmächtig und dünn erschien. Bei den echten Tabesparalysen finden wir regelmäßig, bei den Paralysen mit Hinterstrang- oder Hinter- und Seitenstrangveränderungen sehr häufig bemerkt, daß die Pia über den Hintersträngen streifig verdickt und mit der Dura verlötet war. Nur einigemal wird auch von einer Verdickung der Pia über den Vordersträngen gesprochen. Die Verdickung war nicht immer über dem Lendenmark am stärksten, manchmal sogar vorzugsweise am Hals- oder Brustmark ausgeprägt.

Unter den übrigen bei der Paralyse häufig wiederkehrenden Befunden ist besonders die Arteriosklerose des Anfangsteils der Aorta und der großen Gefäße der Hirnbasis zu erwähnen, die nur 34 mal unter den 170 Fällen fehlte. Sie war manchmal nicht sehr erheblich, fand sich aber sogar in 2 von den 3 Fällen jugendlicher Paralyse im Alter von unter 20 Jahren.

Weiter verdient hervorgehoben zu werden das häufige Vorkommen von Herzmuskeldegeneration, von Veränderungen der Leber und dann der Nieren, ganz abgesehen von denen, welche durch Pyelonephritis verursacht waren (Kraepelin). Es sind 71 mal Verfettungen des Herzmuskels, 115 mal Verfettungen der Leber und 34 mal leichte und schwerere Grade von Schrumpfleber gesehen worden. Letztere fand sich auch bei Patienten, bei denen kein Alkoholmißbrauch vorgelegen hatte. 52 mal sind Veränderungen an den Nieren, leichte Grade von Granularatrophie, Verfettung der Nierenepithelien angeführt. 6 mal wurde bei Kranken, die in paralytischen Anfällen gestorben waren, ohne daß eine interkurrente

Infektion stattgefunden hatte, eine akute Milzschwellung gefunden. Man kann wohl ohne weiteres sagen, daß man bei einem hinsichtlich des Alters gleichartigen, aber nicht aus paralytischen Kranken bestehenden Leichenmaterial die gleichen Veränderungen an den Körperorganen weniger häufig beobachten wird. Sie als Folge des allgemeinen Siechtums aufzufassen, verbietet schon die Beobachtung, daß sie nicht selten auch bei noch ganz rüstigen Paralytikern zu finden sind.

In ihrer Gesamtheit bestätigt diese Aufstellung also wohl den Satz, daß kein einziger der makroskopichen Befunde einen pathognomonischen Wert hat. Immerhin gibt es recht zahlreiche Fälle von Paralyse mit so ausgeprägten Leichenveränderungen, mit so mächtiger sulziger Verdickung und Trübung der Pia über den vorderen Hirnpartien, mit so zahlreichen cystösen Flüssigkeitsansammlungen zwischen den Blättern der Pia, so steifer Infiltration der aus den Windungstälern herausgezogenen Pialfalten, so enormem Hydrocephalus, so starker Ependymwucherung, so kammartiger Verschmälerung der Stirnwindungen, daß wohl der makroskopische Befund die Diagnose sicher stellen kann. Meist trifft das aber nur für die Fälle zu, bei denen schon nach dem klinischen Verlauf die Diagnose nicht zweifelhaft geblieben war. Recht häufig bringt die Leichenöffnung noch keine Entscheidung, am gewöhnlichsten nicht bei jenen Fällen von Paralyse, die innerhalb weniger Monate durch die Hirnerkrankung selbst zum Tode geführt haben oder noch im Frühstadium dazwischen gekommenen Erkrankungen erlegen sind. Hier kann jedenfalls auch ein völlig negativer Befund ebensowenig gegen Paralyse beweisen, wie das Vorhandensein einer leichten Trübung der Pia, einer mäßigen Atrophie des Stirnhirns, eines leichten Hydrocephalus, einer Andeutung von Ependymwucherung für dieselbe.

Im übrigen befinden sich bei Berücksichtigung dieses Umstandes unter allen beobachteten Fällen nur zwei, bei denen das Sektionsergebnis eine Änderung der klinischen Diagnose nötig zu machen schien, die sich nachher bei der mikroskopischen Untersuchung doch als nicht angebracht erwies, indem diese die am Krankenbett gewonnene Auffassung als richtig bestätigte: Der bereits erwähnte Fall einer nach $4^1/_2$ jähriger Krankheitsdauer verstorbenen Frau, bei welcher sich kein einziger für die Paralyse sprechender Befund ergab, obwohl sie klinisch als Paralyse erschienen war. Sie erwies sich auch histologisch als Paralyse. Und der Fall einer 61 jährigen Kranken, die nach dem Befunde einer erheblichen Verdickung des

Schädeldaches mit Schwund der Diploë, außerordentlich starken Verdickung und Trübung der Pia mit cystösen Flüssigkeitsansammlungen in derselben, eines Hydrocephalus externus und internus, einer Ependymwucherung, eines hochgradigen Schwundes des Gehirns, besonders des Stirnhirns für eine Paralyse gehalten worden war und sich hintennach als Dementia senilis erwies, für die sie auch im Leben gegolten hatte.

Die histologischen Veränderungen.

Wenn wir nun zu einer Betrachtung der Gewebsveränderungen bei der progressiven Paralyse übergehen, so wäre es zunächst einer Untersuchung wert, ob sich die Veränderungen im knöchernen Schädeldache der Paralytiker histologisch in der gleichen Weise verhalten, wie die Verdickungen des Schädeldaches, die wir bei anderen Geisteskranken finden. Namentlich wäre zu entscheiden, ob Veränderungen infiltrativer Art im Knochengewebe, besonders des Craniums, beim Paralytiker vorkommen und entzündliche Vorgänge die Vermehrung der Knochensubstanz herbeiführen, oder ob es sich um eine einfache Verdickung des Schädeldaches infolge des Hirnschwundes, oder um eine vermehrte Knochenbildung im Zusammenhang mit Zirkulationsstörungen handelt. Klippel, der sich die gleichen Fragen aufwirft, ist nicht zu einer Beantwortung derselben gekommen. Tatsächlich stellen sich auch einer Untersuchung des Knochengewebes so erhebliche technische Schwierigkeiten entgegen, und eine sichere Beantwortung der Frage hat so umfangreiche und zeitraubende vergleichende Untersuchungen zur notwendigen Voraussetzung, daß sich eine Lösung heute noch nicht geben läßt. Jedenfalls erscheint es auch noch nicht genügend begründet, den Schwund der Diploë und die Eburnisation des Schädeldaches des Paralytikers als eine syphilitische Knochenerkrankung zu deuten (Wernicke).

Über die Veränderungen der Dura mater bei der progressiven Paralyse sind mehrfach Nachforschungen, namentlich von Robertson angestellt worden. In einigen Fällen, die ich untersucht habe, fand sich eine deutliche Vermehrung des Bindegewebes und eine anscheinend in Herden auftretende Infiltration aus Lymphocyten und Plasmazellen um einzelne Gefäße. Die Infiltrationselemente zeigten vielfach Rückbildungserscheinungen.

Auch die Frage bedürfte noch einer Prüfung, ob die pachymeningitischen Membranen, über deren Entstehungsweise noch verschiedene Auffassungen unvermittelt nebeneinander hergehen,

sich bei der Paralyse ebenso verhalten, wie beim Alkoholismus, im Senium, bei Lues und Tuberkulose. Zur endgültigen Beantwortung scheint mein Untersuchungsmaterial nicht ausreichend.

Viel wichtiger für die Erkenntnis des Wesens der paralytischen Erkrankung sind jedenfalls die Veränderungen der weichen Hirnhäute, denen wir deswegen eine eingehendere Betrachtung widmen müssen.

Die Veränderungen der Pia.

Die Veränderungen der Pia bei der progressiven Paralyse sind schon früh Gegenstand der histologischen Untersuchung geworden. Besonders eingehend hat sie später Del Greco studiert. Er fand eine Periarteriitis der kleinsten Gefäße der weichen Hirnhaut, wie des Gehirns selbst, gleichzeitig mit verbreiteter Kerninfiltration, namentlich in den der Hirnrinde benachbarten Teilen der Pia. Außerdem bestehe eine obliterierende Endarteriitis und eine Verdickung der Gefäße mit fettiger Entartung der Tunica muscularis. Robertson betont schon den Unterschied zwischen den mehr hyperplastischen Piaverdickungen, wie sie anderen Psychosen eigentümlich sind, und den infiltrativen Piaveränderungen der Paralyse, Hirnsyphilis und eitrigen Meningitis.

Neuerdings hat Cramer in der paralytischen Pia eine Auswanderung und Ansammlung von Leukocyten um die Gefäße beschrieben. Manchmal erschienen förmliche Nester und nicht selten lasse sich eine streifenförmige starke Leukocytenansammlung in dem visceralen Blatt dicht über der Hirnrinde erkennen. Im Pialgewebe könnten kleinere und größere Blutungen auftreten. Das Bindegewebe sei oft schon in frischen Fällen vermehrt. Die epitheloiden Zellen wucherten.

Der erste Blick, den man auf einen Schnitt der paralytischen Pia wirft, zeigt sowohl da, wo sie schon makroskopisch erheblich verdickt, als auch dort, wo sie nicht verändert erscheint, daß sie mit zahlreichen zelligen Elementen infiltriert ist. Auch ich kenne, wie Cramer, keinen Fall von Paralyse ohne Veränderung an der Pia.

Unter den zelligen Elementen bilden die Plasmazellen weitaus die überwiegende Mehrzahl. Sie liegen nicht wie in der Hirnrinde fast ausschließlich den Gefäßen an, sondern können überall zwischen den Balken des Arachnoidalgewebes zerstreut sein. Oft findet man sie in größerer Zahl um ein Gefäß herum. Nicht selten sind sie in solcher Anhäufung, daß sie, dicht nebeneinander liegend, gleichsam in einer Reinkultur, fleckförmige Infiltrate bilden. Im Gegen-

satz zu den langgestreckten oder platten Formen mit lappig ausgezogenen Fortsätzen, mit denen sie sich in der Rinde selbst den engen Verhältnissen der Lymphscheiden anpassen, wiegen hier Zellen mit rundlichem Zelleib vor. Kleine Elemente sind sehr in der Überzahl (Tafel V, Fig. 4). Doch scheint es mir wahrscheinlich, daß auch einzelne Riesenformen mit 20 bis 30 Kernen, Plasmazellen darstellen (Tafel V, Fig. 4b). Überhaupt zeigen die Plasma-

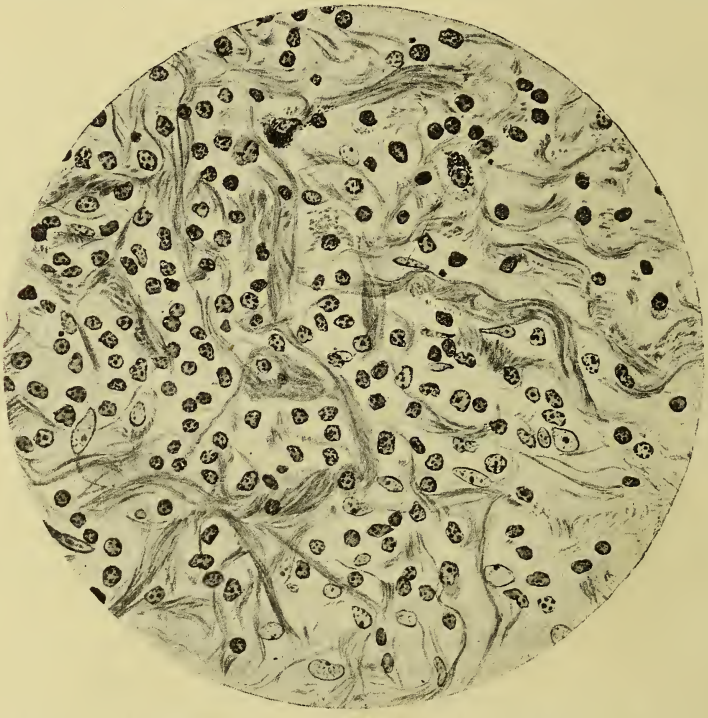

Fig. 1. Infiltrative Piaverdickung bei Paralyse. Zeifs. Homogen. Immers. 1,30. Färbung nach van Gieson. Starke Vermehrung des Bindegewebes. Die zahlreichen kleineren Kerne sind Kerne von Plasmazellen, die vereinzelten größeren Kerne von Fibroblasten.

zellen der Pia häufig mehrere, zum Teil außerordentlich kleine Kerne (Taf. V, Fig. 4a). Die große Neigung dieser Zellen, der Rückbildung zu verfallen, tritt aufs deutlichste hervor: besonders sieht man häufig Zellen mit deutlich netzförmiger Protoplasmastruktur, mit zahlreichen Vacuolen, solche, die ganz in einer oder mehreren Vacuolen aufgegangen sind, und solche, bei denen sich die Vacuolen offenbar mit einer fremdartigen Substanz gefüllt haben. Andere Plasmazellen zeigen Erscheinungen eines krümlichen Zerfalles, oder sie gehen in Zellformen über, die sich schwer von

Körnchenzellen unterscheiden lassen. Am nächsthäufigsten finden sich dann Zellen, die wir als Lymphocyten bezeichnen müssen. Für sich oder mit Plasmazellen untermischt können auch sie in größeren Häufchen zusammenliegen. Weiter sehen wir noch allerlei Formen von Mastzellen, ziemlich zahlreich, doch immer einzeln. Möglicherweise stellen auch eigentümliche Zellformen mit meist degenerierten Kernen und größerem rundlichen Zelleib, in welchem nur ganz

Fig. 2. Bindegewebige Piaverdickung bei Dementia senilis. Zeiss. Homogen. Immers. 1/30. Färbung nach van Gieson. Starke Vermehrung des Bindegewebes ohne Infiltration. Die Kerne gehören Fibroblasten an. In der Mitte ein sechskerniger Fibroblast.

einzelne Körner von derselben Größe und Farbenreaktion wie die der Mastzellen enthalten sind, nur in Rückbildung begriffene Mastzellen dar (Taf. V, Fig. 5). Weiter finden sich, besonders da, wo die Pia sehr erheblich verdickt ist, einzeln oder angehäuft, Zellen, die sich in nichts von typischen Körnchenzellen (Gitterzellen) unterscheiden (Taf. V, Fig. 8). Polynucleäre Leukocyten fehlen für gewöhnlich in der Pia.

Die Pialgefäße zeigen teils eine auffällige Wucherung der Endothelien (Taf. III, Fig. 3), teils regressive Veränderungen in

allen ihren zelligen Elementen. Hin und wieder beobachtet man, besonders an den größeren Gefäßen, arteriosklerotische Veränderungen. Vereinzelt ist eine Neubildung von Kapillaren durch Sprossung nachzuweisen.

Gleichzeitig findet in der paralytischen Pia eine massenhafte Vermehrung der Bindegewebsfasern statt, die in dicken Bündeln von mächtig gewucherten Zellen gebildet werden. In diesen Fibroblasten kann eine reichliche Kernbildung, anscheinend durch Abschnürung,

Fig. 3. Pinselartiges Hineinwuchern der Gliaoberflächenschichte des Kleinhirns in die Pia. Weigertsche Gliafärbung. Photographie. Zeifs DD.

vor sich gehen (Taf. V, Fig. 14). Neben den Wucherungserscheinungen am Bindegewebe gehen regressive Veränderungen einher, wobei eigentümliche körnige Massen im Zelleib der Fibroblasten auftreten, während die Kerne Anzeichen von Rückbildung aufweisen.

Die Endothelien sind gewuchert und zeigen vielfach degenerative Veränderungen. Reste kleiner Blutungen findet man öfters in der Pia.

Nicht selten beobachtet man in der paralytischen Pia höchst auffällige Zellgebilde von außerordentlicher Länge, oft mit einigen

Verzweigungen des langgestreckten Protoplasmaleibes; ihr Zelleib ist ganz vollgepfropft mit ziemlich gleichgroßen, grünlichen Körnchen, der Kern weist meist Degenerationserscheinungen auf (Taf. V, Fig. 13). Sie liegen mit Vorliebe unmittelbar über der Rinde und in den Pialtrichtern. Es ist mir nicht ganz klar geworden, ob es sich hier um mastzellenartige Gebilde handelt, oder um gewucherte und dann eigenartig degenerierte Zellen des Bindegewebes.

Die Erscheinung der Verwachsung der Pia mit der Hirnrinde wird, wie Weigert'sche Gliapräparate zeigen, und schon Weigert hervorgehoben hat, einesteils dadurch veranlaßt, daß Gliafasern über die eigentliche Oberflächenschichte hinaus gebildet werden und pinselartig in die Pia hineinragen (Fig. 3). Gleichzeitig sehen wir häufig, daß an solchen Stellen auch eine Verwischung der Grenze zwischen Hirnrinde und Pia insofern eintritt, als hier Plasmazellen und Lymphocytenanhäufungen in die oberste Rindenschicht vorgedrungen sind, die außerhalb der Lymphscheiden zu liegen scheinen. Diese Veränderungen finden sich besonders dort, wo bei dünner Pia verhältnismäßig ausgedehnte oberflächliche Verwachsungen zu bemerken sind. Dort dagegen, wo beim Abziehen der stark verdickten Pia tiefe, bis in die Markleiste reichende Löcher zurückbleiben, läßt sich in der Regel eine ganz außerordentliche Verdickung der gliösen Gewebsscheiden und ein so hochgradiger Schwund der nervösen Gewebsbestandteile nachweisen, daß das ganze Gliagewebe verwendet zu sein scheint, die Gefäße einzuscheiden. Beim Abziehen der Pia wird dann mit den Gefäßen das fast nur noch aus Glia bestehende Rindengewebe losgerissen, da es infolge der enormen Verdickung der gliösen Gefäßscheiden fest mit den Gefäßen verwachsen ist.

An den Stellen, an welchen die Pia am allerstärksten verdickt ist, finden wir meistens neben einer außerordentlichen Vermehrung des Bindegewebes nur mehr einzeln liegende und so degenerierte zellige Elemente, daß ihre Abstammung schwer festzustellen ist, sowie allerlei Detritus und Gekrümel, während an dem inneren Blatt der Pia, dort, wo es der Hirnrinde anliegt, sich meist noch Anhäufungen jüngerer Infiltrationszellen, oft in einer der Rindenoberfläche parallel laufenden Reihe geordnet, finden. An sehr wenig verdickten Piastellen sieht man meist nur diese eine Reihe von Plasmazellen. In der weitaus überwiegenden Mehrzahl der Fälle sind die Veränderungen der Pia über dem Stirnhirn am stärksten. Über den Zentralwindungen und am Scheitellappen erreichen sie gewöhnlich nicht dieselben Grade. Nur längs der oberen Kante ist die

Verdickung auch hier meist stärker. Ein Fall, bei welchem die Verdickung der Pia über dem Hinterhauptslappen solche Grade erreicht hätte, wie das im Stirnhirn gewöhnlich ist, ist mir unbekannt. Ausgedehnte Bezirke der Pia, in denen Infiltrationszellen fehlen, findet man wenigstens über dem Vorderhirn niemals, aber auch über dem Hinterhauptslappen ist fast stets eine leichte Infiltration vorhanden. Niemals scheint in Frühstadien der paralytischen Erkrankung und bei noch geringer Atrophie eine hochgradige Verdickung und Infiltration der Pia vorzukommen. Diese gehört den Spätstadien an. Niemals begegnet man einer gleichmäßigen, dichten, aus gleichartigen und gleichaltrigen Zellen gebildeten Infiltration. Diese wird vielmehr durch einzelne Zellhaufen, die bald vorzugsweise aus Plasmazellen, bald aus Lymphocyten bestehen, neben zerstreut im Gewebe liegenden Infiltrationszellen gebildet. Zum Teil stellen diese nach ihrer Form und ihrem Verhalten der Farbe gegenüber junge, zum Teil alte, in Rückbildung und Zerfall begriffene Zellen dar. Unmittelbar der Rinde anliegend liegen in der Regel jüngere Infiltrationszellen, wie man dies auch bei meningitischen Infiltrationen anderer Herkunft findet.

Wir sehen also, 1. daß sich in allen Fällen von Paralyse die Pia verändert zeigt, 2. daß die Veränderungen in diffuser Weise verbreitet und meist über dem Stirnhirn am stärksten sind und 3. daß die wesentlichste Eigentümlichkeit der Piaerkrankung ihre Infiltration mit Plasmazellen, Lymphocyten und Mastzellen darstellt. Die Infiltrationszellen sind von sehr verschiedenem Alter und zeigen vielfach Rückbildungserscheinungen.

Außerdem kommt es 4. zu progressiven wie regressiven Vorgängen am Gefäßapparate, zu Wucherungs- und Degenerationserscheinungen an den Bindegewebszellen der Pia und den Endothelien.

Die Veränderungen der Hirnrinde.

Da sich die Hirnrinde aus verschiedenartigen Gewebsbestandteilen zusammensetzt, erscheint es angebracht, die Veränderungen derselben getrennt zu betrachten.

1. Die mesodermalen Bestandteile der Rinde.

Daß bei der Paralyse die Gefäße der Hirnrinde Veränderungen zeigen, ist schon früh den Beobachtern aufgefallen. Bereits Calmeil

hat 1826 Haufen und Züge von Zellen um die Gefäße beschrieben. Ludwig Meyer führte die paralytische Erkrankung auf die Veränderungen der Gefäße zurück. Es kommt nach ihm zu starker Kernwucherung in den Gefäßhäuten der Pia und der Hirnrinde. Auch Schuele spricht von einer Durchsetzung der Gefäßwand mit Rundzellen (eingewanderten Leukocyten) und von einer Anfüllung der Lymphscheiden mit Leukocyten und vereinzelten roten Blutkörperchen, besonders an den Teilungsstellen und Astwinkeln der Gefäße. Mendel fand eine vermehrte Kernbildung in den Gefäßwänden und sklerosierte Gefäße; das Lumen der kleinen Gefäße sei zum Teil durch eine Endarteriitis obliterans verengt. Manchmal aber seien die Gefäße normal oder wenigstens nicht erheblich verändert.

Schulze fand die Gefäße stark alteriert und zahlreiche Rundzellen in den adventitiellen Räumen. Eickhold sah nur in der Adventitia mäßige Kernvermehrung, Friedmann nur vereinzelte, getrennt liegende Gefäßveränderungen, Del Greco Periarteriitis der kleinsten Gefäße der Pia und des Gehirns mit verbreiteter nucleärer Infiltration, Tuczek Pigmentanhäufungen in den Subadventitialräumen, aber keine abnorme Gefäßinfiltration, Zacher erhebliche Gefäßveränderungen, Fischl konstatierte meist Kernwucherung in den perivaskulären Räumen, ferner Vermehrung der Kerne der Adventitia und schließlich auch der Muskularis. Neben den Kernhaufen lagen oft fettig pigmentöse Massen in wechselnder Menge. Auch die kleinen Venen und selbst die Kapillaren zeigten Kernwucherung. Kernteilungsfiguren konnte er nicht entdecken. In mehreren Fällen sah er Sklerosierung der Kapillaren in der Neurogliaschicht. Greppin fand Wandverdickung der Arterien und Kapillaren, besonders im Stirnhirn, Rundzellen und Pigment in den perivaskulären Räumen. Binswanger beobachtete schon frühzeitig regressive Veränderungen an den Arterien und Kapillaren vom Charakter der hyalinen Degeneration, sowie aktive reparatorische Vorgänge an der Endotheladventitia der Gefäße und zwar in erster Linie an den Venen, welche in einer Verdickung der Häute und Wucherung der endothelialen Kerne bestehen. Nach Magnan sind Gefäßveränderungen ein regelmäßiger, schon frühzeitig nachweisbarer Befund bei der Paralyse. Die chronische Entzündung der Gefäße zeige sich in einer Verdickung ihrer Wandungen und in einer sehr starken Wucherung ihrer Kerne. Es finde eine Diapedese weißer Blutkörperchen statt, welche manchmal die Gefäße einhüllten.

Besonders abweichend waren die Ansichten darüber, ob eine Neubildung von Gefäßen stattfindet. Ludwig Meyer trat dafür

ein, Westphal sprach sich dagegen aus. Obersteiner fand die Gefäße vermehrt, wagt aber nicht eine Neubildung zu behaupten. Nach Mirzejewsky ist die Neubildung von Kapillaren eine unbestreitbare Tatsache, er sah kleine Anhänge an den Kapillaren, die an die Gefäßsprossen des wachsenden Kaulquappenschwanzes erinnerten. Auch Lubimoff hat Neubildung von Kapillaren beobachtet. Ebenso fand Kronthal eine Vermehrung der Gefäße.

Mendel und Bautakoff glaubten, daß sich durch eine Umwandlung von Spinnenzellen neue Gefäße bilden können. Sie sind durch jene Gliaelemente getäuscht worden, die nach zwei Gefäßen hin Fortsätze schicken, welche sich mit verbreiterten Endfüßchen ansetzen.

Joffroy erklärt die Vermehrung der Gefäße nur als scheinbar, vorgetäuscht durch den Schwund der dazwischenliegenden Gewebsbestandteile, während Paulekovic-Kapolna bei Paralyse eine Wucherung der Endothelien der Gefäße und eine Gefäßvermehrung beschreibt und abbildet, die so erheblich sei, daß sie nicht, wie Joffroy angenommen hat, durch den Schwund des zwischen den Gefäßen gelegenen Gewebes erklärt werden könne. Binswanger konnte weder in frischen noch in alten Fällen eine Neubildung von Gefäßen mit genügender Sicherheit feststellen. Buchholz und Cramer haben wieder Sproßbildungen beobachtet.

Eine genauere Analyse der zelligen Elemente, welche nach den Angaben der meisten Autoren in den adventitiellen Lymphräumen bei der progressiven Paralyse zu finden sind, konnte erst in den letzten Jahren mit Hilfe der Nissl'schen Färbung und nach den Fortschritten, die in der Unterscheidung der verschiedenartigen Blutelemente gemacht worden sind, in Angriff genommen werden.

So habe ich auf eigentümliche Zellen in der paralytischen Rinde aufmerksam gemacht, welche sich durch ihre Form und ihr Verhalten den Farbstoffen gegenüber von anderen Infiltrationszellen unterscheiden. Ihre Übereinstimmung mit den von Unna und Marschalkó beschriebenen Plasmazellen hat erst Nissl erkannt. Auf seine Veranlassung ist durch Vogt das Vorkommen derselben in der Rinde Geisteskranker eingehender studiert worden. Vogt kommt zu dem Schlusse, daß die Plasmazellen für die Dementia paralytica von pathognomonischer Bedeutung seien. Während sie hier immer und in erheblicher Menge vorkämen, bei den akuten Fällen massenhaft, bei den sehr langsam verlaufenden immerhin nicht selten, sei es fraglich, ob sie irgendwo unter anderen Verhältnissen in diffuser Weise in der Hirnrinde verbreitet seien.

Vogt hat im ganzen 79 Fälle untersucht, 23 nicht Geisteskranke aller Altersstufen, die an verschiedenen körperlichen Krankheiten verstorben waren und 56 Geisteskranke, die an allerlei psychischen Störungen gelitten hatten. Dabei fanden sich Plasmazellen in allen 14 Fällen von Paralyse; bei einem Imbecillen waren nur an einer Stelle 3 Plasmazellen zu sehen, so daß also hier von einem diffusen Vorkommen nicht geredet werden kann, und schließlich fanden sich in einem Falle, in welchem die Diagnose auf Idiotie und Epilepsie gestellt worden war, Plasmazellen genau wie bei den Paralysen. Da in diesem Fall das mikroskopische Bild auch sonst völlig dem bei Dementia paralytica entsprach und in der Krankheitsgeschichte Pupillendifferenz bei rechtsseitiger träger Reaktion erwähnt wurde, zudem mancherlei Momente auf hereditäre Lues hindeuteten, hält es Vogt für wahrscheinlich, daß der Fall als jugendliche Paralyse zu erklären sei. In allen anderen Fällen fehlten die Plasmazellen.

Dieser Auffassung von Vogt, der sich auch Nissl angeschlossen hatte, sind Mahaim und Havet entgegengetreten. Mahaim will nur in der Hälfte seiner Fälle Plasmazellen gesehen haben, viel regelmäßiger Lymphocyten, so daß deren Fehlen die Diagnose Paralyse zweifelhaft erscheinen lasse. Man finde aber auch bei der diffusen cerebralen Syphilis solche Lymphocyteninfiltrationen, so daß Präparate von Paralyse und Hirnlues nicht zu unterscheiden seien.

Havet behauptet, daß er erstens Plasmazellen bei Geisteskranken nachgewiesen habe, die zweifellos nicht paralytisch gewesen seien; zweitens, daß er in einigen zweifellosen Fällen von Paralyse keine Marschalkó'schen Plasmazellen, wie Vogt sie beschreibt, finden konnte.

Da schon Nissl die Einwendungen, welche gegen Havet's und Mahaim's Ausführungen geltend zu machen sind, ausführlich dargelegt hat, will ich hier nicht weiter auf sie eingehen.

Später aber hat sich auch Nissl etwas zurückhaltender über die differentialdiagnostische Bedeutung der Plasmazellen für die Paralyse geäußert. Er betont, daß die Plasmazellen ein regelmäßiger Befund bei der Paralyse seien und den entzündlichen Charakter des paralytischen Krankheitsvorganges erwiesen. Doch bedürfe es noch weiterer Nachprüfung, ob sich nicht auch noch andere Erkrankungsformen der Hirnrinde von solcher entzündlichen Art (Plasmazellanhäufungen in den adventitiellen Lymphscheiden) fänden. Auch Degenkolb hat darauf hingewiesen, daß Plasmazellen wohl in allen Fällen von Paralyse vorkommen, aber heute nur als ein

Beweis des entzündlichen oder infektiösen Charakters der Paralyse, nicht als ein für die Paralyse pathognomonischer Befund angesehen werden dürfen.

Nach dieser Darstellung der wichtigsten in der Literatur niedergelegten Beobachtungen über die Veränderung an den Gefäßen bei der progressiven Paralyse können wir zu einer Darlegung der Ergebnisse unserer eigenen Untersuchung übergehen.

Das schon bei der Schilderung der makroskopischen Sektionsergebnisse erwähnte häufige Vorkommen arteriosklerotischer Veränderungen am Anfangsteil der Aorta, sowie an den großen Hirngefäßen legt die Frage nahe, ob nicht auch die Veränderungen der kleineren Gefäße der Hirnsubstanz selbst mit der Arteriosklerose in Zusammenhang zu bringen sind.

Die Beantwortung wird dadurch etwas erschwert, daß wir eine einwandfreie histologische Begriffsbestimmung der Arteriosklerose noch nicht besitzen. Die Untersuchung der Gehirne Geisteskranker, besonders von Fällen luetischer, seniler, paralytischer, alkoholischer, saturniner und urämischer Geistesstörungen, macht uns mit einer Reihe von regressiven Gefäßveränderungen bekannt, die noch eines eingehenderen Studiums bedürfen und deren Zugehörigkeit zur Arteriosklerose noch nicht durchwegs bewiesen scheint. Jedenfalls aber läßt sich heute schon soviel sagen, daß die paralytischen Gefäßveränderungen nicht durch eine arteriosklerotische Erkrankung erklärt werden können. Es muß zwar zugegeben werden, daß sich sowohl an den Gefäßen der Pia, als an den Gefäßen der Hirnrinde selbst, besonders unmittelbar nach ihrem Eintritt in dieselbe Veränderungen der membrana elastica nachweisen lassen, die sich nach Anwendung der Weigert'schen Resorcinfuchsinfärbung als Aufsplitterung, Quellung der einzelnen Lamellen und mangelhafte Färbung derselben kennzeichnen (Taf. I, Fig. 1). Nach Färbung mit basischen Anilinfarben erscheint die Wand dieser Gefäße homogen, glänzend; die Kerne derselben sind degeneriert (Taf. I, Fig. 2). Solche Gefäße findet man besonders häufig bei Paralysen, welche schon im vorgeschrittenen Alter waren und bei welchen auch eine besonders schwere Arteriosklerose der großen Gefäße zu bemerken ist. Im übrigen aber scheint diesen immerhin nicht regelmäßigen Befunden keine besondere Bedeutung für das Wesen des paralytischen Erkrankungsvorgangs zuzukommen. Finden wir doch in Gehirnen und in der Hirnrinde von Individuen, die gar keine geistigen Störungen geboten haben, zuweilen recht erhebliche Arteriosklerose der Gefäße.

Ebenso finden wir nicht ganz selten an kleinen Gefäßen, besonders der oberflächlichen Rindenschicht, streckenweise die Membrana elastica stark aufgequollen, gespalten und die Spalträume mit homogenen Massen angefüllt, die mit Resorcinfuchsin blaß oder bläulich gefärbt scheinen (Taf. I, Fig. 11), dagegen nach Behandlung mit dem VAN GIESON'schen Farbengemisch sich leuchtend rot darstellen. Nach diesem Verhalten handelt es sich wohl hier um streckweise hyaline Entartung der Gefäßwandung. Aber auch diese Veränderungen möchte ich, wie die von mir früher bei Paralyse beschriebene kolloide Gefäßdegeneration in Übereinstimmung mit CRAMER und im Gegensatz zu BINSWANGER nur als einen nebensächlicheren Befund betrachten. Es scheinen von dieser Veränderung besonders diejenigen Gefäße befallen zu werden, welche bereits die später zu beschreibende regressive Erkrankung erfahren haben.

Die regelmäßig bei der Paralyse zu beobachtenden Gefäßveränderungen sind dagegen durchaus von der Arteriosklerose und hyalinen Degeneration abweichend.

Von zweifellos wesentlicher Bedeutung für den paralytischen Erkrankungsprozeß ist zunächst die Wucherung der Intima der Gefäße, auf die ja schon von verschiedenen Untersuchern aufmerksam gemacht worden ist.

In allen Fällen von Paralyse, bei den einen weniger ausgesprochen, bei den andern in der allerauffälligsten Weise, fanden sich Proliferationsvorgänge an den Endothelien. Während die Endothelien normaler Gefäße sich mit Anilinfarben nur schwach färben, ihre platten Kerne nur wenige, kleine Chromatinkörner enthalten, und der Zelleib, mit Ausnahme etwaiger eingelagerter Pigment- oder Fettkörnchen ungefärbt bleibt, sehen wir bei der Paralyse sehr häufig Endothelzellen mit auffällig großen, chromatinreichen, mehr rundlichen oder ovalen Kernen und sehr deutlich hervortretendem Zelleib von wabigem oder netzförmigem Bau. Nicht sehr häufig, aber an geeigneten Präparaten doch hinreichend zahlreich, lassen sich Kernteilungen an den Endothelzellen nachweisen (Taf. II, Fig. 2—4).

Mit der Wucherung der Endothelien Hand in Hand geht eine Neubildung von Gefäßen, welche sich in verschiedener Art vollziehen kann. Zunächst sehen wir recht häufig an den Kapillaren Gefäßsprossen sich bilden. Man kann sie am besten zeigen, wenn man verhältnismäßig dicke Rindenschnitte 6—12 Stunden lang mit der WEIGERT'schen Resorcinfuchsinlösung färbt. Man er-

hält dann Schnitte, welche Injektionspräparate nahezu völlig ersetzen, weil alle Gefäße auf das deutlichste hervortreten. Man sieht daran ohne Schwierigkeit, wie sich da und dort, von einem Gefäß zum andern zarte Sprossen spannen, oder noch auf der einen Seite frei im Gewebe endigen. Da diese Sprossen meist bogenförmig verlaufen, so sind dickere Schnitte erforderlich, um an einer größeren Anzahl einen Überblick über ihren ganzen Verlauf zu erhalten. Solche Präparate lassen auch am besten die enorme Gefäßvermehrung erkennen, welche bei der Paralyse gewöhnlich ist (Taf. VIII, Fig. 23 u. 24). Mit dem Nachweis einer ausgedehnten Neubildung der Gefäße ist auch die Streitfrage erledigt, ob die unverkennbare Gefäßvermehrung durch Neubildung veranlaßt oder nur durch einen Schwund des dazwischenliegenden Gewebes vorgetäuscht wird. Paulekovic-Kapolna hat sicher recht, daß die Gefäßvermehrung eine so enorme sein kann, daß sie nicht durch den Ausfall des nervösen Gewebes zu erklären ist.

Hat man nun an Resorcinfuchsin-Präparaten das Verhalten der jungen Gefäße und Sprossen genauer beachtet, so gelingt es leicht, sie auch in den Nissl-Präparaten wiederzufinden und ihre Anlage und Ausbildung durch alle Entwicklungszustände zu verfolgen.

Man sieht zunächst öfter in Kapillaren nebeneinander zwei besonders große chromatinreiche Endothelzellen, deren Zelleib viel deutlicher hervortritt als der Zelleib der benachbarten Endothelien. Häufig zeigt die Kapillare, dort wo die gewucherten Zellen liegen, eine sackförmige Erweiterung.

An einer anderen Stelle hat schon als zweites Stadium der Sproßbildung die eine dieser Endothelzellen mit einem weit ins Gewebe hineinragenden starken Protoplasmafortsatz die Gefäßwand durchbrochen (Taf. II, Fig. 14). Wieder wo anders ist die ganze Sproßzelle bereits aus dem Gefäß hinausgerückt (Taf. II, Fig. 5, 6a u. b, 7). Sehr häufig kann man die Beobachtung machen, daß sich an diesen Endothelsproß eine Zelle mit langgestrecktem Kerne anlegt, die den Zellen gleicht, welche man sonst in der Adventitia der paralytischen Gefäße findet (Taf. II, Fig. 1, 6b, 14).

Nicht immer bildet eine einzige Endothelzelle den Sproß; hin und wieder sieht man der Kapillare einen Hügel aufsitzen, eine Gefäßknospe, in der zwei bis vier Endothelzellen liegen, und an die sich noch mehrere Adventitiazellen angelegt haben (Taf. II, Fig. 10, 17).

Die Zellen des Gefäßsprosses erfahren bald weitere Teilung (Taf. II, Fig. 12), und anscheinend kommt es bei der Paralyse zu-

weilen zur Bildung förmlicher Endothelzapfen, in welchen ein Endothelkern neben dem andern gelegen ist, ohne daß es zur Aushöhlung eines Gefäßlumens kommt (Taf. II, Fig. 13. u. 15). Meistens aber wandelt sich der Endothelsproß rasch in ein Gefäß um, dessen chromatinreiche und manchmal auch abnorm langgestreckte Kerne noch darauf hindeuten, daß man ein frisch gebildetes Gefäß vor sich hat. Manchmal aber bildet sich auch der Endothelsproß gar nicht zu einem Gefäße aus, sondern verfällt der Entartung. So sehen wir zuweilen in der oberen Rindenschicht degenerierte Gefäße, ganz besetzt mit Sproßzellen, welche selbst wieder Zeichen einer Rückbildung erkennen lassen (Taf. II, Fig. 21).

Es dürfte sich wohl kaum ein Fall von Paralyse finden, bei welchem man nicht diese Neubildung von Gefäßen durch Sprossen beobachten kann. Doch wechselt die Häufigkeit ihres Vorkommens sehr in den verschiedenen Fällen. Es gibt einzelne, bei welchen man, wenigstens an manchen Stellen, sehr danach suchen muß. Da die Plasmazellen sich mit Vorliebe über die Sprossen legen (Taf. II, Fig. 11, Taf. IV, Fig. 5), eignen sich die Fälle, bei denen Plasmazellen sehr massenhaft vorkommen, nicht besonders zu ihrem Nachweis. Man wird sie aber mit einiger Übung auch hier finden.

Wie wir später sehen werden, ist der paralytische Erkrankungsprozeß in den vorgeschrittensten Fällen von Paralyse, die wir am häufigsten zur Untersuchung bekommen, oft in ausgedehnten Gebieten zu einem gewissen Stillstand gekommen, während er an anderen Stellen noch in stärkerem Fortschreiten begriffen ist; man muß dann solche Stellen mit frischeren Veränderungen aufsuchen, wenn man zahlreiche Gefäßneubildungen finden will. Besonders leicht scheint mir die Sproßbildung in Fällen nachweisbar, welche in der letzten Zeit ihres Lebens häufige und schwere paralytische Anfälle erlitten hatten. Auch hier ist sie nicht über die ganze Hirnrinde in der gleichen Weise verbreitet, man kann aber Fälle und Stellen finden, wo an jeder längeren Kapillare irgend ein Stadium der Gefäßneubildung zu sehen ist.

Neben dieser Sproßbildung kommen noch andere Arten von Gefäßvermehrung bei der Paralyse vor. Es muß auffallen, daß man bei der Paralyse sehr häufig, jedenfalls viel häufiger als im normalen Gehirn, zwei, drei, vier, ja ganze Pakete von Gefäßquerschnitten nebeneinander gelegen findet (Taf. I, Fig. 13). Ganz besonders häufig kann man auch sehen, daß die größeren Arterien, welche in die Rinde eintreten und meist auffällig gewucherte Endothelien zeigen, in Längsschnitten mehrere Gefäßlumina erkennen

lassen, die sich bald wieder vereinigen, bald wieder auseinander weichen (Taf. III, Fig. 4). Wird ein solches Gefäß quer geschnitten, so liegen dann mehrere Gefäßquerschnitte nebeneinander. Manche Bilder machen es wahrscheinlich, daß diese Art der Gefäßvermehrung zuweilen dadurch zustande kommt, daß die hügelartig ins Gefäßlumen hineinwuchernden Endothelzellen die der gegenüber liegenden Wand berühren und schließlich eine Brücke durch den Gefäßraum hindurch bilden (Taf. II, Fig. 16). Die anfänglich schmale Brücke verbreitert sich mehr und mehr, so daß sie schließlich das Lumen des Gefäßes auf längere Strecken teilen kann. Andere Bilder wieder beweisen unzweifelhaft, daß sich in dem gewucherten Endothel der Gefäßwand selbst immer wieder neue lumina bilden, so daß schließlich die alte Gefäßwand ganz von zahlreichen Gefäßlumina angefüllt wird. Einzelne von diesen können sich allmählich zu Gefäßen mit stärkerem Kaliber ausbilden. Dies ist jedenfalls die häufigste Art dieser endovasalen Gefäßvermehrung. Auch nach der Häufigkeit, in der diese zweite Art der Gefäßbildung vorkommt, unterscheiden sich die einzelnen Fälle von Paralyse sehr, in der Regel finden wir sie nur in den oberflächlichen Rindenschichten und an den größeren senkrecht in die Rinde eintretenden Gefäßen, ganz selten auch noch in der dritten und vierten Schicht.

Mit diesen Gefäßpaketen, die durch Wucherung der Endothelien veranlaßt werden, darf man andere Bilder nicht verwechseln, welche man gelegentlich auch bei der Paralyse, häufiger bei der Arteriosklerose und beim Altersblödsinn beobachtet. Wir sehen dabei meist in stark erweiterten Lymphscheiden, oft in einer Richtung angeordnet, zahlreiche Quer- und Schrägschnitte von gleichkalibrigen Gefäßen nebeneinander liegen. Diese Bilder kommen offenbar dadurch zustande, daß eine infolge krankhafter Veränderungen in starken Schlängelungen verlaufende Arterie oder mehrere, wie die Ranken einer Schlingpflanze sich umeinander schlingende Gefäße durch einen Schnitt wiederholt durchschnitten werden, so daß eine Reihe von Gefäßen nebeneinander zu liegen scheinen.

Da die Endothelzellen, als die Bildner der Membrana elastica anzusehen sind, so dürfen wir erwarten, daß mit den Wucherungsvorgängen in denselben auch Veränderungen der elastischen Membran Hand in Hand gehen. Tatsächlich finden wir nun auch die elastischen Membranen in paralytischen Gefäßen insofern verändert, als besonders an den in die Rinde eintretenden Gefäßen eine Mehrbildung von elastischem Gewebe zu beobachten ist. Auch ganz

kleine Rindengefäße, welche normalerweise auf dem Querschnitt nur einen Ring von Elastica haben, zeigen eine elastische Membran mit mehrfachen Blättern (Taf. I, Fig. 8 u. 9). Diese Erscheinung muß wohl unterschieden werden von einer Aufsplitterung der elastischen Membran, wie sie bei der Arteriosklerose der Gefäße zu beobachten ist (Taf. I, Fig. 5), und kommt offenbar dadurch zuwege, daß die durch Wucherung entstandenen großen Endothelzellen neue, oft erheblich dickere Ringe und Maschen von elastischem Gewebe um sich bilden. Weiter beobachten wir, daß die Maschen, welche die Elastica normalerweise bildet, bei der Paralyse häufig enorm groß und namentlich an demselben Gefäß oft sehr verschieden groß sind (Taf. I, Fig. 6 u. 10).

Im übrigen sind außer den oben erwähnten und als einen nebensächlicheren Befund gedeuteten arteriosklerotischen und hyalinen Gefäßerkrankungen keine wesentliche Veränderungen der Membrana elastica, weder nach ihrer Form, noch nach ihrer Färbbarkeit nachzuweisen, ein Umstand, der die Unterscheidung der Mehrbildung der Elastica bei der Paralyse von den degenerativen Veränderungen der Elastica bei der Arteriosklerose erleichtert.

Von mehreren Autoren sind die Veränderungen, welche an der Intima der Rindengefäße bei der Paralyse zu beobachten sind, mit der obliterierenden Arteriitis in Zusammenhang gebracht worden. Schon der Umstand, daß es bei der Paralyse in der Regel nicht zu einem Gefäßverschluß kommt, dürfte neben den mannigfachen andersartigen Veränderungen, die wir noch an den paralytischen Gefäßen kennen lernen werden, gegen die Zugehörigkeit dieser Gefäßerkrankungen zur Arteriitis obliterans sprechen.

An den Zellen der Muskularis habe ich nur degenerative Veränderungen auffinden können. Dabei erfährt der Kern eine mehr oder weniger weitgehende Auflösung, nachdem er ein gebleichtes Aussehen angenommen hat und sein Chromatin bis auf geringe Reste geschwunden ist, oder er zeigt eine dunkle Färbung und verschrumpfte Form. Der Zelleib nimmt eine maschige Zeichnung an oder füllt sich mit gelblichen Massen. In größeren Rindengefäßen, welche eine starke Intimawucherung zeigen, findet man oft keine Zellen mehr, welche die charakteristischen Eigentümlichkeiten von Muskelzellen erkennen lassen.

Die Adventitia der Gefäße erleidet mitsamt der adventitiellen Lymphscheide bei der Paralyse sehr regelmäßig schwere Veränderungen, die einer eingehenden Betrachtung bedürfen. Zunächst sieht man auch an fixen Adventitialzellen Wucherungserschei-

nungen. Man kann einzelne Kernteilungen wahrnehmen (Taf. II, Fig. 18) und beobachtet, daß die Zellen größer werden, einen chromatinreicheren Kern und satt gefärbten Zelleib erkennen lassen. Zuweilen sind verhältnismäßig kleine Gefäße von einer dichten Schicht von Adventitialzellen umgeben. Meist zeigen hier auch die Intimazellen starke Wucherung. In älteren Fällen von Paralyse finden sich dann auch allerlei regressive Veränderungen an den Adventitialzellen.

Wenn man dann Präparate von Paralyse durchmustert, welche mit Resorcinfuchsin gefärbt sind, so fällt auf, daß sich auch schon an den Kapillaren der Hirnrinde ein deutlich, aber schwächer als die Elastica gefärbtes Blatt vielerorts von der Elastica abgehoben hat, so daß um die Elastica herum ein Hohlraum entsteht: die pathologisch erweiterte adventitielle Lymphscheide (Taf. I, Fig. 12a, Taf. VIII, Fig. 23 u. 24b). An normalen Präparaten sehen wir die adventitielle Lymphscheide gewöhnlich nur an der Gabelung oder Teilung eines Gefäßes einen weiteren Raum bilden. Bei der Paralyse aber erscheint ganz regelmäßig auch an den Kapillaren auf weite Strecken eine breite Spalte zwischen Elastica und Adventitia und in den dadurch gebildeten Zwischenräumen finden wir die Infiltrationszellen eingelagert. An den größeren Gefäßen bilden sich ausgedehnte Geflechte kollagenen Bindegewebes mit zuweilen großen Fibroblasten in den Lymphräumen. Die Maschen dieses Gewebes sind dann von den Infiltrationszellen angefüllt (Taf. I, Fig. 7cb).

Unter den Zellen, welche die adventitiellen Lymphscheiden ausfüllen, spielen die Plasmazellen die hervorragendste Rolle.

In allen 170 Fällen von zweifelloser Paralyse fanden sich Plasmazellen in diffuser Verbreitung in der Hirnrinde.

Bei der großen Bedeutung, welche den Plasmazellen offenbar für den paralytischen Erkrankungsvorgang zukommt, erscheint es nötig, sich ausführlicher mit ihnen zu beschäftigen.

Der Beschreibung, welche Marschalkó von den Plasmazellen gibt und welche auch Vogt wiedergegeben hat, ist im Grunde genommen wenig hinzuzufügen. Dagegen ist es vielleicht angebracht, darauf hinzuweisen, daß die Zeichnungen Vogts nicht völlig zutreffend sind, denn einerseits treten an den Kernen die für die Plasmazellen oft so typischen, der Kernwand angelegenen Chromatinkörner kaum hervor, andrerseits ist der Zelleib nicht körnig, wie Vogt ihn zeichnet, sondern seine Struktur erinnert, wie er selbst

treffend anführt, an die eines Schwammes, mit unregelmäßiger Abwechslung grösserer oder kleinerer heller Lücken, von denen der zentrale Hof bei weitem die größte ist.

Die typischen Formen der Plasmazellen sind an Präparaten, die mit der Nissl'schen Methode oder einer ihrer Abänderungen gefärbt worden sind, nicht zu verkennen. Die Färbung mit Toluidinblau oder Thionin hat hier sogar einige Vorteile, weil sie den Zelleib etwas metachromatisch gefärbt zur Darstellung bringt. Die Plasmazellen haben einen runden oder ovalen Kern mit dicker Kernmembran, der eine größere Anzahl auffallend dicker Chromatinkörner ansitzen (Taf. V, Fig. 1 a—l). Meist lassen sich auch ein bis zwei große Kernkörperchen, oft etwas metachromatisch gefärbt, nachweisen. In den kleinen, anscheinend jüngeren Zellen mit noch kleinerem, rundem oder lappigem, gleichmäßig dunkel gefärbtem Zelleib erscheint der Kern, wenn man die Entfärbung nicht zu weit getrieben hat, oft im ganzen sehr dunkel gefärbt, so daß sich die Chromatinkörner weniger deutlich hervorheben. In Zellen, die degenerative Erscheinungen aufweisen, ist der Kern manchmal sehr hell. Kernteilungsfiguren sieht man nicht sehr häufig an den Plasmazellen (Taf. V, Fig. 1b), oft aber Zellen, die zwei, selten solche, die drei, vereinzelt solche, die vier oder mehr Kerne enthalten (Taf. V, Fig. 1a, g, s). Solche Riesenformen, wie sie in der Pia gelegentlich zu sehen sind, habe ich nie in der paralytischen Hirnrinde gefunden. Sehr häufig liegt der Kern nicht in der Mitte der Zelle, sondern so, daß er an einer Seite nur noch von einem ganz schmalen Protoplasmasaum umgeben ist. Manchmal scheint auch dieser zu fehlen. In den langgezogenen Zellen liegt der Kern oft so in der Mitte, daß ihm an zwei gegenüberliegenden Polen je ein Protoplasmastreifen aufsitzt. Der Zelleib ist von sehr wechselnder Größe und Form, es gibt Zellen, die nur von einem schmalen, halbmondförmigen, sehr dunkel gefärbten Plasmasaum umgeben sind (Taf. V, Fig. 1c u. d), bei anderen Zellen zeigt der Zelleib ein vielfaches von der Größe des Kernes und ist nach verschiedenen Seiten hin in langen Lappen ausgezogen (Taf. V, Fig. 1g, k, l). Die äußeren Teile des Zelleibes sind regelmäßig am dunkelsten gefärbt, um den Kern zeigt sich meist ein heller Hof, weil hier die Maschenräume weiter sind und die Netzbalken sich weniger intensiv färben. Manchmal nehmen die dem Kern zunächst gelegenen Teile eine mehr gelbliche Färbung an, ja, sie scheinen pigmentös zu entarten. Überhaupt macht sich an den Plasmazellen eine starke Neigung zur Rückbildung bemerkbar. Zunächst sieht man nicht selten Formen mit einem sehr deutlichen,

ganz regelmäßigen, feinmaschigen Netzwerk in der Protoplasmasubstanz (Taf. V, Fig. 1m), dann erweitert sich die eine oder andere Masche zu einer großen Cyste (n), und schließlich kann der ganze Zelleib nur aus einer größeren oder kleineren Anzahl von kugeligen Vacuolen bestehen (o, r, u), die unter- und nebeneinander liegen und zwischen die der Kern eingepreßt scheint. Die Endstadien dieser Degeneration stellen eine Kugel dar (q, t, w), der an einer Seite noch der völlig plattgedrückte Kern anliegt. Solche Kugeln findet man zuweilen mit einer Art kolloider Substanz angefüllt, die mit Methylen- und Toluidinblau ganz im Gegensatz zu dem übrigen Gewebe eine eigentümliche, glänzend grüne Färbung annimmt. An anderen Plasmazellen sieht man eine deutliche Fältelung einer Zelleibsmembran (Taf. V, Fig. 1v u. x).

Auch am Kern kann man oft Rückbildungserscheinungen wahrnehmen; er wird auffällig groß, blaß, die Chromatinsubstanz färbt sich nur noch undeutlich. Selbst der Kern erleidet zuweilen Vacuolisierung (Taf. V, Fig. 1p).

Sehr häufig sieht man auch Zellformen, deren Rückbildung sich darin kundgibt, daß der Zelleib sich nur mehr mangelhaft färbt. Da die eigentümliche und starke Färbbarkeit des Zelleibes eine der kennzeichnendsten Eigentümlichkeiten der Plasmazelle ist, kann man sie dann schwer mehr identifizieren. Ich wage deswegen nicht mit Sicherheit zu entscheiden, ob Plasmazellen Fremdkörper aufnehmen. Jedenfalls tun sie das sehr selten, solange noch der Kern und Zelleib ihre charakteristischen Formen und normalen färberischen Eigenschaften haben. In den massenhaften Infiltraten der riesig erweiterten Lymphräume größerer Gefäße sieht man sehr häufig mit Zerfallstoffen beladene degenerierte Zellen, deren Abstammung sehr schwer festzustellen ist. Die Wahrscheinlichkeit, daß sich darunter auch Plasmazellen finden, ist naheliegend (Taf. V, Fig. 12).

In meiner ersten Beschreibung der Plasmazellen habe ich ihnen die Neigung zugesprochen, aus den Lymphräumen in das umliegende Gewebe auszuwandern. Wie Nissl wohl ganz richtig hervorgehoben hat, kann von einer Neigung nicht die Rede sein. Immerhin scheint es unter seltenen Umständen vorzukommen, daß Plasmazellen aus den Lymphscheiden austreten. Besonders sieht man wohl so zu deutende Befunde in der ersten Rindenschicht, da wo Verwachsungen zwischen der Pia und der Hirnrinde stattgefunden haben und dort, wo mehrere, stark infiltrierte Gefäße nahe beieinander liegen, in den Zwischenräumen zwischen denselben. Schließlich glaube ich,

daß auch an Stellen, wo die nervösen Gewebsbestandteile nahezu völlig zu Grunde gegangen sind und nur noch riesige Gliazellen ein schwammiges Gewebe bilden, frei im Gewebe liegende Plasmazellen zu finden sind.

Im übrigen beobachtet man im Gegenteil eine Neigung der Plasmazellen, sich in den Lymphscheiden anzustauen. Manchmal sieht man die Kapillaren von ihnen überdeckt, so daß sie wie mit einem Pflasterepithel umkleidet zu sein scheinen, indem sich die einzelnen Plasmazellen ineinandergefügt haben (Nissl) (Taf. IV, Fig. 2). Um den Querschnitt etwas größerer Gefäße sind sie oft in Zwiebelschalenartigen Reihen, welche durch adventitielle Septa voneinander getrennt sind, angeordnet (Taf. IV, Fig. 4). An Kapillaren, besonders an neugebildeten, sieht man häufig außerordentlich in die Länge gezogene Plasmazellen (Taf. II, Fig. 5 u. 6).

Wenn nun auch in keiner unserer Paralysen Plasmazellen in der Hirnrinde fehlten, so zeigen die einzelnen Fälle doch große Verschiedenheit in der Häufigkeit ihres Auftretens; in manchen, frischen wie älteren, finden sich alle Lymphräume voll gestopft, in anderen sind sie immer mehr vereinzelt, und bilden nur ausnahmsweise Anhäufungen, die schon bei schwachen Vergrößerungen hervortreten, meistens aber sieht man noch zahlreiche in jedem Gesichtsfeld, und nur einigemal habe ich in Schnitten aus dem Hinterhauptslappen keine auffinden können (Vogt). Als beachtenswert muß noch hervorgehoben werden, daß auch an Stellen der allerstärksten Atrophie, wie sie besonders bei den atypischen Paralysen vorkommt, zuweilen nur noch ganz vereinzelte, degenerierte Plasmazellen zu finden sind.

Neben den Plasmazellen spielen die Lymphocyten die hervorragendste Rolle (Taf. V, Fig. 2).

Es erscheint nicht ausgeschlossen, daß man darunter noch Zellen verschiedenerlei Art herausfinden wird. Namentlich begegnet ihre Abgrenzung von jugendlichen Plasmazellen manchen Schwierigkeiten. Einstweilen müssen wir als Lymphocyten alle diejenigen Infiltrationszellen bezeichnen, welche nicht die Eigenschaften von Plasmazellen, Mastzellen, Körnchenzellen oder polynucleären Leukocyten tragen. Am häufigsten sind darunter die Elemente, welche einen verhältnismäßig kleinen, runden, dunklen, chromatinreichen Kern haben und ihm anliegend oder in seiner Nachbarschaft einige unregelmäßig geformte, meist dunkel gefärbte Klümpchen Protoplasma zeigen, oder Elemente, die etwas größere, hellere Kerne aufweisen mit einem schmalen, matt gefärbten, meist nur einen Teil

der Zelle umfassenden Protoplasmasaum. Zu den Lymphocyten müssen wir schließlich auch noch andere Zellen rechnen, die schon Zeichen der Degeneration am Kern erkennen lassen und einen größeren, kaum gefärbten Zelleib besitzen, welcher bald mehr körnige, bald mehr netzige Strukturen zeigt. Diese Gebilde sind oft mit allerlei Zerfallstoffen beladen. Jedenfalls kommt den Lymphocyten bei der paralytischen Erkrankung nicht die Bedeutung zu wie den Plasmazellen. Man findet sie viel seltener in den Lymphscheiden der Kapillaren, dagegen oft in ungeheurer Anhäufung in größeren Gefäßen, mit Plasmazellen zusammen oder allein mächtige Infiltrate bildend. Auch sie zeigen die Neigung, sich in den Lymphscheiden anzusammeln, und nur unter denselben Umständen wie die Plasmazellen wandern sie hin und wieder in das nervöse Gewebe ein.

Eine viel untergeordnetere Bedeutung kommt den Mastzellen zu (Taf. V, Fig. 3), die immer nur vereinzelt, in manchen Fällen häufiger, in anderen Fällen seltener in den Lymphscheiden sich vorfinden. In einem Falle jugendlicher Paralyse habe ich sie ganz auffallend zahlreich, aber auch nie in Haufen angetroffen.

Ob sich echte Körnchenzellen (Gitterzellen) in der paralytischen Rinde finden, scheint mir noch nicht ganz sicher. Zwischen alten, massenhaften Infiltrationen sieht man oft Zellen mit kleinen, degenerierten Kernen und einer deutlichen Netzstruktur des Zellleibs (Taf. V, Fig. 6 u. 12). Sie sind zuweilen untereinander zu großen Massen zusammengeflossen, welche die ganze erweiterte Lymphscheide ausfüllen. In den netzartigen Massen liegen oft noch einzelne junge Lymphocyten und deutlich erkennbare Plasmazellen. Möglicherweise handelt es sich aber auch hierbei nur um Degenerationsformen von Lymphocyten. Dagegen treten echte Körnchenzellen sofort da auf, wo bei der Paralyse Blutungen oder Erweichungsherde entstanden sind (Taf. V, Fig. 11 u. 15). Sie sind unter allen Umständen ein unerläßlicher Gewebsbestandteil derselben.

Wenn sich in der paralytischen Rinde größere Anhäufungen von polynucleären Leukocyten finden, so handelt es sich wohl immer um kleinere Abszeßbildungen, und man kann in der Regel feststellen, daß der Kranke an Phlegmonen, Decubitus oder Pyelonephritis gelitten hat und durch geeignete Färbung auch Bakterien in der Leukocytenansammlung nachweisen.

Schließlich muß bei der Betrachtung der Gefäßveränderungen noch einer andern Zellform Erwähnung geschehen, welche sich häufig bei der Paralyse findet, nachdem die eingehendere Beobachtung der-

selben es wenigstens wahrscheinlich gemacht hat, daß sie mit dem Gefäßapparat in Beziehung zu bringen ist. Nissl hat sie, als er sie als erster beschrieb, für Gliazellen gehalten, neuerdings aber auch die Meinung ausgesprochen, daß sie den Gefäßen entstammen. Es sind in ihrer ausgeprägten Form ganz unverkennbare Gebilde mit einem stäbchenförmigen Kern, der sich meist blaß färbt und gewöhnlich zwei oder drei größere Kernkörperchen erkennen läßt, während von den Polen des Kerns häufig je ein langgezogener, nur sehr blaß gefärbter Protoplasmafaden ausgeht (Taf. III, Fig. 1). Oft zieht auch rechtwinkelig zu den Polfortsätzen, von den Seiten des Kerns ein Protoplasmafortsatz ab, zuweilen beobachtet man um den ganzen Zellkern einen schmalen körnigen Protoplasmastreif. Manchmal sind die Kerne auch dunkel, besonders die allerschmälsten und nadelförmigen und enthalten wenig differenziertes Chromatin. Da, wo diese Zellen einer Art sklerotischer Rückbildung verfallen, tritt die Form des Zelleibs am deutlichsten zu Tage; man kann dann sehen, daß er sich verzweigt und selbst in büschelförmige Äste auflöst (Taf. III, Fig. 6). Dadurch, daß der Kern sich krümmt, Ausbuchtungen und Einschnürungen zeigt, daß förmliche Auswüchse an ihm hervortreten, daß er mit beiden Polen zusammengebogen, oder um seine Achse gedreht ist, kommen ganz merkwürdige Gebilde zustande, die an manche Wurstformen erinnern, so daß man diese Zellen auch Wurstzellen genannt hat. Man kann sie nach ihrer kennzeichnendsten Eigenschaft der langgezogenen Form wohl am treffendsten nach Nissl als Stäbchenzellen bezeichnen. Sie finden sich bei der Paralyse ganz allgemein und häufig und sind in manchen Fällen so ungemein zahlreich, daß sie dicht durcheinander liegen und den größten Teil der zelligen Gebilde im ganzen Gesichtsfeld ausmachen (Taf. III, Fig. 9). Über ihre Anordnung im Gewebe läßt sich sagen, daß sie in den oberen Schichten meist so gerichtet liegen, daß sie mit ihrer Längsachse senkrecht zur Rinde und parallel zu den eintretenden Gefäßen gestellt sind. In den tieferen Rindenschichten liegen sie vielfach nach allen Richtungen durcheinander. Sind sie senkrecht auf ihre Längsachse getroffen, so ist ihre Verwechselung mit kleinen Gliaelementen möglich. Überhaupt gibt es Formen, bei denen es unmöglich scheint, sie den Gliazellen oder den Stäbchenzellen zuzuweisen. An den im Gewebe liegenden Stäbchenzellen lassen sich Proliferationserscheinungen nicht mehr wahrnehmen; sie scheinen, sobald sie ihre typische Form angenommen haben, sich nicht mehr durch Teilung zu vermehren. Dagegen sieht man oft Fett und Pigmentkörnchen in ihrem

Protoplasma eingeschlossen. Eine Abschnürung des Kerns oder ein Zerfall in einzelne Teile, die dann zusammenschrumpfen, ist nicht selten zu beobachten. Manchmal entstehen dadurch Bilder, die man mit polynucleären Leukocytenkernen verwechseln könnte, wenn sich nicht daneben allerlei Übergangsformen zu noch deutlich erkennbaren Stäbchenzellenkernen fänden.

Ich habe mich sehr bemüht, einen sicheren Nachweis über die Natur und Abstammung dieser auffälligen Gebilde zu erbringen. Daß sie Gliaelemente darstellen, scheint nicht wahrscheinlich, da sie niemals Fasern bilden und in ihrem morphologischen Verhalten sehr von allem abweichen, was wir von der Glia wissen. Daß sie nervöse Elemente sind, ist ebenso auszuschließen, es bleibt also nur die Möglichkeit übrig, sie aus den mesodermalen Bestandteilen des Rindengewebes abzuleiten. Diese Beweisführung durch Ausschließung wird auch noch durch einige positive Beobachtungen gestützt.

Die Zellen gleichen in sehr vielfacher Hinsicht den gewucherten zelligen Elementen der Adventitia der Gefäße, wie wir sie bei der Paralyse finden und scheinen besonders dort sehr vermehrt, wo auch die Zellen der Adventitia besonders gewuchert sind. In Fällen, in welche diese Adventitialzellen verhältnismäßig wenig langgestreckte Kerne zeigen, pflegen auch die Stäbchenzellen weniger langgestreckt zu sein, in Fällen, in welchen die Adventitialzellen auffällig lange Kerne haben, haben sie auch die Stäbchenzellen. Weiter sieht man nicht selten, wie diese Stäbchenzellen noch mit dem einen Ende ihres Protoplasmaleibes der Gefäßadventitia anliegen, während sie mit dem übrigen Teil von dem Gefäße wegstreben. Manchmal sieht man Bilder, die sehr deutlich auf den Zusammenhang zwischen den Stäbchenzellen und der Gefäßadventitia hinweisen. So findet man einzelne ganz von solchen Stäbchenzellen umlagerte Gefäße, bei denen es nicht möglich ist, die vom Gefäß abliegenden Stäbchenzellen von den Zellen der Adventitia zu unterscheiden, sie gleichen sich völlig in Form und Struktur (Taf. III, Fig. 2). Manche solche Zellen liegen noch völlig in der Adventitia, manche ragen mit der Hälfte ihres Kerns und Leibes aus ihr heraus oder lassen überhaupt keinen Zusammenhang mehr mit den Gefäßen erkennen. Dann kann man wieder quergeschnittene Gefäße sehen, von denen aus eine große Anzahl Stäbchenzellen wie Radien nach allen Seiten wegstrebt, aber ein Protoplasmafortsatz richtet sich bei allen gegen das Gefäß zu, mit dem noch die meisten, aber nicht mehr alle zusammenzuhängen scheinen (Taf. III, Fig. 5).

Weiter muß für die Beziehung der Stäbchenzellen zu den Gefäßen noch angeführt werden, daß sie sich, abgesehen von der Paralyse, nur bei jenen Erkrankungsprozessen in nennenswerter Zahl finden, bei welchen erheblichere aktive Gefäßveränderungen festzustellen sind. Trotz dieser mannigfachen, für einen engen Zusammenhang zwischen den Stäbchenzellen und der Gefäßadventitia sprechenden Gründe dürfte immer noch Vorsicht in ihrer Beurteilung angebracht sein. Zunächst ist uns der Zweck dieser Gebilde noch völlig unverständlich. Wir wissen, daß sich normalerweise das Nervengewebe durch einen Wall von Glia gegen das mesodermale Gewebe und die Blutgefäße abschließt (Weigert, Nissl). Wir sehen allerdings, daß bei der Paralyse diese Grenzscheiden fortwährend durch die Sproßbildung der Gefäße durchbrochen werden. Aber warum wachsen nun diese anderen mesodermalen Gebilde in die ektodermalen Gewebsbestandteile hinein? Daß sie alle mit der Gefäßsproßbildung zu tun haben, muß als unwahrscheinlich angenommen werden.

Unsere Beschreibung der Veränderungen des Gefäßapparates bei der Paralyse wäre nicht erschöpfend, wenn wir nicht nach der Darstellung der Wucherungserscheinungen an den Gefäßhäuten auch die degenerativen Veränderungen erwähnten, die sich daran oft in auffälliger Weise bemerkbar machen. Wenn man Schnitte durchmustert, welche vorgeschrittenen Paralysefällen entstammen, so fallen namentlich in den oberen Rindenschichten zahlreiche Gefäße auf, welche einen völlig verödeten Eindruck machen (Taf. III, Fig. 7 u. 8). Die oft auffallend langen und zahlreichen Kerne der Intimazellen, welche als Beweise früherer Wucherungsvorgänge anzusehen sind, scheinen kaum noch gefärbt, völlig verarmt an Chromatin, ebenso die Kerne der Adventitia, die manchmal auch verschrumpft und sehr dunkel aussehen können; das Lumen der Gefäße ist auffallend eng oder sehr unregelmäßig weit. Manchmal scheinen solche Gefäße ein Lumen gar nicht mehr zu besitzen. Die Gefäßwand selbst ist bald homogen, bald körnig, bald faserig. Das ganze Gefäß sieht häufig aus, als habe es sich in seiner Längsachse zusammengezogen. Dem Gefäß sitzen oft noch wie verdorrt aussehende Sprossen an. Nach der Anwendung der Weigert'schen Elasticafärbung erscheint die elastische Membran von gewelltem Verlauf, manchmal blasser als normal gefärbt, zuweilen auch körnig zerfallen. An solchen Gefäßen beobachtet man dann auch öfters die oben beschriebene hyaline Entartung. Hin und wieder sieht man einzelne kleine, oft degenerierte Plasmazellen in den Lymphräumen dieser Gefäße, sonst scheinen sie leer und verödet. Der-

artig entartete Gefäße sind ein überaus häufiger und kennzeichnender Befund in vorgeschrittenen Fällen der Paralyse und in schwer verödeten Rindenstellen. Sie sind offenbar als ein Endzustand der paralytischen Gefäßerkrankung anzusehen und dadurch typisch für die Paralyse, daß wir in ihnen Merkmale einer alten Wucherung und Kennzeichen einer späteren Degeneration nebeneinander sehen.

Als regelmäßiger pathologischer Befund an den Gefäßen der Paralyse ergibt sich nach diesen Darstellungen:

1. Eine Wucherung der Endothelien mit ausgesprochener Neigung zur Gefäßneubildung durch Sprossung und Vaskularisierung der gewucherten Intima. Sie führt zu einer erheblichen Gefäßvermehrung. Diese ist in allen Fällen von Paralyse, abgesehen von den akutesten, nachweisbar, in vielen Fällen sehr auffallend, in anderen weniger ausgesprochen.

2. Eine Vermehrung des elastischen Gewebes durch Bildung neuer Maschen um die gewucherten Endothelzellen und Bildung stärkerer Membranen.

3. Eine Wucherung der Adventitia, welche immer nachzuweisen, in manchen Fällen aber ganz besonders hochgradig ist.

4. Eine Erweiterung und Infiltration der adventitiellen Lymphscheiden. Unter den Infiltrationszellen stehen die Plasmazellen in der Häufigkeit ihres Vorkommens obenan. Sie fehlen in keinem Fall von Paralyse, auch nicht in den akutesten Fällen. Weiterfindet man Lymphocyten und Mastzellen in den Lymphräumen.

5. Regelmäßig sind bei vorgeschrittenen Fällen von Paralyse Rückbildungserscheinungen an vielen Gefäßen, besonders in den oberen Rindenschichten, nachweisbar. Sie können zu einer völligen Verödung des Gefäßes und schließlich auch zu hyaliner Entartung führen.

6. Begegnen wir regelmäßig in der Rinde der Paralytiker einer eigentümlichen Zellform, den Nissl'schen Stäbchenzellen. Ihre Abstammung aus den Gefäßen scheint wahrscheinlich.

2. Das nervöse Gewebe.

a) Die Ganglienzellen.

Über Veränderungen der Ganglienzellen bei der Paralyse finden wir außerordentlich viele Mitteilungen in der Literatur. Man hat bei der Paralyse eine Schwellung, Hypertrophie und Proliferation der Ganglienzellen, sowie Kernteilungsfiguren in denselben beschrieben neben zahlreichen verschiedenen Erkrankungszuständen. Von anderer Seite wieder sind die Veränderungen an den Ganglienzellen als nebensächlich, unbedeutend hingestellt worden, man hat sogar behauptet, daß nicht bewiesen sei, daß sie in allen Fällen von Paralyse Schädigungen zeigen, so neuerdings wieder Just. Eine Vermehrung der Ganglienzellen findet bei der Paralyse sicher nicht statt. Die Ganglienzellen des Menschen und jedenfalls auch der höheren Tiere verlieren wohl schon bald nach der Geburt die Vermehrungsfähigkeit. Es hat hier sicher eine Verwechslung mit großen Gliazellen vorgelegen, die besonders bei Anwendung der älteren Härtungs- und Färbungsmethoden Ganglienzellen ähnlich sehen können. Hin und wieder einmal, aber höchst selten, findet man in normalen, wie paralytischen Rinden eine Ganglienzelle mit zwei Kernen. Sie zeigt im übrigen kein abweichendes Verhalten und ist wohl durch eine seit frühester Jugend bestehende unvollständige Teilung zu erklären.

Im übrigen trifft für die Veränderungen der Ganglienzellen bei der Paralyse wohl die Angabe E. Meyer's, Heilbronner's und Nissl's zu, daß keine Psychose durch eigenartige Zellveränderungen gekennzeichnet ist. Und doch wäre es unrichtig, wenn man unsere ganzen Kenntnisse von den Ganglienzellenveränderungen bei der Paralyse mit diesem Satze erschöpft glauben wollte.

Zunächst muß betont werden, daß man in allen Fällen von Paralyse nach Anwendung einer hinreichenden Färbemethode Veränderungen an den Ganglienzellen nachweisen kann. Formolhärtung und Färbung mit Hämatoxylin ist keine geeignete Vorbehandlung.

Man sieht zwar hin und wieder, selbst in vorgeschrittenen Fällen, Zellen, die einen völlig normalen Bau zeigen, ja, größere Gegenden, in welchen die Zellen nur unerheblich verändert sind; solche Zellen finden sich besonders unter den großen motorischen Zellen, solche Stellen sind am häufigsten in den Zentralwindungen und den Hinterhauptslappen. Wenn man aber Präparate aus verschiedenen Gegenden der paralytischen Rinde ansieht, und nicht nur die Riesenpyramiden, sondern alle Zellformen ins Auge faßt, wird man sich

überzeugen, daß unveränderte Ganglienzellen nicht die Regel, sondern die Ausnahme bilden. Die Ganglienzellveränderungen, welche man findet, können der allerverschiedensten Art sein und ich glaube, alle von Nissl beschriebenen Formen, manchmal mehrere Arten neben- und untereinander und dazu häufig solche, die Kombinationen verschiedener Erkrankungsarten darstellen, neben andern, noch nicht näher beschriebenen Erkrankungsbildern gesehen zu haben. Einige finden sich besonders häufig, so die von Nissl als chronische Erkrankung, als körniger Zerfall, als Rarefizierung, als schwere Zellerkrankung beschriebene Form, die Pigmentdegeneration und die akute Zellveränderung Nissl's, letztere zuweilen aufgepfropft auf eine der schon erwähnten Erkrankungsarten. Im allgemeinen sind Mischformen und weniger scharf gekennzeichnete Erkrankungszustände sogar häufiger als die von Nissl beschriebenen, leichter erkennbaren Formen.

Diese auffällige Erscheinung könnte uns bedenklich machen, ob überhaupt die Ganglienzellveränderungen, wie wir sie heute, besonders an Präparaten nach der Nissl'schen Färbung, sehen und durch Nissl's Vorarbeiten kennen, einen wesentlichen Ausdruck verschiedener Schädigungen darstellen, ob ihnen eine größere Bedeutung für die pathologische Histologie zukommt. Doch sprechen wichtige Gründe dafür, daß diese Zellveränderungen nicht als bedeutungslose Umwandlungen des normalen Zellbildes betrachtet werden dürfen. Denn zunächst sehen wir, daß mit bestimmten Umlagerungen der chromatischen Substanz, welche in erster Linie den pathologischen Zellformen ihr Gepräge geben, auch ganz bestimmte Veränderungen am Kern und Kernkörperchen, an Form und Größe des Ganglienkörpers und seiner Fortsätze einhergehen, wie dies Nissl eingehend beschrieben hat. Zweitens müssen wir annehmen, daß eine Umlagerung der chromatischen Substanz, die normalerweise nur die Fibrillenbahnen freiläßt, auch eine Schädigung der Fibrillen selbst andeutet, also eine Schädigung von Zellstrukturen, die direkter als die Chromatinmassen mit nervösen Funktionen in Zusammenhang zu bringen sind. Dazu finden wir die im Nissl'schen Präparat an gesunden Zellen ungefärbten Fibrillenbahnen bei krankhaften Zuständen oft gefärbt, was wieder eine Veränderung derselben beweist. Drittens sieht man vielfach, daß mit bestimmten Ganglienzellveränderungen auch ein bestimmtes Verhalten der Trabantzellen einhergeht, deren Wucherung oder Rückbildung, wie wir später noch sehen werden, Störungen in den feinsten perigangliönären nervösen Strukturen anzeigen dürfte. So erscheint es wohl sicher, daß die verschiedenen Ganglienzellveränderungen nicht auf gleichgültige Umlagerungen der Granula beruhen, sondern den Ausdruck verschiedenartiger, tiefergreifender Schädigungen, daß sie mit kurzen Worten verschiedene Erkrankungszustände darstellen. Vielleicht wird uns ein genaueres Studium des Verhaltens der Fibrillen, der Golginetze und der Trabantzellen, sowie der Umstände des Vorkommens der verschiedenen Formen allmählich einen besseren Schlüssel zu ihrem

Verständnis liefern. Zudem sehen wir doch häufig unter ganz bestimmten Verhältnissen ganz bestimmte Bilder wiederkehren, und wenn die Zahl der Formen, die sich beobachten lassen, auch eine große ist, so sind doch gewisse Typen besonders häufig zu finden.

Was nun zunächst im allgemeinen die Veränderungen der Ganglienzellen bei der Paralyse von denen bei vielen anderen Psychosen unterscheidet, ist das häufige Vorkommen solcher Erkrankungsbilder, welche schon aus der Art der Veränderung eine besonders schwere Schädigung andeuten.

So findet man in den akutesten Zuständen der Paralyse öfters eine Zellerkrankung, die von der akuten Veränderung Nissl's, der trüben Schwellung anderer Autoren, wie wir sie bei vielen akuten Zuständen finden, insofern abweicht, als sich um den geschwellten und durch Auflösung der Chromatinschollen veränderten Zelleib und an den geschwellten, weithin sichtbaren Fortsätzen eigentümliche dunkel gefärbte Körner, Schollen und Krümel anlegen, die wir auch sonst im Gewebe, oft in Reihen, die Coccenschnüren ähnlich sehen, angeordnet finden. Die Lage dieser Körner, der Umstand, daß sie manchmal noch in Netzmaschen angeordnet liegen, läßt wohl keinen Zweifel, daß wir in ihnen Zerfallsprodukte feiner Nervenstrukturen vor uns haben, und daß sie vielleicht mit den Golginetzen (Nissl) und den Dornen im Zusammenhang stehen, welche die Golgimethode an den Protoplasmafortsätzen der Ganglienzellen zur Darstellung bringt (Taf. VII, Fig. 2).

In den Gehirnen solcher Paralytiker, welche in sehr schweren Anfällen gestorben waren, seltener auch bei anderen, ist mir eine Veränderung der großen Ganglienzellen aufgefallen, die gleichfalls mit einem körnigen Zerfall der Chromatinschollen, einem mächtigen Anschwellen des ganzen Zelleibes, aber einer frühzeitigen Auflösung der Fortsätze einhergeht, und bei welcher der Kern ganz an den Rand des Protoplasmahaufens rückt, der den Rest der Zelle darstellt, ja aus ihm selbst herauszutreten scheint. Weitere Stadien zeigen, daß er, wie die ganze Zelle, bald vollständiger Auflösung verfällt (Taf. VII, Fig. 1).

Hierher gehört auch die Veränderung, welche Nissl als schwere Zellveränderung beschrieben hat, und bei welcher die frühzeitige Veränderung des Kerns und Auflösung des Protoplasmas des Zelleibs die rasch zum völligen Zerfall strebende Neigung der Erkrankung beweisen.

Das sind nur einige der auffälligsten Formen. Recht häufig begegnen wir Zuständen, die die letzten Stadien des Zellzerfalls darstel-

len und sich als körnige Protoplasmahaufen, Ausgangsstadien der Verflüssigung, Vacuolisierung, Zellschattenbildung (Nissl) kennzeichnen.

Schließlich finden wir namentlich bei den chronischen Formen ungemein häufig Zellveränderungen, die man schon als Zustände von Nekrobiose auffassen muß. So sieht man ungemein häufig bei der Paralyse die von Nissl als chronische Erkrankung der Ganglienzellen beschriebene Form in eine Sklerose übergehen, die durch eine Einschrumpfung aller Fortsätze mit scharfem Hervortreten derselben, geschlängelten und gewundenen Verlauf der Fortsätze, sehr dunkle Färbung des ganzen Zelleibs bei Zusammenfließen der Chromatinmassen, Langstreckung und Dunkelfärbung des Kerns gekennzeichnet ist (Cramer). Diese Zellsklerose ist eine so häufige Erscheinung, daß sie bei alten Fällen der Paralyse oft an den meisten Zellen des Stirnhirns, namentlich in der zweiten und dritten Schicht zu beobachten ist (Taf. VII, Fig. 6).

Daneben findet sich auch öfters eine Verkalkung der Ganglienzellen. Sie ist besonders bei der Paralyse mit Herderscheinungen in den Zellschichten nachweisbar, welche völlig ausgefallen zu sein scheinen. Man übersieht sie leicht, weil die Kalkkörper keine Farbe annehmen (Taf. VII, Fig. 10). In photographischen Übersichtsbildern treten sie oft deutlicher hervor.

Auch ein anderer Ausgangszustand, den Nissl als Inkrustation beschrieben hat, begegnet uns dort öfters. Es kann sich dabei entweder nur um eine Inkrustation der Golginetze (Taf. VII, Fig. 8), oder um eine Inkrustation der ganzen Zelle handeln (Taf. VII, Fig. 9). Die Inkrustationen färben sich ungemein dunkel und die Zellen zeigen die sonderbarsten Formen (Nissl).

Noch wichtiger als der Nachweis zahlreicher schwer veränderter Ganglienzellen ist die Beobachtung, daß bei der Paralyse viele Nervenzellen völlig zu Grunde gehen. In Übersichtsbildern, und auf diese darf man beim Studium der Ganglienzellveränderungen nicht verzichten, zeigt sich, daß ganze Zellgruppen, -reihen und -schichten ausgefallen sind (Taf. XIII, Fig. 3). Ja, man kann in den vorgeschrittensten Fällen von Paralyse sogar hin und wieder ausgedehntere Gebiete der Hirnrinde finden, in denen nur noch einige Reste von Ganglienzellen vorhanden sind (Taf. XIII, Fig. 4). Gewiß stellen solche Beobachtungen nur die äußersten Grade dar, zu welchen die paralytische Erkrankung gelegentlich fortschreitet, aber zweifellos ist es wichtig für die Erkenntnis ihres Wesens, daß sie wenigstens zu einer fleckweisen völligen Vernichtung der nervösen Bestandteile der Hirnrinde führen kann.

Es scheint dabei, daß manche Erkrankungsformen der Ganglienzellen rasch in Auflösung enden, während andere Zustände, besonders die chronische Veränderung und die Sklerose die Zellreste ungemein widerstandsfähig machen. Wenigstens findet man häufig solche sklerosierte Zellformen in der zweiten Rindenschicht erhalten, während die Zellen der tieferen Rinde verschwunden sind. Sicherlich können auch die verkalkten, sowie die inkrustierten Zellen besonders lange unverändert liegen bleiben. Sie sind aber als tote Zellen anzusehen.

Daß auch bei der Paralyse schwere Veränderungen in den feinsten nervösen Strukturen der Hirnrinde vorkommen müssen, ist nach dem eben Gesagten nicht zu bezweifeln. Wir wissen darüber noch ebensowenig, wie über das Verhalten der Fibrillen in den Ganglienzellen. Die Methoden, mit denen wir diese Strukturen unter normalen Verhältnissen darzustellen vermögen, sind zu launisch und unsicher, als daß sie für das Studium pathologischer Verhältnisse gut verwertbar wären. Wenn sie in diesen Präparaten nicht gefärbt sind, ist noch nicht bewiesen, daß sie fehlen, und wenn sie verändert scheinen, kann die Veränderung durch färberische Kunstprodukte vorgetäuscht sein. Immerhin stützen einige Beobachtungen die Annahme, daß auch in den Teilen des nervösen Gewebes, welche zwischen Ganglienzellen einerseits und den Enden des markumkleideten Achsenzylinders andrerseits gelegen sind, im nervösen Grau Nissl's, ein Zerfall stattfindet.

Zunächst sieht man nicht selten, daß der Untergrund unserer Präparate sich auch bei weitgehendster Differenzierung nicht völlig entfärbt, sondern hartnäckig einen eigentümlich trübhellblauen Grundton beibehält. Die Erscheinung ist so auffällig und häufig wiederkehrend, daß sie zu der Annahme zwingt, daß in dem Grundgewebe, welches im wesentlichsten aus den feinsten nervösen Strukturen bestehen muß, Umwandlungen stattgefunden haben, die ein verändertes Verhalten gegen gewisse Farbstoffe bedingen (Nissl, Vogt). Weiter beobachtet man recht oft ein Zusammenrücken der Ganglienzellen bei der Paralyse. Auch das läßt sich wohl nur dadurch erklären, daß zwischen denselben Gewebsteile ausgefallen sind (Nissl). Die Markscheidenausfälle können dabei noch so gering sein, daß sie nicht zur Erklärung der Erscheinung ausreichen. Auch die schon erwähnten coccenartigen Körner um die Ganglienzellen und ihre Fortsätze kann man, wie dargelegt wurde, nach ihrer Anordnung nur als Zerfallsprodukte feiner nervöser Strukturen deuten.

Klippel und Azoulay haben bei der Paralyse nach Anwendung der Golgimethode ein Zugrundegehen und Zusammenfließen der einzelnen Dornen gesehen, welche die Golgimethode an den Protoplasmafortsätzen der Ganglienzellen zur Anschauung bringt, und welche wohl als ein Teil der feinsten nervösen perigangliönären Strukturen anzusehen sind. Da der Golgimethode eine besondere Neigung anhaftet, Kunstprodukte hervorzubringen, muß man wohl diesen nach der Angabe Klippel's auch durch Agapoff, Colani, Athias und Franca bestätigten Befunden noch etwas Vorsicht entgegenbringen.

Es scheint sogar, daß an Stellen der Hirnrinde, an welchen sich die paralytische Erkrankung besonders stark eingenistet hat, das nervöse Grau völlig zu Grunde gehen kann. Man kann das besonders an den van Gieson'schen Präparaten wahrnehmen. Nach guten Färbungen mit Pikrinsäurefuchsin erhält das normale Rindenpräparat einen roten Grundton, der so stark und gleichmäßig ist, daß er das Auseinanderhalten der einzelnen Rindenbestandteile erschwert. In manchen Stellen der paralytischen Rinde aber fällt dieser Grundton völlig weg, wir sehen nur noch Gliafasern und -zellen, Gefäße und Infiltrationselemente, einzelne schwer veränderte Ganglienzellen und dazwischen nichts Weiteres. Solche Rindenstellen zeigen schon makroskopisch oft eine schwammige Struktur, und die Balken des Schwammes werden durch Gefäße gebildet, um welche die ganze Glia angeordnet ist.

Schließlich beobachtet man bei der Paralyse sehr häufig, daß die Ganglienzellen nicht mehr in normaler Anordnung in der Rinde liegen, bei welcher die Spitzenfortsätze parallel verlaufen und senkrecht auf die Rindenoberfläche zu gerichtet sind, sondern daß sie vielfach in schiefen Richtungen zu derselben und zueinander gestellt sind und wie durcheinandergeworfen aussehen, so daß der ganze Schichtenbau, die ganze Architektonik der Hirnrinde verwaschen oder zerstört erscheint (Nissl). Diese Erscheinung wird um so deutlicher, je weiter die paralytische Erkrankung vorgeschritten ist, und beweist, daß die Ausfalls- und Wucherungserscheinungen in der Rinde sich nicht ganz gleichmäßig verteilen, sondern bald hier, bald dort stärker entwickelt sind. Es ist auch ohne weiteres klar, daß die Radii, der Baillarger'sche Streifen, die Tangentialfasern für die Anordnung der Zellschichten und Zellsäulen von wesentlichster Bedeutung sind, daß mit ihrer Lichtung oder mit ihrem Ausfall die Zellanordnung der Hirnrinde ganz wesentlich verwischt werden muß. Weiter müssen die Infiltrate

der Lymphscheiden, sowie die Neubildung der Gefäße und die Gliawucherung die Anordnung der Ganglienzellen durcheinanderbringen, zumal auch neben den Wucherungserscheinungen Rückbildungs- und Schrumpfungsvorgänge einhergehen, indem die Gefäße veröden, Ganglienzellen ausfallen und die Glia sich in ein faseriges Gewebe umwandelt. Für ältere Fälle von Paralyse bietet diese Zerstörung der normalen Zellanordnung oft ein ungemein kennzeichnendes Bild, in frischen Fällen kann sie noch ganz fehlen.

So dürfte sich also ergeben, daß:

1. Regelmäßig bei der Paralyse die Ganglienzellen erkrankt sind.

2. Wohl alle bis jetzt beschriebenen Erkrankungsformen der Ganglienzellen der Hirnrinde können auch bei der Paralyse beobachtet werden. Es ist aber nicht zu bestreiten, daß man bei ihr besonders häufig Veränderungen findet, welche als schwere Erkrankungszustände aufzufassen sind, weil sie zu einem raschen Zellzerfall führen, oder überhaupt bereits nekrobiotische Zustände darstellen.

3. In vorgeschrittenen Fällen ist stets ein erheblicher Ausfall von Ganglienzellen nachweisbar.

4. Mancherlei Beobachtungen weisen darauf hin, daß bei der Paralyse nicht nur die Ganglienzellen, sondern auch die feinen nervösen Strukturen, die zwischen den Enden der markumkleideten Achsenzylinder und den Ganglienzellen eingeschaltet sind, Veränderungen erleiden und zerfallen.

5. Meist findet man auch in vorgeschrittenen Fällen von Paralyse die normale Anordnung der Ganglienzellen, die Zellarchitektonik der Hirnrinde mehr oder minder schwer gestört.

b) Markscheiden.

Über den Untergang von Markscheiden bei der progressiven Paralyse hat zuerst Tuczek Untersuchungen angestellt, und es ist unbestreitbar, daß sie einen Markstein in der histologischen Erforschung der Paralyse darstellen. Waren es doch die ersten Befunde, die zwingend und unzweideutig nachwiesen, daß bei der

Paralyse in der Hirnrinde nervöses Gewebe in großem Umfange zu Grunde geht. Der Reichtum an Markfasern, den Exner 1881 mit seiner Osmium-Ammoniak-Methode in der normalen Hirnrinde aufgedeckt hatte, veranlaßte Tuczek das Verhalten der Markfasern bei der Paralyse zum Gegenstand eines eingehenden Studiums zu machen. Er fand in allen 17 Fällen von Paralyse, die er untersuchte, einen mehr oder minder ausgedehnten Schwund der markhaltigen Nervenfasern der Großhirnrinde. Die Befunde Tuczek's sind in der Folge vielfach nachgeprüft worden, zunächst von Zacher, der wie Tuczek in allen Fällen von Paralyse Faserschwund fand.

Er zeigte, daß sogar schon in früheren Stadien der Erkrankung der Ausfall verhältnismäßig bedeutend sein kann. Auch andere Nachuntersucher, von welchen nur Fischl, Friedmann, Kronthal, Klippel, Binswanger und Kaes hier erwähnt werden sollen, haben die Befunde Tuczek's hinsichtlich des Faserausfalles bestätigt. Greppin konnte aber auch in einem vorgeschrittenen Fall von Paralyse einen erheblichen Faserausfall nicht nachweisen und Chaslin will ihn überhaupt nicht sehr beträchtlich gefunden haben.

Einzelne Autoren beschrieben Formveränderungen und ein verändertes Verhalten der Markscheiden bezüglich ihrer Farbreaktion als Zeichen einer Erkrankung, die dem Zerfall vorangeht, so besonders Zacher. Binswanger mahnt zur Vorsicht in der Beurteilung derartiger Bilder, da er sie auch an Gehirnen nicht Geisteskranker finde. Kaes spricht außer von einem Untergang von Fasern, von gelichteten Faserschichten, welche dadurch zustande kommen, „daß überall, wo die Fasern mehr oder minder gedrängt und derber lagern, was in den tieferen Schichten der Rinde und im oberflächlichen Mark der Fall ist, eine Resorption nur ganz ausnahmsweise zustande kommt, daß dagegen die ihres Marks bis auf ein Minimum beraubten Achsenzylinder noch längere Zeit in diesem Zustande ihre Existenz fortführen."

Später hat man auch die Marchimethode zur Untersuchung der paralytischen Rinde auf einen Faserzerfall herangezogen und es ist ja ohne weiteres klar, daß man den Ausfall der Markscheiden viel besser verfolgen kann, wenn man die zerfallenden Reste der einzelnen Markscheide darstellt, als wenn man darauf angewiesen ist, eine immer nicht von Willkürlichkeiten freie Abschätzung vorzunehmen, ob überhaupt und wie hochgradig die Fasern vermindert sind. Besonders von Starlinger ist darauf hingewiesen worden, wie wichtig die Anwendung der Marchi-

methode für den Nachweis der Ausbreitung der paralytischen Erkrankung ist.

Aus zahlreichen Präparaten, welche ich durchgesehen, und jedesmal mit gleichzeitig angefertigten Schnitten aus entsprechenden Stellen eines normalen Gehirns verglichen habe, ergibt sich aufs auffälligste, daß schon frühzeitig bei der Paralyse ein oft erheblicher Ausfall von Markscheiden eingetreten ist. Auch ist wohl nicht zu bestreiten, daß man in der paralytischen Rinde besonders oft gequollene, variköse, mangelhaft gefärbte Fasern sieht. Es ist durchaus wahrscheinlich, daß diese Veränderungen zum großen Teil auf eine Erkrankung der Markscheide hinweisen, die dem Zerfall vorausgeht. Da man sie aber auch, wennschon vereinzelter, in Vergleichspräparaten, bei welchen eine Schädigung der Fasern während des Lebens nicht vorauszusetzen war, findet, stellen sich der Verwertung dieses Befundes noch Schwierigkeiten entgegen. Schließlich muß ich erwähnen, daß ich drei Fälle von Paralyse untersucht habe, in welchen sich eine deutliche Verminderung der Markfasern nach Markscheidenfärbung nicht nachweisen ließ. Wie die Krankengeschichten zeigen, handelt es sich um drei sehr akut, in stürmischer Erregung verlaufene Fälle, deren Diagnose nicht zweifelhaft sein konnte. In einem der Fälle konnten an einzelnen Stellen typische Marchischollen festgestellt werden.

Es erscheint unzulässig, zu behaupten, daß in den zwei Fällen, in welchen sowohl die Markscheidenfärbung wie die Marchimethode negative Resultate ergab, noch kein Ausfall von Fasern eingetreten war. Wir müssen uns der Leistungsgrenzen unserer Methoden bewußt bleiben, und da ist zu betonen, daß die Markfaserfärbungen ungeeignet sind, um den Ausfall vereinzelter Fasern deutlich erkennbar nachzuweisen. Abgesehen von diesen seltenen Ausnahmen läßt sich in allen Fällen wenigstens eine Lichtung im supraradiären Flechtwerk feststellen. In vorgeschrittenen Fällen von Paralyse findet sich oftmals ein sehr erheblicher Faserausfall und bei den schwersten Graden der Atrophie zeigt sich besonders im Stirnhirn zuweilen ein nahezu völliger Untergang der Rindenfasern.

Die neuen Achsenzylinderfärbungen ergeben, soweit ich dies nach einigen Versuchen beurteilen kann, keine von den Markscheidenfärbungen wesentlich abweichenden Resultate. Sie färben ja auch die Achsenzylinder nur ebenso weit, als sie mit Mark umkleidet sind. So klären sie uns nur darüber auf, daß nicht nur die Markscheiden, sondern auch die Achsenzylinder in einer gleichen Ausdehnung zu Grunde gehen.

Auf die Mitteilungen Starlingers hin habe ich auch zahlreiche Paralytikergehirne nach der Marchimethode untersucht und dabei zunächst nur sehr nichtssagende Befunde erhalten. Dies spricht natürlich nicht dagegen, daß fortwährend bei der Paralyse einzelne Fasern erkranken und zu Grunde gehen und beweist nur, daß der Zerfall nicht immer ein gleichzeitig massiger sein muß. Nur ein umfangreicher Zerfall von Markscheiden, der nicht zu lange zurückliegt, läßt sich mit der Marchifärbung nachweisen. Erst als ich anfing, nur Gehirne von Paralytikern auszuwählen, welche in den letzten Monaten vor ihrem Tode besonders schwere Anfälle mit nachfolgenden und bleibenden Herderscheinungen geboten hatten, habe ich Befunde, die denen Starlingers entsprechen, sammeln können. Hin und wieder ist es mir auch geglückt, in anderen Fällen, da oder dort in der Rinde, einen meist herdförmig beschränkten Untergang von Markfasern aufzufinden.

Zuweilen bin ich auf Stellen gestoßen, wo sich ganz auffallend zahlreich geschwärzte Körnchen, manchmal in Reihen in der Richtung des Faserverlaufes geordnet, in diffuser Ausbreitung vorfanden; sie verschwanden auch nicht, wenn das Präparat mit Kalium hypermanganicum und der Pal'schen Entfärbungslösung weiter behandelt worden war. Solche Körnchen fanden sich zuweilen auch da, wo kein Markscheidenzerfall vorauszusetzen war. Darum ist wohl bei der Beurteilung von Marchipräparaten, die eine diffuse Körnchenausstreuung in der Hirnrinde zeigen, selbst wenn diese Körnchen manchmal in Reihen und in der Richtung des Faserlaufes geordnet liegen, Vorsicht am Platze. Der Geübte wird sie übrigens mit Marchischollen nicht leicht verwechseln, da sie kleiner und von mehr rundlicher Form und meist gleicher Größe sind.

So ergeben also die Untersuchungen unseres Materials eine Bestätigung der von Tuczek gemachten Angaben.

Bei der Paralyse findet schon frühzeitig ein ausgedehnter Untergang von Markfasern in der Hirnrinde statt. In ganz frischen Fällen ist manchmal ein Faserausfall noch nicht nachweisbar, was bei den Leistungsgrenzen unserer Methoden nicht beweisen kann, daß nicht auch hier schon einzelne Fasern zu Grunde gegangen sind.

In alten Fällen läßt sich regelmäßig ein erheblicher Faserausfall nachweisen, der an einzelnen Stellen zu einem nahezu völligen Untergang aller Markfasern der Rinde führen kann.

3. Die Glia

Unsere Anschauungen über das Stützgewebe des Zentralnervensystems haben durch Weigert tiefgreifende Umänderungen erfahren.

Weigert hat uns erst die Möglichkeit eröffnet, das mesodermale Gewebe scharf von dem ektodermalen auseinanderzuhalten und über ein Tasten und Deuten hinweg zu einem bestimmten Nachweis zu kommen, wie sich das Stützgewebe in krankhaften Zuständen verhält. Wenn wir heute trotzdem in der Literatur noch sehr wenig über das Verhalten der Glia bei den verschiedenen Erkrankungen der Hirnrinde finden, so liegt das an dem unregelmäßigen Ergebnis der Weigert'schen Gliafärbung und aller ihrer Abänderungs- und Verbesserungsversuche, die nur einer zähen Ausdauer schließlich befriedigende Ergebnisse liefern.

Allein die Weigert'sche Gliafärbung eröffnet uns nur über einen Teil des gliösen Gewebes, der faserbildenden Neuroglia, genügende Aufschlüsse.

Dagegen erfahren wir durch sie nichts von jenen Gliaelementen, welche normalerweise keine Fasern bilden und welche wenigstens in der gesunden Hirnrinde bei weitem die zahlreichsten sind. Weigert selbst hat sich über die Natur dieser Zellen mit vorsichtiger Zurückhaltung geäußert und nur diejenigen als sicher gliös bezeichnet, bei denen eine Gliafaserbildung nachzuweisen war. Nissl hat nun darauf hingewiesen, daß man mit Hilfe seiner Färbemethode noch weiter kommen kann, die nicht faserbildenden Gliaelemente von den Zellen mesodermaler Herkunft zu unterscheiden. Für die pathologische Histologie des zentralen Nervensystems ist dieser Nachweis eine Sache von grundlegender Bedeutung. Auf ihm, zusammen mit der Möglichkeit der Unterscheidung der verschiedenen Zellelemente mesodermaler Herkunft, beruhen fast alle Fortschritte, welche die pathologische Histologie der Hirnrinde in den letzten Jahren erreichen konnte. Manche diffuse Leukocyteninfiltration älterer Autoren erweist sich nunmehr als eine ausgebreitete Gliawucherung. Nissl konnte zeigen, daß das Nervengewebe mit der Glia für gewöhnlich einer Einwanderung lymphocytärer Elemente Halt gebietet und daß diese sich in den Lymphscheiden ansammeln. Nur unter ganz besonderen Umständen, die gewöhnlich durch einen herdförmigen Untergang des nervösen Gewebes gegeben werden, sehen wir Blutelemente der Lymphscheide in die Umgebung auswandern. Weiter konnte Nissl mit seiner Methode nachweisen, daß unter krankhaften Umständen sehr verschiedenerlei Veränderungen an den Gliazellen bemerkbar werden, die uns wichtige Anhaltspunkte für die Auseinanderhaltung verschiedener Krankheitsformen der Hirnrinde geben. Unter außerordentlich mannigfachen Formen können sich die Gliazellen in krankhaften Zuständen nach der Nisslfärbung darstellen, wie ein Blick auf die Tafel IX beweisen dürfte.

Schließlich aber deuten mancherlei Beobachtungen darauf hin, daß uns beide Färbemethoden noch immer nicht den vollen Einblick in die innigen Beziehungen gestatten, in welche Glia und Nervengewebe im zentralen Nervensystem zueinander treten.

So hat neuerdings Held wahrscheinlich gemacht, daß die Glia außerordentlich feine Netze um die Ganglienzellen und Nervenfasern bildet und in einer noch viel feineren und verwickelteren Weise eine zarte Stütz- und Hüllsubstanz für das nervöse Gewebe darstellt, als wir es bisher angenommen hatten. Leider fehlt es uns noch an geeigneten Fixierungs- und Färbemethoden, um diese feinsten Anordnungen der Glia vollständig und sicher an normalem und pathologischem Gewebe zur Darstellung zu bringen. Wir würden wohl sicher um ein gutes Teil im Verständnis mancher Erkrankungen der Hirnrinde weiter kommen, wenn wir das Verhältnis der Glia zu den nervösen Elementen bei den verschiedenen Rindenerkrankungen uns anschaulicher machen könnten. Denn es ist ohne weiteres verständlich, daß je enger ihre Beziehungen sind, je mehr die Glia sich nicht nur als grobe Hülle des Nervengewebes, sondern als die aufs verwickeltste angeordnete Stützsubstanz der feinsten Strukturen des nervösen Gewebes erweist, pathologische Veränderungen der Glia als Beweis für Strukturveränderungen und Zerstörungen von Nervenelementen angesehen werden müssen, die wir mit unseren technischen Hilfsmitteln noch schwerer darzustellen und nachzuweisen vermögen als die Veränderungen der Glia. Die Bildung von Gliafasern durch Gliazellen der Rinde stellt allem Anschein nach schon einen ganz groben Wucherungsvorgang dar, welcher schon schwere Ausfälle im nervösen Gewebe zur Vorbedingung hat, während mancherlei viel feinere Veränderungen ihm vorausgehen und für uns einstweilen noch den allein erkennbaren Ausdruck einer Schädigung der nervösen Substanz bilden.

Viele Präparate von Paralyse, besonders solche, die nach Bevan Lewis vorbehandelt sind, zeigen, daß auch dort, wo die Glia wuchert und deswegen leichter darzustellen ist, dieselben Verhältnisse nachzuweisen sind, wie sie Held für das normale Nervengewebe beschreibt, und daß der Glia, außer der Bildung von Gliafasern, noch die Bildung eigentümlicher protoplasmatischer Geflechte und Netzwerke um die Ganglienzellen und Nervenfasern zukommt. Es mag hier unerörtert bleiben, inwieweit diese Glianetze mit den Golginetzen zusammenfallen, beziehungsweise an denselben Anteil nehmen, da ja unsere Präparate darüber keinen Aufschluß geben können. Jedenfalls aber wird die Bedeutung der Gliabegleitzellen der Ganglienzellen durch solche Beobachtungen erst ins rechte Licht gerückt. Sie stellen sich danach als die Mutterzellen eines feinen Gliageflechtes dar, welches die Ganglienzellen und die feinsten um sie herum gelegenen nervösen Ausbreitungen umgibt und einhüllt. In der Auffassung dieser Begleitzellen der Ganglienzellen hat sich im Fortschritt unserer Erkenntnis mancherlei Wandel vollzogen. Solange man die pericellulären Schrumpfräume um die Ganglienzellen als natürliche Bildungen, als pericelluläre Lymphräume betrachtete, hat man die Gliabegleitzellen, die oft in dieselben zu liegen kamen, entweder als Lymphocyten oder als Endothelien des Lymphraumes angesehen. Es ist wohl auch ein Verdienst Nissl's, immer wieder betont und nachgewiesen zu haben, daß diese Räume nicht vorgebildet, sondern Folgen der Schrumpfung sind, und daß wir ein Lymphgefäßsystem in der Hirnrinde, abgesehen von den adventitiellen Lymphscheiden, nicht kennen. Später, nachdem man schon die Natur dieser

Gliazellen erkannt hatte (Ramon y Cayal), hat man ihnen vielfach phagocytäre Eigenschaften zugeschrieben. Wenn man nun auch zugeben muß, daß die Gliazellen unter besonderen Umständen Blutreste, Farbstoffkörnchen und Detritus in ihrem Zelleib aufnehmen, so erscheint doch noch nicht bewiesen, daß die Gruppen von wuchernden Gliazellen, welche man in und um erkrankte und zerfallene Ganglienzellen unter vielerlei krankhaften Verhältnissen sieht, damit beschäftigt sind, die Ganglienzellen aufzufressen (Taf. VII, Fig. 3, 4, 11). Die Präparate, welche nach Bevan Lewis gefärbt sind, und eine viel schärfere Abgrenzung der Zellkörper der Ganglien- und Gliazellen erkennen lassen, machen vielmehr den Eindruck, als ob die Begleitzellen bemüht seien, durch eigene Wucherung, Vergrößerung und auch Vermehrung einfach den Raum auszufüllen, den die zerfallende Ganglienzelle freimacht (Taf. VIII, Fig. 3, 6, 10, 16).

Gleichzeitig machen wir aber auch die Beobachtung, daß nicht mit allen Ganglienzellerkrankungen eine Wucherung der Begleitzellen Hand in Hand geht. Wir sehen im Gegenteil Veränderungen der Ganglienzellen, bei welchen auch die Begleitzellen Umwandlungen erfahren, die vielmehr regressiven Prozessen ähnlich scheinen (Taf. VII, Fig. 1, 2, 8, 9, 10, 13, 14), ja, wo die Gliabegleitzellen vermindert werden oder ganz fehlen (Taf. VII, Fig. 6). Vielleicht gibt uns diese Beobachtung mit der Zeit einen Anhaltspunkt für die Schwere und Bedeutung mancher Ganglienzellveränderungen, deren Beurteilung noch so außerordentlich schwierig ist. Jedenfalls ist schon die eine Tatsache hinreichend bemerkenswert, daß wir bei vielen Krankheitsvorgängen der Hirnrinde von vornherein auch regressive Umwandlungen an einem Teile der Glia beobachten können, ja, daß es den Anschein hat, daß bei gewissen schweren Erkrankungen zunächst ein großer Teil der feinen Strukturen der Stützsubstanz zu Grunde geht, um einer viel derberen, gröber gebauten Glia Platz zu machen, der ganz andere Aufgaben zufallen, z. B. die Abscheidung der vermehrten, gewucherten und infiltrierten Gefäße. Daraufhin dürften besonders bei der Paralyse die ganzen Wucherungsvorgänge an der Glia hinstreben.

Nach dieser allgemeinen, aber für ein Verständnis der Bedeutung der Gliaveränderungen bei den verschiedenen Erkrankungen der Hirnrinde wichtigen Betrachtung, bleibt uns noch übrig, auf eine Darlegung der Gliaveränderung bei der Paralyse im besonderen einzugehen.

Daß bei der Paralyse die Glia eine Wucherung erfährt, ist schon frühzeitig beobachtet worden. Nach Rokitansky 1857 beruht die Paralyse überhaupt auf einer chronischen Entzündung des Bindegewebes, eine Anschauung, welche später auch Schulze, Wiglesworth und Luys vertreten haben. Schon bald ist man auf die Vermehrung der Spinnenzellen aufmerksam geworden. Mendel findet sie um das drei- bis vierfache des Normalen vergrößert und das Paralytikergehirn von ihnen in der ausgedehntesten Weise durchsetzt, während sie in normaler Weise nur an der Oberfläche des Gehirns und im Mark gesehen werden. Ebenso sah

Tuczek eine Verdickung der Neuroglia, wobei die Fasern derselben stärker und starrer, die Maschen zwischen ihnen enger werden, sowie außerordentlich zahlreiche Spinnenzellen aller Formen und Größen, häufig mit Pigmenteinlagerung.

Auch Friedmann beschreibt sklerotische Verdichtungen, die im Zusammenhang mit den Spinnenzellen stehen. Ebenso fand Zacher das Gliagewebe gewuchert. Fischl sah Spinnenzellen besonders in der Neurogliaschicht, wo ihre Fortsätze mit den Gefäßchen im Zusammenhang standen, zahlreiche Spinnenzellen fanden auch Greppin und Kronthal. Besser beschreibt die besondere Anhäufung der Glia um die Gefäße. Lubimoff berichtet über Kernteilungsvorgänge an der Glia. Friedmann konnte die Vermehrung der Spinnenzellen bis in die capsula interna und den locus niger verfolgen. Major beobachtete Herde gewucherter Glia in der weißen Substanz. Nach Magnan sind die Neurogliazellen allgemein vermehrt; aber die Vermehrung ist stärker in der Rindensubstanz und am stärksten in der ersten Schicht und überhaupt um die Gefäße. Man beobachtet Gliazellen von außerordentlicher Größe mit ungewöhnlich zahlreichen und langen Fortsätzen. Nach Binswanger sind in den frühen Stadien der paralytischen Erkrankung Wucherungsprozesse des faserigen Anteils der Gerüstsubstanz noch nicht vorhanden. Nur in der Gliahülle ist neben atrophischen Stellen auch deutliche Vermehrung und derbere Beschaffenheit der Gliafasern nachzuweisen, die Spinnenzellen sind bei den Frühformen in den mittleren und tieferen Lagen nicht vermehrt. Zuerst tritt in der Gliahülle eine deutliche Vermehrung auf. Nach anderen Autoren wieder sei selbst auch bei alten Fällen nicht immer eine Gliawucherung nachweisbar und dieselbe keine für die paralytische Erkrankung charakteristische Erscheinung. Weigert fand nun mit seiner elektiven Gliafaserfärbung die Glia sowohl in der Hirnrinde, wie im Kleinhirn erheblich gewuchert, die Gliafasern nicht nur vermehrt, sondern vielfach auch dicker, die Zellen zahlreicher und zum Teil zu monströsen Gebilden von einer ganz kolossalen Größe geworden. Die progressive Paralyse sei daher eine typische Gliose nach der Ausdrucksweise der französischen Autoren. In Wirklichkeit beruhe aber in der Neurogliawucherung nicht das Wesen des paralytischen Prozesses, sie bilde nur eine sekundäre Erscheinung. „Wenn nämlich Nervenzellenmaterial zu Grunde geht, seien es auch nur die Ausläufer der Ganglienzellen, so muß die Neuroglia wuchern, und umgekehrt, wenn wir an Stellen, wo so gut wie nur Ganglienzellen mit ihren Ausläufern sich vorfinden, eine Neuroglia-

wucherung antreffen, so können wir hieraus den Schluß ziehen, daß hier die Ganglienzellen, oder wenn deren Körper erhalten sind, ihre Ausläufer teilweise geschwunden sind."

So stellt also nach Weigert in der erkrankten Hirnrinde die Neurogliawucherung ein Negativ der Ausfälle des nervösen Gewebes dar und gibt uns damit einen wertvollen Fingerzeig für den Grad und die Anordnung der nervösen Ausfälle, die direkt zu erkennen viel schwieriger, ja oft noch unmöglich ist.

Ich glaube, die Auffassung Weigert's schließt nicht aus, daß unter manchen Verhältnissen die Glia nach den freien Oberflächen hin über das Maß des Ersatzes hinauswuchern kann, dafür scheinen Bilder, wie sie Fig. 3 wiedergibt, zu sprechen, und daß unter anderen und häufigeren Umständen der Gliaersatz hinter dem nervösen Ausfall zurückbleibt, wie die meist mit Atrophie einhergehenden Rindenkrankheiten beweisen.

Ich selbst habe schon früher wiederholt darauf hingewiesen, daß die Gliawucherung ein regelmäßiger Befund bei der Paralyse sei. Anglade und Chocreux haben die Veränderungen der Neuroglia gut beschrieben. Doch sind auch nach der Veröffentlichung der Weigert'schen Gliafärbung noch Mitteilungen erfolgt, welche eine erhebliche und regelmäßige Gliawucherung bestreiten. So will Robertson nur in 31 von 64 Paralytikergehirnen beträchtliche Neurogliavermehrung haben nachweisen können und auch Klippel scheint der Meinung zu sein, daß die Neuroglia nicht regelmäßig erheblich verändert ist. Orr und Cowan fanden die Glia nicht immer und beträchtlich gewuchert und Mahaim sah nur in 4 oder 5 von 14 Fällen eine Vermehrung der Stützsubstanz; Elmiger dagegen erwies wieder für alle 7 Fälle, die er untersuchte, die stärksten Wucherungen. Diese Befunde sind nach meinen außerordentlich umfangreichen Untersuchungen, soweit sie negativ sind, nur aus technischen Fehlern erklärbar: ein jeder, der sich mit der Weigert-schen Gliafärbung beschäftigt hat, weiß, wie oft diese im Stiche läßt, und man kann zur Beurteilung, ob eine Gliawucherung da ist oder nicht, nur Präparate heranziehen, bei denen die ja stets vorhandene Oberflächenschicht, sowie das feine Gliafasergeflecht der Markleiste scharf und dunkel gefärbt hervortritt. Da aus bisher unbekannten Gründen, oder weil die Leichenöffnung zu spät erfolgte, sich manche Gehirne für die Weigert'sche Gliafärbung ganz ungeeignet erweisen, ist es nötig zum Studium der Veränderung der Glia, Alkoholpräparate und Material, das in Kali bichromicum gehärtet und ohne Nachbehandlung in Alkohol mit Nigrosin oder

Anilinblueblaque gefärbt worden ist, zum Vergleich heranzuziehen. Dann wird man finden, daß die Glia in allen Fällen von Paralyse sehr beträchtliche Wucherungserscheinungen aufweist.

Von 92 Fällen, welche nach der Weigert'schen Gliamethode untersucht wurden, ergaben 62 gelungene Präparate. Und in allen 170 Fällen von Paralyse zeigte sich mit Zuhilfenahme der anderen Methoden in unverkennbarster Weise erhebliche Vermehrung der Stützsubstanz.

Über die Art der Gliavermehrung läßt sich folgendes sagen: In den frischesten Fällen, bei der sogenannten foudroyanten oder galoppierenden Paralyse sieht man an Nissl-Präparaten die Gliazellen zum Teil von einem deutlichen, geschwellten Protoplasmaleib umgeben, während an den auffällig chromatinreichen Kernen häufig Kernteilungsvorgänge zu finden sind, eine Beobachtung, die auch Buchholz gemacht hat (Taf. IX, Fig. 2). Auch jetzt sieht man schon mit der Weigert'schen Gliafärbung die Bildung einzelner Fasern an den Rändern des geschwollenen Zelleibs und besonders an den dickeren protoplasmatischen Fortsätzen, welche sich gegen die Gefäße richten.

Die Gliawucherung ist hier ziemlich gleichmäßig über alle Schichten und über die ganze Hirnrinde verbreitet. In der obersten Rindenschicht bemerkt man Zellen und Zellgruppen, die die Zentren einer massenhaften Faserproduktion werden, welche, die Oberflächenschicht der Glia zu verstärken, sich anschickt. An einem andern Teil der Gliazellen, namentlich aber an manchen Begleitzellen, können Veränderungen hervortreten, die vielmehr dem ähneln, was wir als Rückbildungserscheinungen ansehen. Die Gliakerne sind klein, entweder blaß oder eigentümlich grünlich, oder besonders dunkel gefärbt, oft mit randständigen helleren Flecken, ohne daß deutliche Chromatinkörner hervortreten. Um sie herum liegt nur wenig, etwas unbestimmt gefärbtes, körniges Protoplasma, oft in einer Sichelform (Taf. VII, Fig. 1), oder die eigentümlichen dunklen Körner und Körnerhaufen, welche wir schon oben beschrieben und als Zerfallsprodukte der feinsten nervösen Anordnungen gedeutet haben (Taf. VII, Fig. 2).

In alten Fällen von Paralyse, in welchen bereits ein ziemlich erheblicher Rindenschwund eingetreten ist, finden wir mit der Neurogliafärbung die Oberflächenschicht außerordentlich verdickt. Die Fasern, welche das Randgeflecht bilden und von dort gerade und schräg gegen die Markleiste ziehen, sind ungemein viel stärker als normal und lassen sich manchmal bis in die tiefsten Rinden-

schichten hinein verfolgen. Die Gefäße der Hirnrinde umgeben sich mit einem immer dichter werdenden Gliageflechte. Die Fasern verlaufen teils parallel zur Richtung des Gefäßes, teils sind sie mehr ringförmig um dasselbe angeordnet, teils ziehen sie von der ganzen Nachbarschaft her, selbst von sehr weit entfernten Gliazellen in dichten Bündeln radienartig gegen das Gefäß zu (Taf. X, Fig. 4). Überhaupt sieht man, daß fast alle Gliazellen den weitaus stärksten und die meisten Fasern bildenden Fortsatz, oft auch mehrere besonders kräftige Fortsätze gegen die benachbarten Gefäße zu schicken, während die nicht mit der gliösen Gefäßscheide in Beziehung tretenden Ausläufer weit dünner sind und nur einzelne Fasern erzeugen (Taf. X, Fig. 5, 6, 7, 9). Die Gefäße stellen so immer Mittelpunkte einer besonders starken Gliawucherung dar (Taf. X, Fig. 1, 3). Bei der Größe vieler Gliazellen treten diese Zusammenhänge bei einem Blick ins Mikroskop nicht immer sofort deutlich hervor (Taf. X, Fig. 2). Stellt man aber die verschiedenen Ebenen des Schnittes ein, so sieht man, daß alle Zellausläufer, welche dicke Faserbündel bilden, in den gliösen Gewebsscheiden ihr Ende finden. Nicht nur die Rinde, sondern auch die Markleiste ist voller gewucherter Gliazellen. Besonders stark ist die Gliawucherung auch oft in der unmittelbar unter der Rinde gelegenen Schicht der U-Fasern.

Im allgemeinen läßt sich in den vorgeschrittenen Fällen von Paralyse überall in der Rinde eine Gliawucherung nachweisen, sie ist aber nicht gleichmäßig über die Rinde verbreitet; wir finden an einzelnen Stellen die Oberflächenschicht enorm verdickt, nicht weit davon wieder viel weniger vermehrt, hin und wieder liegen Herde besonders starker Faserneubildung in Gegenden, in welchen das Stützgewebe sonst nicht sehr erheblich gewuchert ist. An einzelnen Stellen sehen wir die Fasern noch meist in deutlicher Verbindung mit den Zellen, während an anderen Stellen die Zellen bereits vielfach zu Grunde gegangen sind und freie Fasern dichte Geflechte bilden. In den Endzuständen der paralytischen Erkrankung, in welchen das nervöse Gewebe nahezu völlig verschwunden ist, besteht die Rinde fast ausschließlich aus einem unentwirrbaren Filz freier Fasern, die um die stark infiltrierten Gefäße enorme Geflechte bilden. Auffällig ist in den meisten Fällen die verhältnismäßige Größe der gewucherten Gliazellen; es gibt Präparate, wo man selten eine ganze Zelle mit den gesamten von ihr gebildeten Fasern übersehen kann, weil dieselben nur sehr teilweise in jedem Schnitte getroffen sind. In anderen Fällen er-

reichen die Gliazellen durchschnittlich eine weniger erhebliche Größe, scheinen aber in ihrer Zahl ganz auffallend vermehrt. Sie liegen dann oft zu mehreren zusammen und bilden Rasen von Fasern. Die Kerne dieser Zellen sind oft besonders chromatinreich (Taf. X, Fig. 8).

Ganz diesen Gliabildern entsprechende Veränderungen zeigen die Nissl-Präparate von chronischen Fällen. Zunächst fällt hier oftmals bei schwacher Vergrößerung an Übersichtsbildern auf, daß sich über der Tangentialfaserschicht noch eine neue fast zellose Schicht von zuweilen erheblicher Breite gebildet hat (Taf. XIII, Fig. 3). Sie entspricht der außerordentlich verbreiterten, nahezu nur aus Fasern zusammengesetzten Gliaoberflächenschicht und ist meist scharf durch eine Reihe von Gliakernen gegen die Tangentialfaserschicht abgegrenzt. Die Gliazellen selbst zeigen bei starker Vergrößerung oft einen außerordentlich großen Kern, in welchem ein großer kernkörperartiger Körper auffällt. Der den Kern noch an Größe übertreffende Zelleib liegt diesem so an, daß oft der eine Rand des Kernes frei bleibt. Der Zelleib von eigentümlich matter Färbung zeigt an seinem Rand zahlreiche Ausbuchtungen (Taf. IX, Fig. 12 c und d). Oft liegen solche Kerne in Haufen beisammen, so daß ihre Zelleiber mehr oder minder zusammenzufließen scheinen. Den dadurch gebildeten Protoplasmamassen liegen eigentümlich sattgefärbte Protoplasmateile auf, oder diese finden sich auch noch hier und da in der Umgebung, wo von einem eigentlichen Zelleib nichts mehr zu sehen ist (Gliarasen Nissl's, Taf. IX, Fig. 12 a). Seltener findet man noch eigentümlichere Gebilde, große Haufen mattgefärbten Protoplasmas, dessen Grenzen sich ganz allmählich in der Umgebung zu verlieren scheinen. In ihnen liegen viele Kerne, oft von verschiedener Größe, anscheinend durch Abschnürung entstanden (Myxomycetenartige Gliawucherungen Nissl's) (Taf. IX, Fig. 12 b).

Mit der Wucherung der Glia gehen regressive Veränderungen an derselben Hand in Hand, einesteils verfallen die großen Gliaelemente, welche offenbar bereits Fasern gebildet haben, der Degeneration, indem sie entweder sklerotische Formen annehmen, oder Pigmentanhäufung, oder Vacuolisierung des Zelleibs oder regressive Veränderung am Zellkern erkennen lassen. (Blasig aufgetriebener, chromatinarmer Kern, Zerfall des nucleolus, Auflösung der Kernmembran.) (Taf. IX, Fig. 4, 5, 6).

Neben den Wucherungserscheinungen lassen sich auch bei den chronischen Fällen von Paralyse an der Glia, besonders an den Be-

gleitzellen, vereinzelt ähnliche Erscheinungen wahrnehmen, wie diejenigen, welche wir oben bei den akutesten Formen der Paralyse als Rückbildungserscheinungen beschrieben und gedeutet haben (Taf. VII, Fig. 1, 6, 8, 9, 10). Bei sehr hochgradig veränderten Rinden mit schwer erkrankten, besonders mit sklerotischen Ganglienzellen finden wir oft die Trabantzellen auffällig vermindert.

Die Nigrosinpräparate geben uns noch einige weitere Aufschlüsse über das Verhalten der Glia bei der Paralyse. Wir sehen hier, daß besonders in der Markleiste eine ganz enorme Vergrößerung des Zelleibes der Gliaelemente stattfindet. Einen großen Teil des ganzen Bildes machen hier zuweilen mächtige Gliazellen mit ihren vielverzweigten Zelleibern aus (Taf. VIII, Fig. 14). In den Zelleibern finden sich vielfach Vacuolen, an ihren Rändern eine Ausbuchtung neben der anderen, oft sehen wir, wie der Zelleib benachbarte Markscheiden umgreift und sie gleichsam einschließt (Taf. VIII, Fig. 1, 14 e und g). Es ist ungemein schwierig, sich ein Bild von den Formen zu machen, die ein solcher Zellkörper angenommen hat; die geringste Verschiebung der Mikrometerschraube zeigt ihn schon wieder in ganz anderer Umgrenzung. Eine besonders starke Wucherung findet in jenen Gliazellreihen statt, welche die Gefäße begleiten, sie haben massige, schwarz gefärbte Zelleiber, die sich in die Umgebung hineinschieben und Flechtwerke um die Gefäße selbst bilden (Taf. VIII, Fig. 5, 7, 17, 18). Mit der Nigrosinmethode sehen wir auch deutlich, wie einzelne Trabantzellen in Wucherung geraten und mit einem Netzwerk die Ganglienzellen einhüllen, oder, wenn die Ganglienzelle zerfällt, den freigewordenen Raum in Besitz nehmen (Taf. VIII, Fig. 2, 3, 4, 10, 16, 19, 20). Wir sehen hier auch ganz deutlich, daß nicht alle gewucherten Gliazellen Fasern bilden, sondern daß sie häufig, ohne daß eine Faserproduktion stattgefunden hat, einen körnigen Zerfall erleiden (Taf. VIII, Fig. 14 i). Namentlich in der Nachbarschaft von Gefäßen finden wir manchmal große Massen körnigen Protoplasmas, in welchem einzelne zerfallende Kerne liegen, Untergangsstadien solcher gewucherter Gliazellen[1]) (Taf. VIII, Fig. 7).

---

1) In der Literatur begegnen wir noch vielfach widersprechenden Meinungen darüber, wie die Glia die Fasern bildet, wie die Fasern zu freien Fasern werden und wie sich die Gliafasern zu den Gefäßen verhalten, besonders die sogenannten Gliafüßchen, mit denen die Spinnenzellen an den Gefäßen zu enden scheinen.

An den gewucherten Gliazellen der Paralyse und in arteriosklerotischen Herden sieht man aufs deutlichste, daß sich die ersten Glia-

Unsere Nachforschungen über die Veränderungen an der Glia bei der Paralyse ergeben also, daß:

1. Bei der Paralyse regelmäßig eine erhebliche Wucherung des Stützgewebes stattfindet. Die Wucherung führt zunächst zur Bildung zahlreicherer und größerer Gliazellen, welche eine große Menge Fasern bilden und schließlich in den vorgeschrittensten Fällen von Paralyse zur Bildung dichtfaseriger Geflechte in Rinde und Mark Veranlassung geben.

Es ist wahrscheinlich, daß sich auch von vornherein an gewissen Gliaelementen Rückbildungserscheinungen bemerkbar machen, vielleicht deshalb, weil die zartesten, uns noch nicht genügend darstellbaren Gliastützstrukturen um die Ganglienzellen und feinsten nervösen Elemente zu Grunde gehen.

2. Der Hauptteil der neugewucherten Glia wird dazu verwendet, die Oberflächenschichten zu verstärken; besonders auffällig ist die Verstärkung der Gliascheiden der Gefäße. In besonders vorgeschrittenen Erkrankungszuständen der Hirnrinde sehen wir fast die ganze Glia der tiefen Rinde dazu verwendet, die Gefäße einzuscheiden.

---

fasern gewöhnlich an den Rändern der Zelle bilden (Taf. VIII, Fig. 5 a, d). Weiterhin entstehen auch Fasern im Innern der Zelle, und starke Fortsätze der Gliazellen, besonders diejenigen Fortsätze, welche sich gegen die Gefäße wenden, bestehen schließlich aus einem Bündel, nicht einem Ring von Fasern, zwischen welchen noch Protoplasma liegt, das sie zusammenhält. An der dem Gefäße abgewendeten Seite der Gliazellen werden auch einzeln liegende Fasern gebildet, anscheinend durch direkte Umwandlung der protoplasmatischen Substanz. Die von einem Fortsatz gebildeten Faserbündel können sich aufsplittern, wenn die Zelle abstirbt, oder die Substanz, in welcher sie eingebettet sind, zerfällt.

Die Gliazellen treten, wie das von Weigert genugsam bewiesen worden ist, nicht mit den Gefäßen in direkte Beziehung, sondern nur mit der Gliahülle der Gefäße. Diese bildet die Glia um die Gefäße, welche für die Hirnsubstanz selbst ein fremdes Element darstellen, wie an jeder Oberfläche. Die Gliafüßchen werden durch eine Verbreiterung der gegen die Gliahülle der Gefäße ziehenden protoplasmatischen Gliafortsätze gebildet. Außer den faserigen Netzen bildet die Glia um die Gefäße feine und gröbere protoplasmatische Geflechte (Taf. VIII, Fig. 5, 9, 17).

Die Gliafüßchen scheinen sich in diesen Netzen zu verlieren (Taf. VIII, Fig. 5, bei b u. c). In der Regel kann man sehen, wie die Gliafasern in den Gliafüßchen etwas auseinander treten und die dazwischen liegende protoplasmatische Grundsubstanz deutlicher erkennen lassen (Taf. XI, Fig. 3).

Diese Erscheinung wird wohl dadurch erklärt, daß die Veränderungen am Gefäßapparat, die Neubildung von Gefäßen, die Erweiterung und Infiltration der Lymphscheiden die durch die Gefäße gebildeten Oberflächen ständig vermehrt.

Die Ausbreitung der paralytischen Erkrankung über das zentrale Nervensystem.

Nachdem wir bis jetzt bemüht gewesen sind, darzulegen, welche Gewebsveränderungen dem paralytischen Erkrankungsvorgang in der Hirnrinde zu Grunde liegen, bleibt die weitere Aufgabe, festzustellen, in welcher Ausbreitung das zentrale Nervensystem an der Erkrankung teilnimmt. Es wird bezüglich der Tiefenausbreitung der Erkrankung an den Großhirnhemisphären das Augenmerk darauf zu richten sein, ob alle Schichten der Hirnrinde, die Markleiste und das tiefere Mark in gleicher Weise und zu gleicher Zeit erkranken, oder ob gewisse Teile davon erst später in Mitleidenschaft gezogen, vielleicht sogar von der Krankheit verschont werden, und hinsichtlich der Flächenausdehnung, ob die Erkrankung über alle Windungen gleichmäßig ausgebreitet ist, oder sich in einzelnen Herden abspielt, ob gewisse Windungsgebiete früher oder später oder auch gar nicht befallen werden.

Schließlich ist dann weiter zu untersuchen, inwieweit die tieferen Teile des zentralen Nervensystems, die Stammganglien, das Kleinhirn, die Brücke, die Medulla und das Rückenmark an der Erkrankung teilnehmen, und ob hier überall die Gewebsveränderungen dieselben sind wie in der Hirnrinde.

Werten wir doch bei der klinischen Betrachtung der Paralyse eine Reihe von Krankheitszeichen differentialdiagnostisch ungemein hoch, die nach allen unseren Kenntnissen nur durch eine Erkrankung von unter der Hirnrinde gelegenen Teilen des Zentralnervensystems ihre Erklärung finden können. Wernicke hat sogar darin die Geisteskrankheiten der Paralyse (und Meningitis) gegenübergestellt, daß er annahm, bei den Geisteskrankheiten sei der Sitz der Erkrankung lediglich in den Assoziationsbahnen zu suchen, welche die Projektionsfelder untereinander verbinden, während bei der Paralyse die Projektionsfelder und das Projektionssystem selbst in Mitleidenschaft gezogen seien. Während man früher die Psychosen in funktionelle und organische einteilte, erscheint es heute gerechtfertigter, zwischen Geisteskrankheiten zu unterscheiden, bei welchen nur Störungen von seiten der Hirnrinde hervortreten und solchen, bei welchen auch Erscheinungen einer Erkrankung anderweitiger

Hirnteile zum Krankheitsbilde gehören. Unter den letzteren finden sich wohl bei der Paralyse am regelmäßigsten und ausgeprägtesten auch Zeichen einer subkortikalen Erkrankung. Alles das weist uns auf die große Bedeutung der Veränderungen hin, welche bei der Paralyse in den tiefer gelegenen Hirnteilen zu erwarten sind, und eröffnet uns die Möglichkeit, hier noch Besonderheiten aufzufinden, welche als abweichend von anderen Erkrankungsvorgängen und als ausschließlich der Paralyse eigentümlich angesehen werden können.

Bei diesen Untersuchungen wird uns bald die Beobachtung Schwierigkeiten bereiten, daß in einer nicht ganz unerheblichen Anzahl von Fällen die Ausbreitung des Krankheitsprozesses von der gewöhnlichen Anordnung abweicht. Wir werden deswegen gewöhnliche und ungewöhnliche Lokalisationsformen auseinanderhalten und müssen dabei noch die weitere, eine strenge Scheidung erschwerende Tatsache in Kauf nehmen, daß sich auch eine beträchtliche Anzahl von Übergangsformen findet, bei welchen im allgemeinen die im gewissen Sinne als typisch zu bezeichnende Ausbreitung vorherrscht, aber doch leichte Abweichungen nach der Richtung der atypischen Formen unverkennbar sind. Da wir aber eine Krankheit nur dann vollständig verstehen und bei der Differentialdiagnose über ihr Infragekommen richtig für und wider abschätzen können, wenn wir neben ihren gewöhnlichen Eigenschaften auch die äußersten Möglichkeiten ihrer Abweichung von der Regel gegenwärtig haben, hat die Betrachtung der atypischen Formen besondere Wichtigkeit.

1. Die typische Paralyse.

Wer sich etwas eingehender mit der Ausbreitung der paralytischen Erkrankung über das zentrale Nervensystem beschäftigt, wird finden, daß ein jeder Fall, im strengsten Sinne genommen, abweichend von dem andern ist. Zum Teil mag das darauf zurückzuführen sein, daß wir Fälle in den allerverschiedensten Verlaufszuständen zur Untersuchung bekommen; zum größeren Teil liegt es aber unzweifelhaft daran, daß die Krankheit in sehr wechselnder Ausbreitung das Gehirn befällt und in wechselnder Weise fortschreitet. Das hindert aber nicht, daß sich für eine große Mehrzahl der Paralysen eine einigermaßen übereinstimmende Anordnung der Erkrankung ergibt. Diese Fälle sollen nun weiter als die gewöhnlichen Fälle von Paralyse bezeichnet werden.

Die Ausbreitung der paralytischen Erkrankung in der Tiefenrichtung der Hemisphäre ist bis jetzt hauptsächlich an Mark-

faserpräparaten studiert worden. Tuczek glaubte, feststellen zu können, daß sich der Faserschwund zuerst in der Tangentialfaserschicht bemerkbar mache und dort immer am stärksten sei; darnach sollte erst die zweite Schicht und erst zuletzt, wenn die Fasern in den oberen Schichten fast völlig zu Grunde gegangen sind, die tieferen Schichten erkranken. Er nahm also an, daß die Erkrankung an der Oberfläche beginne und nach der Tiefe fortschreite. Außerdem beschrieb Tuczek noch bei sechs Fällen auf weite Strecken ausgedehnte Sklerosen des subkortikalen Lagers der tangential verlaufenden Nervenfasern.

Nach Zacher schreitet der Faserschwund nicht in allen Fällen von der Oberfläche der Rinde nach der Tiefe weiter, sondern die zweite und dritte Schicht zeigt oft einen stärkeren Ausfall als die Deckschicht.

Binswanger fand bald die Deckschicht, bald das supraradiäre Flechtwerk früher betroffen.

Kaes, der sich neuerdings besonders eingehend mit dem Studium des Markfasergehaltes der Großhirnrinde unter gesunden und kranken Verhältnissen beschäftigt hat, kommt auch zu dem Schlusse, daß nicht die zonale, sondern die zweite und dritte Schicht Meynert's den stärksten Schwund aufweisen und die zonale Schicht erst an zweiter Stelle folge. Weiter pflege der Baillarger'sche Streifen wenigstens in seinen Resten eine gewisse Widerstandsfähigkeit darzubieten. Auch die tieferen Faserschichten würden vom Faserschwund betroffen, immerhin seien es gerade die Projektionsfasern, die relativ am wenigsten dem allgemeinen Zerstörungswerk anheimfielen.

Auch mir ist an Markscheidenpräparaten, die von Frühstadien der Paralyse herstammen, aufgefallen, daß die Fasern der Tangentialschicht oft noch besser erhalten sind, als die zarten Fasern der zweiten und dritten Meynert'schen Schicht, und daß vom Baillarger'schen Streifen oft bis in die Zustände schwersten Rindenschwundes eine Andeutung übrig bleibt. Auch in den Projektionsstrahlen und den Assoziationsfasern findet oft, wenn auch gewöhnlich erst in den späteren Zuständen, ein starker Ausfall statt, und in selteneren Fällen können auf größere Strecken der Rinde nahezu alle Fasern zu Grunde gegangen sein. Meist sind aber auch bei dem stärksten Rindenschwund die Radii und Projektionsfasern nur stark gelichtet, oft in dem Sinne, daß die Markscheiden verschmälert, die Achsenzylinder nahezu nackt geworden sind, wie Kaes als Regel angibt, manchmal aber auch so, daß die an Zahl verminderten Markfasern noch normale Breite zeigen.

Die Markscheidenpräparate ergeben also, daß der Faserausfall zunächst an den feinen Geflechten in der zweiten und dritten Meynert'schen Schicht hervortritt, bald aber in der ganzen Tiefe der Hirnrinde nachweisbar wird. Am längsten erhalten sich im allgemeinen die Projektions- und subkortikalen Assoziationsfasern. Der Ausgangszustand, der aber nur in selteneren Fällen an einzelnen Stellen erreicht wird, ist ein Untergang aller Fasern der Hirnrinde.

Zu einem nicht wesentlich abweichenden Ergebnis gelangt man, wenn man die Veränderungen an den Ganglienzellen, an der Glia, an den Gefäßen mit heranzieht, um die Ausbreitung der paralytischen Erkrankung in der Tiefenrichtung der Rinde festzustellen. Jedenfalls findet man in den besonders stürmisch verlaufenen Fällen von Paralyse dieselben Veränderungen der Ganglienzellen, dieselben Wucherungserscheinungen der Glia, dieselbe Infiltration der Lymphscheiden gleichmäßig über die ganze Rinde verbreitet, und auch in den mehr chronisch verlaufenen Fällen läßt sich häufig kein Unterschied in dem Grade der Veränderungen der einzelnen Schichten nachweisen. Dagegen gibt es zweifellos auch Fälle, bei welchen wenigstens in einzelnen Regionen in den oberflächlichen Rindenschichten Verödung der Gefäße, nur noch vereinzelte Plasmazellen, faseriges Gliagewebe, schwere chronische und sklerotische Veränderung der Ganglienzellen und ein zweifelloser Zellausfall vorliegt, während in der tieferen Rinde noch massige Infiltrate, Gefäßneubildung, Gliakernteilungen, Gliazellen mit riesigen Protoplasmaleibern und anscheinend frischere Veränderungen an den noch nicht wesentlich an Zahl verminderten Ganglienzellen wahrzunehmen sind. Es scheint also doch, daß in einzelnen Fällen und an manchen Stellen eher die oberen als die tieferen Rindenschichten schwerer Verödung verfallen, daß die paralytische Erkrankung in den oberen Schichten schon zu einem gewissen Abschluß gekommen sein kann, während sie in den tieferen Schichten noch im Fortschreiten begriffen ist.

Sicher ist weiter, daß manchmal die unmittelbar unter der Rinde gelegene Markschichte (U-Faserschicht) dieselben schweren Gliawucherungen, Gefäßvermehrungen und Markscheidenausfälle aufweist, wie die Rinde selbst, so daß hier die zuerst von Tuczek,

später von Lissauer beschriebenen streifenförmigen Degenerationen bemerkbar werden, während im inneren Teil der Markleiste und dem Hemisphärenmark im allgemeinen eine weniger stürmische Gliavermehrung, namentlich auch eine weniger erhebliche Infiltration der Lymphscheiden zu bemerken ist. Immerhin ist auch im tieferen Mark oft die Gliawucherung noch sehr bedeutend. In vorgeschrittenen Fällen von Paralyse kann das Hemisphärenmark, der Balken, der Fornix, nicht selten auf die Hälfte, zuweilen um weit mehr ihrer ursprünglichen Breite verschmälert sein, trotzdem die Markfasern viel weniger dicht liegen als im gesunden Gehirn, weil sie durch breitere Gliafasergeflechte getrennt sind.

Hinsichtlich der Flächenausdehnung der paralytischen Erkrankung über die Großhirnhemisphären sind bisher hauptsächlich drei Anschauungen hervorgetreten:

Erstens die von Tuczek, welcher auf Grund von Markscheidenuntersuchung gewonnen worden ist, und dahin geht, daß der Orbitalteil des Stirnlappens, die Insel und die drei Stirnwindungen der Konvexität am stärksten erkrankt seien, daß der Gyrus fornicatus, wie die erste Schläfenwindung regelmäßig stärkere Grade des Markscheidenzerfalls zeigten, während der Faserschwund in den Scheitelläppchen und den Zentralwindungen geringere Grade aufweise und im Occipitallappen zu fehlen scheine. Von den Ergebnissen Tuczek's sind die Zacher's in einigen Punkten abweichend. Er gibt an, daß die vorderen Partien des Gehirns zwar im allgemeinen und zuerst am stärksten erkrankt seien, aber auch das Scheitelhirn sei oft ebenso bald ergriffen und der Occipitallappen nicht regelmäßig frei. Im wesentlichen hat sich dem auch Binswanger auf Grund von Untersuchungen, die nach verschiedenen Methoden ausgeführt wurden, angeschlossen.

Eine zweite Auffassung von der kortikalen Topographie der Paralyse hat Schaffer gegeben, indem er auf Grund von Hemisphärenschnitten, die nach Weigert-Pal behandelt worden sind, zu dem Ergebnis gelangte, daß von der paralytischen Erkrankung die Flechsig'schen Sinneszentren verschont blieben, während die Assoziationszentren degenerierten. Die der Degeneration unterworfenen Rindengebiete seien also Pol und Basis des Stirnlappens, der Parietallappen auf der Konvexität der Hemisphäre, die zweite und dritte Windung des Stirnlappens, von der ersten Windung nur der dem Pole des Schläfelappens näher liegende Anteil und der frontale Teil des Gyrus fornicatus. Von der Degeneration verschont blieben die Zentralwindungen (nur die hintere er-

kranke zuweilen etwas), die Konvexität des Stirnlappens um so mehr, je näher der betroffene Teil der vorderen Zentralwindung liege, der Occipitallappen, die tiefliegende und die erste Windung des Schläfelappens und endlich das Ammonshorn und der Gyrus lingualis. Die atypischen Fälle von Paralyse zeigten ein umgekehrtes Verhalten, indem hier gerade die sensorischen Felder degenerierten. Wie man sieht, weicht die Auffassung Schaffer's in ihren Endergebnissen nicht sehr von den Tuczek'schen Resultaten ab, bringt aber etwas wesentlich Neues, indem sie dadurch die auffällige Anordnung der Erkrankung zu erklären sucht, daß sie dieselbe in die Reihe der Systemerkrankungen stellt.

Zu einem von diesen ganz abweichenden Ergebnis ist schließlich Kaes gekommen, wieder auf Grund von Beobachtungen, die durch das Studium des Markscheidenausfalles gewonnen sind: er hält die paralytische Erkrankung für einen ausgesprochen diffusen Prozeß, der nahezu gleichmäßig über die ganze Rinde verbreitet sei.

Man sollte glauben, daß es nicht sehr schwer sein müßte, in diesem Widerstreit der Meinungen nachzuweisen, welche die richtige ist. Und doch ist das nicht leicht, hauptsächlich deswegen nicht, weil auch bei den sogenannten typischen Paralysefällen die Verhältnisse nicht ganz übereinstimmend liegen.

Unter Abwägung aller Tatsachen muß man wohl zu dem Schlusse kommen, daß das wirkliche Verhältnis zwischen den angeführten Meinungen in der Mitte liegt. Die Beobachtungen, welche dabei hauptsächlich in die Wage gelegt werden müssen, sind folgende:

Wenn man zahlreiche Schnitte aus allen Teilen des Hirnmantels durchsieht (für das Studium der Ausbreitung der paralytischen Erkrankung scheint mir die Heranziehung von Zell- und Gliapräparaten unerläßlich, weil sie uns viel mehr die positive Seite des Krankheitsvorganges und viel leichter feinere Veränderungen erkennen lassen als die Markfaserpräparate), so finden wir kaum einen Schnitt, in welchem paralytische Veränderungen fehlen. Außerdem gibt es Fälle, und hierher gehören besonders die sehr akut verlaufenen Paralysen, wo sogar nahezu jeder Schnitt der ganzen Rinde gleichmäßig schwere Veränderungen aufweist.

Das würde also für die Auffassung von Kaes und für eine diffuse Art der paralytischen Erkrankung sprechen und spricht gegen die Auffassung Tuczek's und noch mehr gegen die Meinung Schaffer's, welcher in der Paralyse eine Systemerkrankung sehen will.

Dabei ist es aber unbestreitbar, daß die wenigen annähernd normalen Präparate, welche die Paralytikerrinde noch liefert,

meistens dem Hinterhauptslappen, besonders der Gegend der Fissura calcarina entstammen und daß auch das Stirnhirn in der Regel erheblichere, gewöhnlich sogar ganz außerordentlich schwerere Veränderungen aufweist, als die vordere Zentralwindung, besonders der lobulus paracentralis. In Fällen, in welchen das Lähmungsstadium der Paralyse besonders lange bestand, scheinen auch die Zentralwindungen in der Regel stärker betroffen.

Man hat übrigens gar nicht nötig, sich allein auf mikroskopische Präparate zu verlassen, so bestimmt auch ihre Ergebnisse in dieser Richtung sind, schon die makroskopische Betrachtung des Gehirns, wie die zahlreichen immer wieder veröffentlichten Wägungen einzelner Hirnteile, können einen Zweifel darüber nicht bestehen lassen, daß in den allermeisten Fällen von Paralyse das Stirnhirn vorzugsweise von der Erkrankung betroffen wird. Das weist nun wieder darauf hin, daß die paralytische Erkrankung nicht in dem Grade diffus ist, wie es Kaes annimmt, sondern daß Tuczek, Zacher und Schaffer insofern recht haben, als sie eine Vorliebe derselben für gewisse Windungsgebiete annehmen.

Wenn wir nun weiter suchen, ob wir hier auch die feineren Unterschiede bestätigen können, die von Tuczek und Schaffer für die Erkrankungsgrade einzelner Windungen angegeben worden sind, so kommen wir zu keinen ganz übereinstimmenden Resultaten.

So findet sich oft der gyrus rectus wie überhaupt der Orbitalteil des Stirnhirns nicht stärker erkrankt wie der Pol und auch das vordere Drittel des konvexen Stirnlappens; so zeigt sich namentlich der Schläfelappen manchmal weniger, manchmal stärker, manchmal vielleicht am stärksten beteiligt; selbst die einzelnen Windungen des Schläfelappens sind oft sehr verschieden stark und nicht immer die gleichen im selben Grade erkrankt; so ist der Scheitellappen in der Regel mehr, manchmal aber auch nicht stärker betroffen wie die Zentralwindungen und die ihnen zunächst anliegenden Teile des Stirnhirns. Die Insel zeigt bald tiefgreifende, bald weniger ausgesprochene Veränderungen. Dabei finden wir auch immer einmal wieder als Ausnahme einen Fall, bei dem die Erkrankung im Hinterhauptslappen beträchtliche Grade erreicht, ja nicht weniger schwer sein kann, als in den Scheitelläppchen.

Ja, wir finden Fälle, besonders solche, welche nach einem langen, chronischen Verlauf unter plötzlich einsetzenden stürmischen Erregungszuständen zu Grunde gegangen waren, wo neben einem hochgradigsten Schwund des Stirnhirns mit den schwersten Ausfällen von Ganglienzellen und Markscheiden, den Anzeichen

schwerer Gefäßverödungen und einem weit geringeren Ausfall in der hintern Mantelhälfte frische Veränderungen (Infiltration mit jungen Plasmazellen, Sproßbildung, zahlreiche Kernteilungen in der Glia) über die ganze Hemisphäre verbreitet sind. Wir sehen auch Fälle mit vorzugsweise halbseitiger Erkrankung, Fälle mit vorzugsweiser Erkrankung einzelner Windungsgebiete und zwar nicht immer in den sensorischen Feldern Flechsig's lokalisiert. Als ich einmal beim Studium der Ammonshornsveränderungen Epileptischer Vergleichsmaterial sammeln wollte, fand sich das ohne besondere Auswahl untersuchte Ammonshorn der Paralytiker einigemal nahezu normal, manchmal aber auch auf das allerschwerste verändert, förmlich sklerosiert. Das beweist aufs deutlichste, daß sich der paralytische Erkrankungsprozeß hinsichtlich seiner Flächenausbreitung über die Hirnrinde nicht an eine ins einzelne festgelegte Regel hält, sondern daß er, wenn er stürmisch losbricht, die ganzen Hemisphären mit einem Male ziemlich gleichmäßig befallen kann, wenn er langsam fortschreitet, gewöhnlich im Stirnhirn zuerst die erheblichsten Ausfälle veranlaßt und dann, vielleicht bei geringer Beteiligung der Zentralwindungen, auf das Scheitelhirn übergreift, daß er sich aber auch bald hier, bald dort in einem umschriebenen Rindengebiet festsetzen oder wieder einmal plötzlich über die ganze Rinde neue Schädigungen verursachen kann.

Wenn diese Ergebnisse für eine verwaschenere Ausbreitung der Veränderungen sprechen, als das Tuczek angenommen hat, so mag das darin liegen, daß die Glia- und Methylenblaupräparate die Veränderungen an dem Stützgewebe und den Gefäßen viel besser hervortreten lassen, während Markfaserpräparate erst erhebliche Ausfälle zeigen können. Wenn Tuczek auf der anderen Seite glaubte, noch feinere Unterscheidungen in dem Grade der Erkrankung der einzelnen Windungen aufstellen zu können, so mögen die Unterschiede im normalen Faserreichtum der Hirnrinde, welche erst später genauer bekannt geworden sind, seine Ergebnisse etwas beeinflußt haben.

Wieso die Untersuchungen von Kaes, der sich eine besondere Beherrschung der Technik der Markscheidenfärbung angeeignet hat, und die den Stempel sorgsamster Arbeit aufgedrückt tragen, zu wesentlich abweichenden Schlüssen geführt haben, scheint mir nicht ganz klar. Ich konnte auch an Markscheidenpräparaten sie nicht bestätigt finden. Möglicherweise ist die Anzahl seiner untersuchten Fälle zu klein, um Zufälligkeiten auszuschließen. Nicht ganz glücklich scheint sein Versuch, Messungen der Breite der Rinden-

schichten mit heranzuziehen. Bei Erkrankungen, in welchen schwere Ausfälle von Nervengewebe mit mächtigen Wucherungen an Gefäßen, massigen Lymphscheideninfiltraten und Wucherungs- und Zerfallserscheinungen an der Glia einhergehen und bald der Ausfall und die Wucherung sich ausgleichen, bald das eine, bald das andere überwiegen oder zurücktreten dürfte, kann uns eine Angabe über die Breite einzelner Rindenschichten, die nach meinen Erfahrungen auch bei schweren Rindenerkrankungen nicht immer sicher abzugrenzen sind, nicht viel nützen. So möchte ich nur darauf hinweisen,

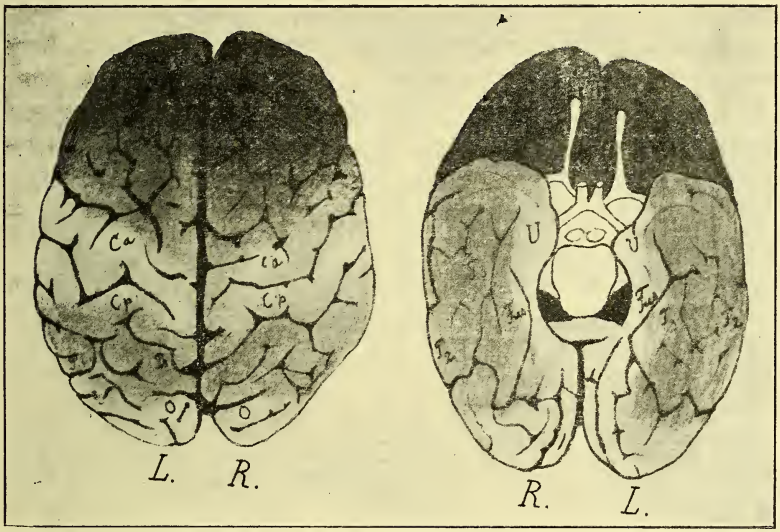

Fig. 4. Schematische Darstellung der Krankheitsausbreitung in den gewöhnlichen Fällen der Paralyse. Die dunkelsten Gebiete sind die am stärksten erkrankten.

daß manchmal bei der Paralyse die erste Rindenschicht stark verschmälert sein kann und ein andermal wesentlich verbreitert ist, indem sich ganz neue Gliafasermassen, eine ungeheuer verbreiterte Gliadeckschicht, auf dieselben auflegen.

Die ganz vorzugsweise Erkrankung des Stirnhirns, die oft auffallend geringe Beteiligung des Hinterhauptslappens, der Umstand, daß die Zentralwindungen (manchmal auch die Wurzeln der Frontalwindungen) recht oft wie eine weniger betroffene Insel aus stärker erkrankten Gebieten herausragen (Fig. 4), sprechen gewiß dafür, daß die paralytische Erkrankung nicht wahllos die ganze Hirnrinde befällt. Immerhin scheinen die Ursachen, welche diese Auswahl bedingen, keine so zwingend bestimmenden zu sein, daß sie nicht recht häufig die Erkrankung auch andere Wege gehen lassen.

Die Bemerkung Vogt's, daß er in einem Falle mit dem Auftreten der Sehrinde die Plasmazellen verschwinden sah, hat mich veranlaßt, an größeren Übersichtsbildern nachzusehen, ob mit dem Auftreten eines anderen Rindenbaues, besonders an den beiden Zentralwindungen und in der Sehrinde, die Rindenerkrankung eine wesentliche Veränderung erfährt. In einzelnen Fällen schien die paralytische Erkrankung mit dem Auftreten der Beetz'schen Pyramiden weniger ausgeprägt, in anderen Fällen war sie nicht geringer als in den frontalwärts gelegenen Partien. Im Occipitallappen, wo die Veränderungen in den untersuchten Fällen überhaupt geringer waren, ließ sich ein durchgreifender Unterschied noch schwerer feststellen.

Außer der Erklärung, die Schaffer für die eigentümliche Ausbreitung der paralytischen Erkrankung über die Hirnrinde gefunden zu haben glaubt, hat Mott versucht, sie zu begründen. Er glaubt, daß die Stirn- und Zentralwindungen, deren Venen sich in den sinus longitudinalis ergössen, deswegen am ehesten erkrankten, weil hier durch die anatomischen Verhältnisse am leichtesten Blutstauungen entstehen könnten. Diese Zirkulationsstörungen würden wieder durch die infolge geistiger Überanstrengung eintretende Hyperämie befördert und dem durch das syphilitische Gift geschwächten Nervensystem gefährlich.

Diese Erklärung enthält zu viele hypothetische Annahmen, sie scheint weder hinsichtlich ihrer hauptsächlichen Grundlage, der angeblich durch die anatomische Anordnung begünstigten Blutstauungen gut begründet, da ja gerade die Zentralwindungen oft weniger beteiligt sind, noch hinsichtlich der Bedeutung, welcher der geistigen Überanstrengung neben der Syphilis als Ursache eingeräumt wird, einwandfrei. Auch vermag sie den vielfachen Abweichungen der Ausbreitung der paralytischen Erkrankung nicht gerecht zu werden. Im Grunde genommen, wissen wir diese Erscheinung nicht zu erklären. Wir sehen aber auch sonst im Nervensystem, daß Schädigungen, welche durch Gifte veranlaßt werden, nicht wahllos das Nervensystem befallen, sondern bestimmte Angriffspunkte zu haben pflegen.

Jedenfalls dürfte nach den angeführten Beobachtungen feststehen, daß die paralytische Erkrankung in dem Sinne, wie diese Bezeichnung für gewisse Erkrankungen des Rückenmarks gebraucht wird, nicht als Systemerkrankung angesehen werden kann; sie befällt besonders in akuten,

stürmisch verlaufenden Fällen von vornherein ziemlich gleichmäßig die ganze Hirnrinde. In der größeren Mehrzahl führt sie aber zu einem stärkeren Schwund des Orbitalteiles, des Poles und der vorderen Hälfte der Konvexität des Stirnlappens, sowie des Scheitellappens als der Zentralwindungen und namentlich des Hinterhauptslappens, der gewöhnlich, aber nicht immer, die schwächsten Erkrankungsgrade aufweist. Der Grad der Beteiligung des Schläfelappens scheint dem Wechsel am meisten zu unterliegen. In ganz alten Fällen von Paralyse, die jahrelang in tiefster Verblödung und mit schwersten Lähmungen am Leben geblieben waren, haben sich auch die Unterschiede in der Stärke der Erkrankung der einzelnen Windungen oft sehr verwischt. Erheblichere Abweichungen in der Anordnung des Krankheitsprozesses findet man bei den Paralysen, welche einen umschriebenen, besonders starken Rindenschwund zeigen.[1])

2. Die Paralyse mit Herderscheinungen. Atypische Paralyse Lissauer's. Forme sensorielle de la paralysie générale von Sérieux.

Schon in der älteren Literatur ist eine größere Anzahl von Paralysefällen mitgeteilt worden, bei welchen im Leben Herderscheinungen auf motorischem oder sensorischem Gebiete beobachtet worden waren, ohne daß sich bei der Leichenuntersuchung eigentliche Herde fanden. An den Stellen aber, an welchen nach den klinischen Erscheinungen ein Herd zu erwarten war, machte sich öfter ein besonders starker Schwund der Rinde bemerkbar.

Baillarger hat schon 1857 darauf aufmerksam gemacht, daß, wenn bei einem Paralytiker die Lähmungen einseitig stärker entwickelt sind, auch die eine Hemisphäre einen stärkeren Gewichtsverlust aufweist.

Die älteste eingehende Schilderung eines Falles mit einseitiger Lähmung finde ich bei Selvilli. Es handelt sich um einen Paralytiker, bei dem sich frühzeitig neben dem paralytischen Blödsinn eine rechtsseitige Lähmung entwickelt hatte, die sich mit neuen

1) In seiner neuesten Arbeit, die als Antwort auf Nissl's Kritik seiner früheren Arbeiten erfolgt ist, kommt Schaffer zu Ergebnissen, die kaum wesentlich von den obigen abweichen. Leider konnte ich sie im Text nicht mehr berücksichtigen.

Anfällen steigerte. Bei der Leichenöffnung ergab sich eine besonders hochgradige Atrophie in beiden Zentralwindungen, besonders l., ein hochgradiger Schwund beider Thalami und eine Verschmälerung des r. nervus facialis. Die Atrophie der Pyramidenbahn war l. durch die innere Kapsel und die Brücke bis ins Rückenmark zu verfolgen, wo eine Degeneration des r. Pyramidenseitenstrangs, des r. Vorderstrangs und r. Vorderhorns hervortrat.

Die Fälle, welche Wertheimer als Paralyse mit Herderscheinungen beschrieben hat, besonders der erste, dürften zur arteriosklerotischen Hirnatrophie zu rechnen sein.

Weiter fand Starke bei einer 36jährigen Paralytischen, die nach Anfällen monatelang an lebhaften klonischen Zuckungen im l. Facialis gelitten hatte, neben einer wallnußgroßen Pialcyste über dem mittleren Teil des r. Sulcus praecentralis, eine hochgradige Atrophie des unteren Teiles der r. vorderen Zentralwindung.

Brie berichtet über einen Kranken, bei welchem die Anfälle von Konvulsionen der r. Körperseite, besonders des r. Armes gefolgt waren. Die Zuckungen hielten Wochen und Monate an. Die Leichenöffnung zeigte etwas oberhalb der Mitte der l. hinteren Zentralwindung eine markstückgroße Cyste, unter welcher die Windung als ein schmaler, hochgradig atrophischer Streifen lag. Der Faserschwund und der Ganglienzellausfall war in ihr erheblicher als in der übrigen Rinde.

Dann beschrieb Starlinger einen Paralytiker, bei dem sich nach häufigen paralytischen Anfällen eine dauernde rechtsseitige Lähmung entwickelt hatte. Die mikroskopische Untersuchung deckte einen massenhaften Markscheidenzerfall in den l. Zentralwindungen und in der ersten Temporalwindung auf. Die übrigen Hemisphärenteile waren frei von Schollen. Die zerfallenden Fasern konnten bis in den Thalamus und in den gekreuzten Pyramidenstrang verfolgt werden. Auch Boedecker und Juliusburger konnten in ähnlichen Fällen der absteigenden Degeneration bis ins Rückenmark nachgehen. Weiter gehören hierher noch die Fälle von Muratow und ein Fall von Redlich. Starlinger veröffentlichte später noch weitere solche Fälle mit halbseitiger oder halbseitig überwiegender Degeneration der ganzen Pyramidenbahn.

Ascher teilte Fälle von Aphasie bei Paralyse mit. Sérieux und Mignot beschrieben eine Paralyse, bei der sich sensorische Sprachausfälle neben einem besonders starken Schwund des Temporallappens fanden. Ballet zeigte eine Paralyse mit motorischer Aphasie und hochgradiger Atrophie der Broca'schen Windung.

Eine Paralyse mit lokalisierten Lähmungserscheinungen hat auch Mönkemüller geschildert. Neuerdings beschrieb noch Bader einen Fall mit einseitiger Großhirnatrophie und Herderscheinungen.

Besonders eingehendes Studium aber fanden die Herdsymptome der Paralyse durch Wernicke und seine Schüler. Wernicke selbst hat betont, daß alle Herderscheinungen, die das Großhirn hervorrufen kann, teils einzeln, teils gruppenweise, dauernd oder vorübergehend im Verlauf der Paralyse zur Beobachtung kommen können.

In einer aus dem Nachlasse Lissauer's von Storch heraus gegebenen Arbeit über einige Fälle atypischer progressiver Paralyse finden wir den Herdsymptomen der Paralyse und den anatomischen Bedingungen ihres Zustandekommens eine sorgfältige Betrachtung gewidmet. Lissauer vertritt dabei die Meinung, daß es gegenüber der gewöhnlichen Paralyse, bei welcher die Krankheit vornehmlich das Stirnhirn befalle, Formen gebe, bei denen die Erkrankung die Frontallappen verhältnismäßig frei lasse und sich hauptsächlich in der hinteren Mantelhälfte einniste. Die Krankheit verlaufe dann auch nicht in der schleppenden Art wie die gewöhnliche Paralyse, sondern schreite mehr in plötzlichen Schüben vorwärts, welche sich häufig an von Herdsymptomen gefolgte paralytische Anfälle anschlössen. Die Fälle zeigten sich auch insofern von der gewöhnlichen Paralyse abweichend, als sich nicht von vornherein eine ausgesprochen paralytische Demenz bemerkbar mache. So nähere sich das Krankheitsbild der Jackson'schen Epilepsie. Den klinischen Erscheinungen entsprechend ergebe die Sektion eine besonders starke Atrophie, beschränkt auf diejenigen Rindenfelder, deren Leistung sich im Leben gestört gezeigt hatte.

Lissauer hält die Fälle atypischer Paralyse für besonders geeignet, um zu einem Verständnis der Gewebsveränderungen, welche der Paralyse zu Grunde liegen, den Schlüssel zu geben. Da hier die Erkrankung nicht die ganze Rinde betreffe, sondern auf umschriebene Windungsgebiete beschränkt bleibe, könne der Schwund viel höhere Grade erreichen, ehe die Krankheit zum Tode führe. Auch die klinischen Erscheinungen wiesen darauf hin, daß bei diesen atypischen Paralyseformen die Schädigung des nervösen Gewebes an gewissen Stellen der Hirnrinde eine besonders tiefgreifende sein müsse. So ließen sie wohl am ersten erkennen, auf was die paralytische Erkrankung hinausgehe.

Bei der mikroskopischen Untersuchung fand nun Lissauer an diesen Stellen einen Ausfall gewisser Zellschichten der Hirnrinde, besonders der zweiten und dritten Schicht und, wie er annimmt,

davon abhängige Faserdegenerationen (Tuczek'sche Streifen, Faserschwund im gemischten Mark und im sagittalen Marklager). So kommt er zu dem Schlusse, daß das Wesen der paralytischen Erkrankung eine primäre Schädigung einzelner Ganglienzellschichten sei, welcher dann sekundäre Ausfälle in den Markscheiden und Wucherungserscheinungen an der Glia folgten. Die Erkrankung sei demnach eine systematische.

Schon vor dem Erscheinen der Lissauer-Storch'schen Arbeit hatten mich die diagnostischen Schwierigkeiten, welche die Paralyse mit Herderscheinungen aufgeben kann, veranlaßt, sie zum Gegenstand eingehender Untersuchung zu machen; die Ergebnisse habe ich nach der Veröffentlichung jener Arbeit bereits kurz mitgeteilt. Da aber die Kasuistik dieser Formen auch heute noch nicht so umfangreich ist, daß sie ein einigermaßen erschöpfendes Bild von der Mannigfaltigkeit der möglichen Krankheitsanordnungen geben kann, ist es wohl nicht überflüssig, noch einige Fälle eingehender zu schildern. Sie geben uns auch weitere Aufschlüsse über die Beteiligung des Stammhirns und des Rückenmarks an der paralytischen Erkrankung, die wir nachdem besprechen müssen. Zudem werden wir bei einem Eingehen auf die klinische Differentialdiagnose der Paralyse uns auch auf die abweichende klinische Erscheinungsform dieser atypischen Paralysen mehrfach zu beziehen haben.

Der erste Fall zeigt uns eine ausgesprochen halbseitige Anordnung der Rindenerkrankung.

I.

Sch. F., Wirt, 41 Jahre alt, wird am 18. IX. 97 in die Irrenanstalt aufgenommen, Vater am Schlaganfall gestorben, Bruder starker Trinker. Über Lues nichts Bestimmtes bekannt. Solange die Frau Patient kennt, hatte er immer starken Foetor aus der Nase.

2½ Jahre vor der Aufnahme fiel Patient auf der Straße um; der Arzt sagte, es sei ein Gehirnschlag. Folgen blieben nicht zurück, nur trank Patient jetzt stärker als früher.

Vor ca. 1 Jahr zweiter apoplektiformer Anfall, die ganze l. Seite war darauf gelähmt, nach einigen Wochen erst verloren sich die Lähmungserscheinungen. Geistige Veränderungen erst seit zwei Monaten: wurde auffällig teilnahmslos, gab den Gästen entweder zu wenig oder zu viel Geld heraus, sprach fast nichts mehr. Größenideen hat er nie geäußert, zeitweilig redete er irr, lachte ohne Grund, zuletzt ließ er sich füttern wie ein Kind.

Vor 4 Tagen dritter apoplectiformer Anfall, gefolgt von l. Parese, konnte nicht mehr stehen und gehen, wurde unruhig, wollte durch die Wand hindurch, umarmte den Ofen, zeigte beständig Brechneigung.

18. IX. 97. Aufnahme in die Anstalt. Sehr hinfällig, kann schwer stehen, schleift das l. Bein nach, die Bewegungen der l. Hand sind ataktischer, die l. Hand zeigt fast ständig, wenn sie nicht aufliegt, einen starken grobschlägigen Tremor, der manchmal in Bewegungen ähnlich der Athetose übergeht, nur sind die Bewegungen viel schneller als bei der Athetose, bis 100 Schläge in der Minute. Auch das l. Bein zeigt denselben groben Tremor. Die Zunge zittert sehr stark. Die Pupillen sind weit, gleich, völlig lichtstarr. Die Sprache ist schwer gestört, ataktisch, keine aphasischen Erscheinungen. Sensibilitätsprüfungen geben bei der benommenen Unruhe und der Unmöglichkeit, den Kranken zu fixieren, keine unzweideutigen Resultate. Wühlt in seinem Bett herum, wobei auffällig ist, daß er immer mit der l. Hand arbeitet, auch bewegt er viel mehr das l. als das r. Bein.

19. IX. Andauernd unruhig, schwer im Bett zu halten, bewegt immer die l. Hand und das l. Bein, während die Bewegungen auf die r. Hand und das r. Bein nur gelegentlich übergreifen. Die Bewegungen der l. Hand zeigen dabei starke Ataxie; oft choreaartige Schleuderbewegungen. Spricht nicht, gibt auf Fragen keine Antwort. Eine Sensibilitätsprüfung erweist sich als unmöglich.

21. IX. Am Abend ein fünf Minuten andauernder Anfall mit Zuckungen der Bulbi, der l. Gesichtsmuskeln, des l. Armes und l. Beines.

22. IX. Den ganzen Tag über leichte Zuckungen in dem l. Arm und dem l. Bein bei erhaltenem Bewußtsein, sitzt im Bett auf, zieht die Bettdecke hin und her; man sieht, daß die jetzt anscheinend von Vorstellungen beeinflußten Bewegungen der l. Hand gelegentlich von krampfartigen Zuckungen durchbrochen werden. Am Abend wieder zwei Anfälle von Bewußtlosigkeit mit Zuckungen der l. Körperhälfte.

23. IX. Liegt benommen, bewußtlos da, reagiert nicht auf Anruf und Nadelstiche, dabei macht die l. Hand andauernd athetotische Bewegungen. Zwei Anfälle von je drei Minuten Dauer mit l. Zuckungen.

24. IX. Zeitweilig benommen, zeitweilig unruhig, gibt keine sprachlichen Äußerungen von sich, drei Anfälle von je zwei Minuten.

25. IX. Benommen, Urinverhaltung.

27. IX. Andauernd benommen, hat täglich einige Anfälle mit l. Zuckungen.

2. X. In tiefer Benommenheit, täglich mehrere Anfälle mit Zuckungen der l. Körperhälfte, fast andauernd Zuckungen der l. Hand.

5. X. Die Anfälle kehren in immer kürzeren Zwischenräumen wieder, heute wurden 14 gezählt, die Zuckungen sind andauernd auf die l. Körperhälfte beschränkt. Keine Temperatursteigerung.

10. X. Heute starb Patient im Anfall, nachdem die Krampfanfälle seit dem 6. X. fast ununterbrochen angedauert hatten. Die Zuckungen blieben auf die l. Körperhälfte beschränkt.

Sektion 8 Std. p. m.

Pia spinalis über den Hintersträngen deutlich getrübt und verdickt. An dem Querschnitt des Rückenmarks makroskopisch keine pathologische Veränderung wahrnehmbar.

Schädeldach dick und blutreich, Dura fest mit dem Schädeldach verwachsen. Pia über der l. Hemisphäre kaum verdickt, über der r. deutlicher. L. Hemisphäre erscheint viel voluminöser als die r., so daß sie deutlich über die Mittellinie herübergetreten ist, r. erscheint die Gegend der Zentralwindungen und des Scheitellappens besonders atrophisch, die Windungen sind sehr stark verschmälert, erscheinen tief eingesunken, die Furchen klaffen mächtig. Auch das Stirnhirn r. ist stärker atrophisch, ebenso der Hinterhaupts- und Schläfelappen. Die Windungen der l. Hemi-

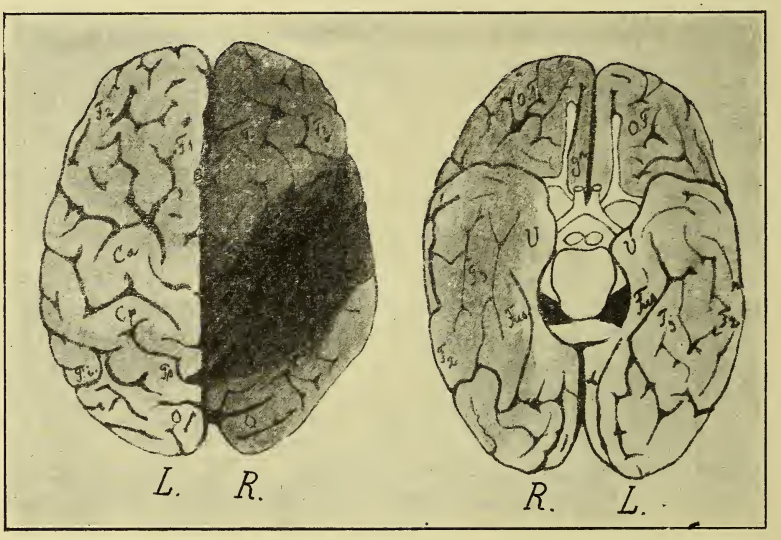

Fig. 5. Schematische Darstellung der Krankheitsausbreitung im Falle I.

sphäre schließen dagegen fest aneinander und sind allenthalben breit, auch im Stirnhirn nicht deutlich verschmälert.

	Gesamthirngewicht 1410		
L. Hem.	605	R. Hem.	450
Kl. Hirn	160	Stammhirn	140
L. Stammhälfte	80	R. Stammhälfte	60

Seitenventrikel r. mehr erweitert, auch das Hinterhorn. Ependym im 4. Ventrikel deutlich granuliert.

Auf dem Querschnitt ist die Rinde r. erheblich atrophiert, besonders an den Zentralwindungen und im Scheitellappen. Links ist eine Atrophie nicht wahrnehmbar. Thalamus r. stark atrophisch, eingesunken, von Furchen durchzogen, von derberer Konsistenz und von grauer Farbe. Thalamus l. voluminös, gewölbt, von weißlicher Farbe. Kleinhirn erscheint nicht atrophisch. Herz von normaler Größe, Innenfläche der Aorta rauh. Pneumonische Herde in der Lunge. Fettleber, leichte Atrophie der Nierenrinde.

Wir sehen also hier dem Ausbruch einer ausgesprochen paralytischen Geistesstörung schon 2¼ Jahre Krampfanfälle vorausgehen. Von dem ersten Anfall scheinen der Umgebung bemerkbare Herdsymptome nicht zurückgeblieben zu sein, der zweite brachte eine linksseitige Parese, die erst nach einigen Wochen wieder verschwand. Erst acht Monate nach dem zweiten Anfall wurden Erscheinungen paralytischer Demenz bemerkbar.

Auch dem dritten Anfall folgte wieder eine linksseitige Parese und nun kam rasch ein Anfall nach dem andern. Stets blieben die Zuckungen auf die l. Seite beschränkt, und auch außerhalb der Anfälle bestanden fast andauernd Bewegungen der l. Hand, die zwischen Tremor, Hemichorea und Hemiathetose die Mitte hielten.

Die durch die häufigen Anfälle verursachte andauernde und schwere Bewußtseinsstörung machte eine genauere Untersuchung der verschiedenen Empfindungsqualitäten der l. Seite unmöglich. Nur zweierlei war festzustellen. Die Bewegungen der l. Hand waren ataktischer und der Kranke führte zeitweilig in seiner benommenen Unruhe allein mit der l. Hand und dem l. Fuß zusammengesetzte Bewegungen aus, die nicht Willenshandlungen darzustellen schienen, während die rechten Extremitäten sich ruhig verhielten.

Man wird diese Bewegungen, ohne irr zu gehen, auf direkte Reizwirkung in den motorischen Zentren zurückführen können.

Als der Kranke in unsere Behandlung kam, war die Krankheit schon sehr vorgeschritten. An der Diagnose Paralyse konnte bei der Lichtstarre der Pupillen und schweren ataktischen Sprachstörung nicht wohl gezweifelt werden.

Die Sektion zeigte nun einen ganz enormen Gewichtsunterschied von 155 g zwischen der r. und der l. Hemisphäre (¼). Das Gehirn war wohl ursprünglich besonders schwer, worauf das Gewicht der l. Hemisphäre, des Kleinhirns, sowie der l. Stammhälfte hindeutete. Der Umstand, daß auch das Gewicht des Kleinhirns und l. Hirnstamms ein sehr hohes war, dürfte dagegen sprechen, daß die Schwere der l. Hemisphäre durch eine Schwellung im Sinne der französischen Autoren verursacht war. Die Atrophie war an der ganzen r. Hemisphäre erheblicher, besonders stark aber an den Zentralwindungen, wo die Veränderungen wohl auch zuerst erhebliche Grade erreicht hatten, da die Anfälle mit Lähmungserscheinungen lange den nachweisbaren psychischen Störungen vorausgingen.

Wie stets in den Fällen starker Erkrankung der einen Hemisphäre war hier die entsprechende Stammhälfte erheblich leichter (20 g). Im Thalamus war nach der makroskopischen Betrachtung besonders das Pulvinar erkrankt.

Mikroskopischer Befund:

Hirnrinde: Markscheidenpräparate ergeben r. ungemein schwere Ausfälle; besonders in den Zentralwindungen ist ein enormer, stellenweise fast völliger Untergang der Markfasern und eine außerordentliche Lichtung der radii bemerkbar. Obschon die Atrophie auch in den Stirnwindungen und den ganzen Scheitellappen recht erheblich ist, erscheint sie doch in den Zentralwindungen und den anstoßenden Teilen des Scheitellappens soviel hochgradiger, daß sich, wie die beigegebene Abbildung 6 zeigt, eine scharfe Grenze für die stärkere Erkrankung ziehen läßt. Dieses Gebiet fällt nicht mit dem des motorischen Rindentypus zusammen, sondern geht nach hinten erheblich darüber hinaus. L. läßt sich ein deutlicher Faserschwund nicht nachweisen. Man könnte danach versucht sein, anzunehmen, daß die paralytische Erkrankung nur die r. Hirnhälfte betroffen habe. Dagegen zeigen Nissl-Präparate, daß auch l. fast überall eine mäßige Infiltration der Lymphscheiden mit Plasmazellen, hin und wieder leichte Wucherungserscheinungen in der Intima der Kapillaren, eine deutliche Vergrößerung der Zelleiber der Gliazellen und Veränderungen in den Ganglienzellen zu sehen sind. Die Gliamethode zeigt auch l. in den meisten Schnitten eine leichte Verdickung der Gliaoberflächenschichte und vereinzelte Spinnenzellen.

Fig. 6. Scharfe Abgrenzung der schwerst erkrankten Teile von den weniger erkrankten. An der mittleren der drei Windungen ist die atrophische rechte Hälfte ganz scharf von der leichter erkrankten linken geschieden. Weigertsches Gliapräparat.

Es ist ganz besonders lehrreich, Schnitte aus gleichen Stellen der r. und l. Hemisphäre nebeneinander zu halten. Die Windungen sind l. in der Gegend der Zentralwindungen reichlich doppelt so breit, als r.: Im Stirnhirn und Scheitel-, Schläfen- und Hinterhauptslappen um $^1/_3$ breiter. L. ist überall die Zellanordnung der Rinde gut erhalten, r. ist sie besonders im Bereich der Zentralwindungen völlig zerstört. Die zweite und dritte Meynert'sche Schicht fehlen hier auf große Strecken, stellenweise ist die ganze Rinde verödet.

Das Pulvinar des l. Thalamus zeigt ein normales Verhalten, r. zeigt sich eine starke Gliawucherung von zum Teil großen Zellen, die nach vorn zu allmählich abnimmt (Fig. 7).

An Markfaserpräparaten zeigt sich die Pyramidenbahn in der Brücke r. deutlich verschmälert, ebenso in der medulla. Der l. Pyramidenseitenstrang, wie der r. Pyramindenvorderstrang sind stark degeneriert, auch der r. Pyramidenseitenstrang zeigt Ausfälle. In den Hintersträngen findet sich eine beiderseits gleichmäßige radikuläre Degeneration.

Wir sehen also hier eine über die beiden Hemisphären ausgebreitete Erkrankung. In der linken Hemisphäre ist sie gering, anscheinend wohl auch von jüngerer Herkunft. Die rechte Hemisphäre ist im allgemeinen sehr viel schwerer erkrankt. Eine wohl abgrenzbare Region besonders schwerer Erkrankung läßt sich in den r. Zentralwindungen und einem Teil des r. Scheitellappens nachweisen.

Fig. 7. Gliawucherung im Pulvinar des rechten Thalamus. Fall I. Weigertsches Gliapräparat.

Nicht so deutlich ist die halbseitige Krankheitsanordnung in dem zweiten Falle ausgeprägt.

II.

P., Barbier, 37 Jahre alt, hereditäre Verhältnisse unbekannt, viel wegen Gewalttätigkeitsdelikte bestraft, vor 4 Jahren wegen rückfälliger Syphilis im Krankenhaus. April 1895 wiederholte Schlaganfälle mit Paresen r. Juni 95 Aufnahme im Krankenhaus wegen „Koordinationsstörungen der Extremitäten, besonders r.“ August 95 zweite Aufnahme, erscheint dement, euphorisch, hat Sprachstörung, äußert Größenideen.

9. VIII. 95. Aufnahme in die Anstalt. Pupillen gleich, sehr weit, reagieren. Starkes Zittern und Beben der Gesichtsmuskeln, grober Tremor der Zunge, außerordentlich schwere paralytische Sprachstörung.

Wenn Patient beide Hände gespreizt hält, zeigen nur die Finger der r. Hand einen sehr groben Tremor, ebenso zittert das r. Bein. Motorische Kraft r. erheblich geringer, das r. Bein zeigt beim Gehen ausgesprochen spastische Bewegungen. R. enorme Steigerung der Patellarreflexe mit übergreifenden Zuckungen auf die ganze r. Körperhälfte, sehr starker Fußklonus. L. leichte Steigerung der Patellarreflexe, Fußklonus nur angedeutet. Beim Schreiben entsteht ein zu-

nehmender Tremor, die Feder zittert überall herum und fährt immer ganz wo anders hin, als beabsichtigt war; kommt Patient schließlich dazu, einen Strich zu machen, so wird sie plötzlich wieder weggeschnellt. Keine deutliche Herabsetzung der Schmerzempfindlichkeit r.

14. XI. 95. Schwerer mehrere Tage andauernder paralytischer Anfall mit vorzugsweise r. Zuckungen, darnach Parese des r. Armes und Beines, anhaltender Tremor der r. Extremitäten. Fordert man den Patienten auf, mit der r. Hand nach einem Gegenstand zu greifen, so kann er ihn schwer fassen, weil seine Hand unsicher in der Luft herumfährt, während er mit der l. Hand viel sicherer zufassen kann. Mit dem Tastsinn der r. Hand ist es ihm unmöglich, Gegenstände, wie eine Uhr, Schlüssel, Federhalter, Portemonnaie zu erkennen, mit der l. Hand erkennt er sie leicht. Schmerz- und Temperaturempfindung sind nicht, die Berührungsempfindung jedenfalls nicht merklich herabgesetzt. Keine aphasischen Erscheinungen. Stumpf, gleichgültig, euphorisch, äußert auf Befragen unsinnige Größenideen.

17. XII. Häufige Zuckungen im ruhenden r. Arm und Bein ohne merkliche Störung des Bewußtseins. Patient hält mit der linken Hand die r., um die Zuckungen anzuhalten, klagt spontan darüber. Bei Bewegungen der r. Hand treten maßlos schleudernde Impulse dazwischen. Am r. Arm werden jetzt Berührungen auffällig schlechter lokalisiert. Andauernde r. Tastlähmung. Pupillen reagieren prompt. R. enorme Steigerung der Reflexe.

9. I. 96. Starke Schwellung des r. Vorderarmes, die durch das vielfache Widerschlagen bei den plötzlichen, unkoordinierten, schleudernden Bewegungen entstanden ist.

28. III. Seit mehreren Tagen in einem benommenen, halbbewußtlosen Zustande, reagiert nur sehr langsam und schwerfällig auf Anruf und Aufforderungen. Andauernde athetoseähnliche Bewegungen in der r. Hand, etwa 100 Ausschläge in der Minute. Trotz seiner Benommenheit hält Patient meist mit der l. Hand die r. fest. Am r. Arm und Bein entwickelt sich eine leichte spastische Kontraktur.

9. IV. Die Athetosebewegungen dauern an, werden häufig durch stundenlang anhaltende klonische Zuckungen des r. Armes unterbrochen, zuweilen zuckt auch die r. Gesichtshälfte; während der Dauer der klonischen Zuckungen erscheint die andauernde Benommenheit noch tiefer und die Athetosebewegungen sistieren.

13. IV. Fortdauer der Athetosebewegungen, häufig wiederkehrende Anfälle mit klonischen Zuckungen im r. Arm und in der r. Gesichtshälfte.

15. IV. Liegt seit 6 Stunden in ununterbrochenem paralytischen Anfall. Die Athetosebewegungen sistieren, die klonischen Zuckungen betreffen jetzt auch die l. Hand und die l. Gesichtshälfte.

18. IV. Stirbt, nachdem die Anfälle ununterbrochen angehalten und die Zuckungen schließlich beide Gesichtshälften und die r. und l. Extremitäten gleichmäßig befallen hatten.

Sektion 5 Std. p. m.

Der Duralsack liegt über der Hemisphäre des Gehirns stark gefaltet, beim Einschneiden entleert sich reichlich klare Flüssigkeit.

Gesamthirngewicht 1220

L. Hem. 390 R. Hem. 475

Stammhirn 155

L. Stammhälfte 55 R. Stammhälfte 64

Schädeldach nicht wesentlich verdickt, Diploë erhalten. Dura nur leicht mit dem Schädeldache verwachsen, auf der Außen- und Innenfläche glatt. Pia leicht verdickt und getrübt, läßt sich nur sehr schwer abziehen, die Windungen der l. Hemisphäre mit Ausnahme des Occipitallappens erheblich mehr verschmälert als r., die Furchen weiter klaffend. Doch besteht auch r. im Stirn- und Scheitellappen deutliche Atrophie. Besonders auffallend ist diese Verschiedenheit des Schwundes im Gebiete der Stirn- und Zentralwindungen, die Oberfläche der Windungen erscheint an diesen Stellen l. sehr uneben mit zahlreichen kleinen Einsenkungen versehen. Beim Abziehen der Pia bleiben l. zahlreiche kleinere Partien der Rinde an dieser haften. Über der r. Hemisphäre läßt sich die Pia leicht in größeren Zügen abziehen.

Bei Betrachtung der Stammganglien zeigt sich der Thalamus der l. Seite nicht unerheblich verkleinert. Er zeigt nicht mehr die runde und gewölbte Form des r. Thalamus, sondern scheint stellenweise ganz erheblich atrophisch, eingesunken, von einem mehr grauen Farbenton und derberer Konsistenz. An einzelnen Stellen treten unregelmäßige, kleine, höckerige Erhabenheiten an ihm hervor. Ebenso erscheint der Streifenhügel l. flacher und verkürzt.

Ventrikel mäßig dilatiert, im 4. sehr erhebliche Ependymgranulationen. Im Rückenmark eine graue Verfärbung des r. Seitenstranges.

Herz von normaler Größe und Beschaffenheit, Klappen, wie Anfangsteil der Aorta ohne arteriosklerotische Veränderungen. Lobuläre Herde in den Lungen. Fettleber. Milz und Niere ohne pathologischen Befund.

Auch hier sehen wir wieder einen erheblichen Gewichtsunterschied zwischen der r. und l. Hemisphäre (85 g) und der r. und l. Stammhälfte (9 g); doch ist der Unterschied nicht so beträchtlich wie im ersten Falle.

In der weniger atrophischen r. Hemisphäre finden wir die normale Ausbreitung der Atrophie, den stärksten Schwund im Stirnlappen und Scheitellappen.

In der atrophischeren l. Hemisphäre tritt zu der überhaupt stärkere Grade zeigenden typischen Lokalisation noch eine besonders erhebliche Atrophie der Zentralwindungen. Der Occipitallappen ist in beiden Hemisphären wenig verändert. Diese makroskopisch wahrnehmbaren Unterschiede werden durch die mikroskopische Untersuchung bestätigt: beide Hinterhauptslappen wenig, r. Zentralwindung gering, l. sehr stark erkrankt, l. Stirnhirn, l. Schläfelappen, l. Scheitellappen mehr als der r. verändert. In den l. Zentralwindungen ausgedehnte Ausfälle, in der 2. und 3. Rindenschicht nur noch wenige stark veränderte Beetz'sche Pyramiden nachzuweisen. Eine so scharfe Abgrenzung der schwer erkrankten Partien wie im vorigen Falle war nicht nachweisbar.

Im Thalamus finden sich ganz entsprechende Veränderungen wie in Fall I im wesentlichen auf das l. Pulvinar beschränkt. Die Degeneration der Pyramidenbahn ist l. in der Brücke und Medulla oblongata deutlich ausgeprägt. Im Rückenmark ist der r. Seitenstrang und der l. Pyramidenvorderstrang stark degeneriert. Der l. Pyramidenseitenstrang wenig. Das r. Vorderhorn ist gliareicher. In den Hintersträngen eine symmetrische radikuläre Degeneration.

Auch hier sehen wir wieder dem Auftreten einer paralytischen Demenz eine Reihe von Anfällen von gleichem Typus mit rechtsseitigen Paresen vorausgehen. Es war hier möglich, die Art der Ausfälle etwas genauer zu bestimmen. Schon während der Beobachtung im Krankenhause fiel die Koordinationsstörung r. auf. In der Anstalt wurden daneben wieder andauernde halbseitige Tremor- und Athetosebewegungen bemerkt, außerdem bestand eine rechtsseitige Tastlähmung und eine rechtsseitige Störung der Empfindungslokalisation.

Die Art der Ausfälle weist auf eine Rindenstörung hin.

Hier wie in dem ersten Falle ist die Häufung der Anfälle bemerkenswert, die schließlich in einem status paralyticus zum Tode führen.

Dem klinischen Bilde entsprechend fand sich eine besonders schwere Erkrankung der Zentralwindungen l.

Im übrigen aber zeigte sich hier schon frühzeitiger eine unverkennbare paralytische Geistesschwäche und dem entsprechend kamen auch die Veränderungen in der Hirnrinde schon viel mehr der gewöhnlichen Anordnung nahe. Die Erkrankung war beiderseits beträchtlich, nur links noch wesentlich stärker.

Noch mehr nähert sich die klinische Erscheinung und der anatomische Befund den gewöhnlichen Fällen in der folgenden Beobachtung.

III.

P. Z., Gärtner, 43 Jahre alt, wird am 22. Nov. 98 in die Irrenanstalt aufgenommen. Über Lues nichts bekannt. Die stark rhachitische Frau hatte sechsmal geboren: dreimal Mißfälle, 2 Kinder starben während der schweren Geburt, 1 Kind ist angeblich, einen Tag alt, erstickt. Patient war früher gesund, ist kein Trinker.

3 Jahre vor der Aufnahme fiel der Frau zuerst auf, daß Patient unsicher ging. Ein Anfall ist nicht bemerkt worden.

1 Jahr vor der Aufnahme verlor der Patient plötzlich die Sprache, er fand sie nach einer halben Stunde wieder, doch fehlten ihm längere Zeit manche Worte.

2 Monate vor der Aufnahme fand die Frau, als sie nach Hause kam, den Mann auf der linken Seite völlig gelähmt auf dem Stuhl sitzen, nach einigen Stunden traten mehrere Tage dauernde Zuckungen im l. Arm und Bein auf. In der folgenden Zeit begann

Patient besonders nachts irr zu reden, sah den bösen Geist, behauptete, seine l. Hand sei vom bösen Geist verwandelt.

Einige Tage später neuer apoplektiformer Anfall. Vollständige Lähmung des l. Armes und Beines. Darauf zehn Tage lang anhaltende Zuckungen in denselben. Schwere artikulatorische Sprachstörung. Die aktive Beweglichkeit des Armes war etwa 14 Tage aufgehoben, das Bein konnte Patient noch viel länger nicht gebrauchen, auch blieb hier eine dauernde Parese zurück.

Oktober 98. Aufnahme ins Krankenhaus. Beantwortet von den an ihn gerichteten Fragen nur wenige, gibt seinen Namen und Stand richtig an, wiederholt aber dann bei jeder Frage: „Gott Vater, Sohn und Heiliger Geist!“ Bewegungen mit dem r. Arm und r. Bein werden richtig ausgeführt. Die Bewegungen des l. Armes sind sehr ataktisch. Die Hand fährt in weitem Bogen auf Umwegen unsicher ans Ziel. Das l. Bein kann aktiv wenig gebeugt und gestreckt werden. Die grobe Kraft ist im l. Arm mäßig, im l. Bein stark herabgesetzt. Reflexe sind lebhaft. Tasterkennen l. deutlich erschwert. Starke artikulatorische Sprachstörung. Verkennt die Personen seiner Umgebung. Hält den Wärter für einen bösen Geist, den Arzt für den Kronprinzen, erzählt von Heldentaten, die er im französischen Krieg verübt habe, er habe sich ganz allein durch zwei französische Regimenter durchgeschlagen.

22. XI. 98. Aufnahme in die Irrenanstalt. L. Pupille weiter als die r., von träger Reaktion auf Licht. L. Hand in leichter Kontrakturstellung, Bewegungsfähigkeit behindert. Auf Aufforderung, die l. Hand zu geben, erfaßt sie Patient mit der r. und hebt sie empor. Das l. Bein ist in stärkerer Kontraktur, Bewegungen sind nur in sehr engen Grenzen möglich. Patellarreflexe l. sehr lebhaft. Läßt Kot und Urin unter sich. Sprache zeigt eine schwere paralytische Störung. Aphasische Erscheinungen treten nicht hervor. Patient zeigt ein beschränktes Krankheitsgefühl. So äußert er manchmal: „Ich bin krank, helfen Sie mir“ und deutet dabei weinend auf seinen Arm. Auch bei der Prüfung des Gedächtnisses weint er und meint, er vergesse alles. Zu anderen Zeiten herrscht eine euphorische Stimmung vor, er bezeichnet den Arzt als Kronprinz oder als Pfarrer und wiederholt immer: „Ich war im Krieg und habe 7 Kugeln, aber sie haben mir nichts getan, Gott Vater, Sohn und Heiliger Geist!“

12. I. 99. Krampfanfall mit klonischen Zuckungen der Gesichts- und Augenmuskeln, des l. Beines und l. Armes. Tiefe Benommenheit.

13. I. Die Anfälle dauern den ganzen Tag weiter, am Abend Trachealrasseln.

14. I. Tod im Anfall.

Sektion 12 Std. p. m.

Sehr starke Verdickung des Schädeldaches. Diploë völlig geschwunden. Pia besonders über der r. Hemisphäre stark verdickt. Über dem r. Schläfelappen ist die Pia dunkelschwarzrot gefärbt, infolge eines frischen Blutergusses in dieselbe. Stirn- und Scheitellappen ist beiderseits hochgradig atrophisch, die Schläfelappen erscheinen makroskopisch wenig, die Hinterhauptslappen kaum verändert. An der r. Hemisphäre

erscheint besonders die Gegend der Zentralwindungen eingesunken, verschmälert. Während sich die Pia über den Stirnlappen und Scheitellappen auch r. abzieht, bleibt über den Zentralwindungen r. die ganze Rindensubstanz an der Pia hängen, so daß die Markleisten vielfach frei liegen. Die Zentralfurche r. ist ganz in die Tiefe gesunken, die beiden Zentralwindunngen stellen schmale, eingesunkene Bänder dar. Die linken Zentralwindungen zeigen eine weit geringere Atrophie. Am Rückenmark eine graue Verfärbung nicht sichtbar. Die mikroskopische Untersuchung gab hier nur eine Bestätigung der schon makroskopisch zu Tage getretenen Krankheitsausbreitung, die Zentralwindungen r. waren enorm atrophiert. Die 2. und 3. Schicht, besonders die letzte, fehlte auf große Strecken. Im Rückenmark zeigten sich beide Pyramidenseitenstränge erkrankt, besonders intensiv der l. Seitenstrang, sowie auch der r. Vorderstrang, mäßiger der r. Seitenstrang, kaum der l. Vorderstrang. Die Degeneration der Pyramidenbahn war r. bis in die Brücke und den Hirnschenkel deutlich zu verfolgen.

In den Hintersträngen waren die Goll'schen Stränge leicht erkrankt.

Auch hier begann wieder die Krankheit mit Anfällen, die sich später häufig wiederholten und den Typus apoplektiformer, von linksseitigen Paresen gefolgter Anfälle annahmen. Bald entwickelte sich eine ausgesprochen paralytische Demenz. Die Intensität der paralytischen Veränderungen war im allgemeinen hier r. und l. die gleiche und zeigte die gewöhnliche Ausbreitung, nur fand sich noch eine besonders schwere Erkrankung der rechten Zentralwindungen.

Hier wären nun noch weitere Beobachtungen anzuführen, bei welchen sich die paralytische Demenz langsam, in gewöhnlicher Weise entwickelt hatte und dann erst später nach voll entwickelter Paralyse, im Anschluß an Anfälle oder auch ohne solche, halbseitige kortikale Lähmungen sich ausbildeten. Diese noch häufigeren Fälle sind ein Beweis, daß nicht immer die umschriebene Erkrankung einer allgemeinen Erkrankung vorausgehen muß, und bilden die letzten Stufen des, schon durch die ausführlicher angeführten Beobachtungen veranschaulichten, allmählichen Übergangs von den reinen Fällen der atypischen zu den Fällen normaler Lokalisation.

Neben den Lähmungserscheinungen auf motorischem und sensiblem Gebiet werden besonders oft aphasische Erscheinungen durch atypische Anordnung der paralytischen Erkrankung veranlaßt. Einen besonders eigenartigen Fall stellt die folgende Beobachtung dar.

IV.

I. D., 46 Jahre alt, Metzgermeister, erbliche Belastung und luetische Infektion werden bestritten. 1 Kind, 21 Jahre alt, gesund. Patient immer hitzig, leicht erregbar und etwas dem Trunk ergeben; seit vielen Jahren häufig Klagen über Kopfschmerzen. Vier Tage vor der Auf-

nahme erhielt Patient, als er im Schlachthaus ein Kalb aufhängen wollte, von einem schweren eisernen Haken einen heftigen Schlag gegen die r. Schläfe. Er wurde nicht bewußtlos, doch entwickelte sich an der getroffenen Stelle eine starke Schwellung der Kopfhaut, gegen die er den ganzen Tag Umschläge machte. Bis vor zwei Tagen soll Patient sein umfangreiches Geschäft selbst besorgt haben. Dabei sei in keiner Weise eine Herabsetzung seiner Leistungsfähigkeit bemerkbar gewesen. Vor 2 Tagen (am zweiten Tage nach dem Unfall), noch morgens im Geschäft tätig und in keiner Weise auffällig. Plötzlich sah er sonderbar nach oben und war nicht mehr fähig zu sprechen, er konnte nur noch unverständliche Silben herausbringen. Er erkannte niemand mehr, auch seine Frau nicht, auch schien er das Fleisch und die Gewichte, überhaupt die Gegenstände nicht mehr zu erkennen. Bewußtseinsverlust, Zuckungen und Lähmungen traten nicht auf. Man brachte ihn zu Bett, wo er zunächst zwei Tage ruhig liegen blieb, völlig unverständlich sprach, niemand zu erkennen schien, mit den Fingern aß, obwohl Messer und Gabel neben ihm lagen. Seine Bedürfnisse befriedigte er in ordentlicher Weise. Seit heute unruhig, ängstlich, drängt mit aller Gewalt zur Türe hinaus; deshalb Überführung nach der Anstalt.

21. VIII. 01. Sehr erregt, ängstlich, drängt fort, schwitzt stark, zeigt groben Tremor der Hände, sucht an verkehrten Stellen nach der Türe und ähnelt in seinem Verhalten einem Deliranten. Bei näherer Beobachtung stellt sich heraus, daß er sensorisch und motorisch aphasisch ist. Er zeigt keinerlei Verständnis für die an ihn gerichteten Fragen und scheint nur über einige Worte zu verfügen, die er immer wiederholt. „Ja, was ist denn, was ist denn, die Schützen, die Schützen.“ Dabei macht er eine Gebärde, als wenn er mehr und etwas anderes sagen wollte, gerät in zunehmende ängstliche Ratlosigkeit. Die vorgehaltenen Gegenstände nimmt er in die Hand, kann sie aber nicht bezeichnen, scheint jedoch nach Bewegungen, die er mit ihnen macht, den Gebrauch der meisten zu verstehen. Als man ihm einen Bleistift und Papier gibt, schreibt er sofort: „Ich wollte, ich will mich, wollte nur, wollte ich, wollte, wiltete, wollte, wollte.“

Lähmungen der Gesichtsmuskeln, der Extremitäten bestehen nicht, eine genauere körperliche Untersuchung ist nicht möglich, da Patient nicht festzuhalten ist und unsinnig fortdrängt.

22. VIII. Ruhiger, bleibt meist im Bett liegen. Verfügt über etwas mehr Worte, die er in sinnlose Sätze mit vielen Wiederholungen zusammenfügt.

Das Verständnis der Sprache ist noch völlig fehlend.

Einzelne Gegenstände, die ihm vorgehalten werden, bezeichnet er richtig.

10 Pfennigstück? Zehner.

20 Pfennigstück? Zwanziger.

Markstück? Das ist eine Mark, gelt.

Bleistift? Bleistift.

Sicherheitsnadel? (Betrachtet sie, manipuliert damit) das ist ein Zwickel, gelt.

Brödchen? Brödchen.
Wie heißen Sie? Hm, ja.
Wo sind Sie? Ja.
Wie alt sind Sie? Ja.
Zeigen Sie die Zunge? Ja, ja.
Geben Sie die Hand? Ja, ja, den ersten Ball, Baßball.
Wie geht es Ihnen? Hm, ja, ich sage ja."

Die Radialarterien sind geschlängelt, fühlen sich als starre Stränge mit deutlichen Kalkeinlagerungen an.

Das l. Oberlid hängt ein wenig tiefer als das r., kann aber gut bewegt werden.

Pupillen ungleich, r. enger, beide lichtstarr, Patellarreflexe sind nicht zu erzielen. Allgemeine Hypalgesie. An der Haargrenze der r. Schläfe ist die Haut in der Ausdehnung einer Handfläche grünlich-gelb verfärbt und enthält einzelne blauschwarze Suggilationen (Trauma).

23. VIII. Weinerlich, ratlos, ängstlich, widerstrebend, will nicht zu Bett bleiben, leistet gegen alles, was mit ihm gemacht werden soll, sinnlosen Widerstand.

Aufforderungen befolgt er nicht, weil er sie offenbar nicht versteht. Sagt zu allem: „Jawohl, ja, ja." Ist enorm schwer zu fixieren, stiert meist in die Ferne, nestelt am Bettzeug und der Leibwäsche, knüpft das Hemd auf und zu, ist in ständiger Unruhe, zuweilen entschieden angstvoll, hilfesuchend.

Er spricht viel vor sich hin, doch ist offenbar sein Wortschatz gering und er ergeht sich immer in denselben Wiederholungen. Auf Anrede: „Jawohl, ja, ich, ich geh gleich fort, gleich fort, gleich fort, fort, ich fort, ich hinaus, geh hinaus, geh weiter."

Guten Abend!? „Ja, ja, ich geh gleich fort, ich muß fort, in Front fort, gleich geh fort, mai mai fort."

Guten Abend!? (Dabei wird ihm die Hand gereicht.) Patient nimmt die Hand mit seiner rechten, lächelt dabei und sagt: „Ja, jawohl, ich geh fort, in Front, ich bin also fort, gleich in Front, ich bin gleich in . . ."

Zeigen Sie die Zunge? „Ja, es ist recht, ich geh schon fort, ich geh gleich in Front, sein Haus ist weiter, geh mein, mein, mein."

Wie heißen Sie? „Ja, ich kann nichts davor, ich muß fort, hier (Patient zeigt nach seiner Verletzung) ich kann aber fort, ich kann nicht davor, die Wunde, ja die Wunde, kann ich selbst naus, die Wunde kann ich fort. (Patient sucht durch Gebärden verständlich zu machen, daß er an der Schläfe eine Verletzung erlitten habe.) Hier die Wunde, meine Frau kann ich fort, ich hab die Wunde gekriegt und ich bin fort, die ist fort, meine Frau, meine Tochter."

Geben Sie mir die linke Hand? „Ja, ja, hier die Wunde, die ist fort."

Wo sind Sie hier? „Ja, da muß ich zwei, muß ich der, muß ich fort."

Gegenstände gebraucht er richtig. Eine Einschränkung des Gesichtsfeldes ist nicht vorhanden. Durch Gesten kann man ihn ver-

anlassen, die Augen zu schließen, den Mund zu öffnen, die Zunge zu zeigen, die Hand zu reichen. Es werden ihm Gegenstände vorgelegt und er durch Zeichen aufgefordert, sie zu benennen.

Eine Mark? „Ha, ich werde doch noch eine Mark kennen."

Portemonnaie? (Legt es, ohne Bezeichnung zu sagen, beiseite.)

10-Pfennigstück? „10, das kenne ich doch selbst, ich muß fort bis zum ersten, hier mein Auge."

5-Markstück? „Ach Herjeses, das ist ein Taler."

2-Pfennig? „Ach, das ist ein 2, 2, 2, 2, . . . 2, 2, 2, Pfennigstück. (Patient wird ärgerlich.) Jetzt habe ich grad genug, meinen Sie, ich wäre zu gescheit, jetzt geh ich fort."

Eine Summe von Geldstücken rechnete er nicht zusammen, sagt immer nur „ist genug 5, 5, ist genug." Fängt schließlich an zu weinen, „ich mag nicht mehr, mein 50 Pfg. nein 5, 50 Pfg."

Bleistift? „Ich mag nicht mehr, Bleistift, ich geh nicht fort, ich geh, ich bin ein fünfziger."

Feder? „Ich geh nicht fort, meine Mutter, die wird fort. . . . Ich hab die Schwäche."

Tintenfaß? „Ich kann nicht mehr, ich komm fort am ersten, warten Sie nur, am ersten."

Es wird ihm eine Zeitung in die Hand gegeben, Patient wendet sich erst gereizt ab, sagt dann den Titel richtig „Generalanzeiger", liest dann richtig großen Zeitungsdruck. „No. 187. Frankfurt a. M., Sonntag, 12. Aug. 1900." Auch kleineren Druck liest er fließend und ohne deutliche artikulatorische Störung, dann beginnt er wieder: „Ich kann nicht lesen, 54 kann ich, ich habe fort, ich bin im 50. Lebensjahr, ich bin vorne eine Wunde, ich kann ja lesen, ich will jetzt nicht mehr."

Schreiben Sie Ihren Namen? Nachdem ihm ein Bleistift in die Hand gegeben und Papier vorgelegt worden ist, schreibt „Verwundungen".

Schreiben Sie Frankfurt a. M.? Patient spricht ständig, schreibt wieder „Verwundungen".

Es wird ihm Frankfurt a. M. vorgeschrieben und er aufgefordert zu kopieren, schreibt wieder „Verwundungen".

Aufgefordert die vorgeschriebene Ziffer 4 nachzuschreiben, malt er einen Punkt und einen Strich und spricht wie vorher. Schließlich kopiert er richtig „Städtische Irrenanstalt, Frankfurt a. M., ärztliche Akten". Als ihm ein B vorgeschrieben wird, liest er ein B, ein W liest er W., als ihm dann eine 3 vorgeschrieben wird, wird er sehr ungeduldig. „Ich kann nicht, nicht vorwärts, ach, Gott, da können Sie sehen. Da könnt man einen Narren — jetzt muß ich erst recht naus, 26" (fängt zu weinen an).

Bei weitern Versuchen: „Ich will nicht, ich hab genug, ich geh fort, meine Frau fort ist."

Es erscheint auch heute noch fraglich, ob er Worte versteht. Wenigstens kommt er Aufforderungen nicht nach, wenn man sie nicht mit gemeinverständlichen Gesten begleitet, während er auf Zeichen rasch reagiert. Eine Aufforderung zum Nachsprechen beantwortet er nur mit: „Jetzt muß ich, jetzt muß ich, ich kann nicht, ach Gott, jetzt muß ich."

Gang breitspurig, unsicher, schleppend, Kopf und Rumpf hängend, Schultern gleich hoch. Romberg'sches Symptom. Zittern der Hände. Armbewegungen ataktisch. Tremor und Ataxie der Zunge. Pupillen wie oben. Sprache etwas verwaschen, Silben verschleifend und verdoppelnd. Schrift zittrig, unregelmäßig, ataktisch, Buchstabenauslassungen.

Am Mittag spricht Patient fortwährend: „Ich sag so 15, so schwarz, so schwarz, ja wirklich, ihr werdet schön gucken, ich kann siebenhundert, ihr werdet schön lachen, ich kann überhaupt, siebenhundert. Sind die Dinge verstanden, das Dings das könnt, da kommt die Frau D. O Jesus, o Jesus, ach er ist fort, ach hören Sie doch auf, die Frau D., das ist zum Lachen, siebenhundert, o Jesus, 26, ei das ist die 7. Frechheit, nun hören Sie doch auf, was glauben Sie denn, warte einmal, das ist zum Lachen, ach du lieber Gott, gehen Sie heran, 26, ei der Schlagfluß, schick es fort, o Jesus, o Jesus, das ist zum Lachen, wart einmal, das muß ich auch heimfahren, verstanden, das ist zum Lachen, wie ach hören sie 26, ja, ja, 2 Uhr herunter, Apotheke, ging in die Apotheke, da kommt die Frau D., so Frechheit, Frechheit, in die Apotheke, ja die Apotheke, ach du lieber Gott."

Man kann sich nicht recht überzeugen, ob Patient Personen sieht und Stimmen hört, worauf seine Reden und begleitende Gesten hinzuweisen scheinen.

24. VIII. Kommt jetzt den meisten Aufforderungen nach, scheint aber noch nicht alles zu verstehen. Sein Wortschatz ist wesentlich größer.

26. VIII. Keine Anzeichen gestörten Sprachverständnisses mehr, noch deutliche Wortarmut. Äußert spontan, er sei krank im Kopf, müsse aber nach Hause, da er im Geschäft nötig sei.

1. IX. Klagt in den letzten Tagen öfter und spontan über heftige rechtsseitige Kopfschmerzen und Schwindel, faßt sich sehr viel an seine Schläfe, gibt aber dann bald darauf wieder an, es fehle ihm gar nichts, er sei gesund und wolle fort. Ist bald euphorisch, bald weinerlich. Noch immer großer Wortmangel. Sucht mühsam nach Worten, verspricht sich oft, verbessert sich wieder, bringt keinen richtigen Satz zusammen. Die Sprache ist jetzt stark haesitierend und stolpernd.

10. IX. Klagt immer noch über Schmerzen in der rechten Schläfe, verweigert zuweilen die Nahrung, bald ängstlich, ratlos, bald gereizt. Ohne Krankheitseinsicht, drängt fort. Wenn er vor einigen Stunden über Kopfschmerzen geklagt hat, bestreitet er dann wieder, Kopfschmerzen gehabt zu haben. Keine aphasischen Erscheinungen mehr.

23. IX. Klagt noch immer spontan viel über Kopfschmerzen, nimmt aber einen Eisbeutel, der ihm aufgelegt werden soll, immer wieder weg. Verlangt nach seinen Angehörigen, er müsse jetzt sterben, er rieche schon faul, bestellt sich einen Sarg. Scheint zeitweilig benommen, müd, schläfrig, meint: „Ich schlafe jetzt für immer ein."

23. IX. Ängstlich, ratlos, bleibt nicht im Bett, läuft unruhig hin und her: „Ich muß sterben und meine Frau kommt ins Zuchthaus."

29. IX. Weint viel, ist ängstlich, unruhig, fürchtet sich anscheinend vor seiner Umgebung und jedem Geräusch. Hat Erbrechen.

1. XI. Zunehmende Erregung mit Angst und hypochondrischen Wahnideen.

„Es ist aus, ich kann nicht hier bleiben. Schaffen Sie mich fort! Der Gestank ist nicht auszuhalten, ich stecke alle an, ich habe die Seuch, mein Körper stinkt, ich kann nichts essen, die darum sind tot, fort, fort, alles ist verloren."

Jammert und weint viel, ißt unregelmäßig.

4. XI. Verlangt einen Revolver, um sich totzuschießen, sagt, er sei faul, das Fleisch hänge ihm vom Körper. Verweigert jede Nahrung.

11. XI. Zieht das Hemd aus, wirft die Decke von sich, betrachtet immer seinen Körper, behauptet er sei tot.

19. XI. Sehr abweisend, auch gegen seine Angehörigen, die er erkennt, sagt seiner Frau, sie solle ins Geschäft gehen, ihn in Ruhe lassen, ihm sei nicht zu helfen, sie solle seinen Sarg bestellen, er schneide sich den Hals ab.

22. XI. Ohne vorausgegangenen Anfall wird beobachtet, daß Patient Aufforderungen nicht versteht, Gegenstände nicht bezeichnen kann, wiederholt immer „ich will die Deiser, laß mich die Deiser". Hält man ihm einen Gegenstand vor, so sagt er immer wieder: „Das ist die Deiser, die Deiser, nein die Deiser."

Er faßt sich dann an den Kopf, „ich kann nicht, ich kann nicht, ich die Deiser." Das ist das einzige Substantivum, das er herausbringt. Auch auf Aufforderung, die Hand zu geben, die Zunge zu zeigen, wiederholt er immer wieder „nein die Deiser".

23. XI. Versteht wieder einzelne Aufforderungen, gibt die Hand, zeigt die Zunge auf Geheiß, versteht aber nicht, als er aufgefordert wird, an die Nase zu greifen, sein Ohr zu zeigen. Wiederholt noch immer das Wort „Deiser", bringt aber auch noch einige andere Worte ohne Zusammenhang in häufiger Wiederholung vor. „O, Herr Jesus, das kann ich doch, ich habe doch den Sechser, ich habe doch den Sechser, o Herr Jesus. Herr Deiser ich kann doch, ich hab doch Herr Jesus."

Eine Gesichtsfeldeinschränkung scheint nicht vorhanden. Eine genauere Untersuchung ist bei seinem abweisenden Verhalten unmöglich.

25. XI. Unruhig, äußert wieder, daß er faul sei, scheint alles zu verstehen, gebraucht noch einzelne paraphasische Wendungen.

27. XI. Sehr erregt, schlägt sich oft an den Kopf, äußert, er sei ganz dumm, verrückt und er habe den Schlagfluß gehabt. Man solle ihn tot machen. Heult „ich bin ein Simpel, ein Simpel, ein ganz dummer Simpel."

1. XII. Zunehmend widerstrebend, unruhig, nicht im Bett zu halten, noch öfters Äußerungen, die eine Krankheitseinsicht verraten. „Ich kann ja nicht mehr sagen, was ich will, ich bin ganz dumm."

12. XII. Äußert wieder mehr hypochondrische Klagen, ist sehr ängstlich, fürchtet sich vor jedem, der in seine Nähe kommt, schreckt bei Geräuschen zusammen, schaut oft hinter sich, als wenn ihn jemand von hinten bedrohe, spricht häufig vor sich hin, als wenn er Zwiegespräche führe. Wischt sich oft den Kopf ab, als ob Schmutz darauf gefallen sei, schaut dabei ängstlich nach der Decke.

13. XII. Zeigt in den letzten Tagen wieder, ohne daß ein Anfall vorausgegangen ist, eine auffällige Verarmung des Wort-

schatzes, Kleben an einzelnen Worten, mangelhaftes Wortverständnis. Ist ungemein erregt, widerstrebend, verweigert hartnäckig die Nahrung.

25. XII. Muß andauernd mit der Sonde gefüttert werden, ist sehr unruhig, widerstrebend, schwer im Bad zu halten, spricht immer wieder davon, daß er faul und tot sei.

30. XII. Verfällt rasch, äußert hypochondrische und nihilistische Wahnideen. Muß andauernd gefüttert werden.

16. I. Exitus, nachdem er in den letzten Wochen einen rapiden Verfall der Kräfte gezeigt, die Unruhe bis zum letzten Tag angehalten hatte und sich noch wiederholt sensorisch-motorisch-aphasische Zustände ohne vorausgegangenen Anfall eingestellt hatten. In den letzten Tagen unregelmäßige Temperatursteigerungen (Pyelonephritis).

Sektion 11 Std. p. m.

Rückenmarksack prall gefüllt mit seröser Flüssigkeit. Pia spinalis über den Hintersträngen verdickt, im oberen Brustmark ziemlich umschriebene, etwa 3 cm lange weißliche derbe Schwarte, in welcher Dura, Pia und Rückenmarksoberfläche verlötet sind. Substanz des Rückenmarks makroskopisch ohne Besonderheiten.

Schädeldach stellenweise dünn und durchscheinend, Diploë großenteils geschwunden. Nirgends Zeichen einer älteren Knochenfraktur. Aus dem Duralsack entleert sich reichlich klare Flüssigkeit. Dura auf der Innenfläche glatt und glänzend, Pia mäßig ödematös, ganz leicht über den Stirn- und Scheitellappen getrübt, sehr wenig verdickt, am Stirnhirn leicht und in großen Zügen, sonst nur mühsam in kleinen Stücken abziehbar. Die Gefäße der Basis, die art. fossae Sylvii und auch sonst alle sichtbaren Hirnarterien zart.

Die Gehirnwindungen schließen überall gut zusammen, ihre Oberfläche ist glatt, sie scheinen nirgends verschmälert.

Die Rinde ist auf dem Durchschnitt nicht verschmälert, nirgends makroskopisch erkennbare Erkrankungsherde, das Hemisphärenmark gleichmäßig weiß, sinkt nicht ein, zeigt keine derberen Stellen.

Am Hirnstamm nichts Auffälliges.

Die Ventrikel sind leicht erweitert, das Ependym der Rautengrube leicht granuliert.

Herz leicht vergrößert. Atherom des Anfangsteils der Aorta.

Kleine granulierte Herde im Unterlappen der Lunge. Schrumpffettleber mäßigen Grades. Katarrh der Blase, des Nierenbeckens, zahlreiche kleine Eiterherde in beiden Nieren.

Der Fall war nach seinem klinischen Verlauf in mancher Richtung bemerkenswert.

Ganz plötzlich in engem Zusammenhang mit einem Trauma sehen wir ohne Anfall eine schwere psychische Störung einsetzen, welche durch ein mehrtägiges Stadium von Assymbolie hindurchgeht, sich bald in eine sensorisch-motorische Sprachstörung einengt, deren sensorische Komponente sich zuerst und deren motorische sich später wieder völlig zurückbildet.

Die Annahme des Hausarztes, daß es sich hier um eine traumatische Psychose infolge einer Blutung ins Gehirn oder Zerstörung der Hirnsubstanz handle, war in Hinblick auf die Anamnese und bei einem flüchtigen Blick auf den Krankheitszustand bei der Aufnahme zunächst gar nicht auszuschließen. Aber schon die erste genauere Untersuchung ergab Befunde, welche die Diagnose Paralyse sicher stellten und auf eine schon verbreitetere paralytische Erkrankung hinweisen: Fehlen der Patellarreflexe, Lichtstarre der Pupillen, dazu kam noch bald eine paralytische Schrift- und Sprachstörung. Damit aber wurden überhaupt ursächliche Beziehungen des Traumas zur Entstehung des Krankheitsfalles unwahrscheinlich. Die Lichtreaktion und die Patellarreflexe fehlten wohl schon vor dem Trauma, es war nur nicht nach ihnen gesehen worden.

Jedenfalls zeigt uns diese Beobachtung eine auffällige Eigenart der paralytischen Erkrankung darin, daß sie mit einem Schlage, ohne Anfall, ohne Allgemeinsymptome die Zeichen einer ausgedehnten, schwersten Rindenschädigung in Erscheinung treten lassen kann. Wie diesem momentanen Umschlag zwischen anscheinend ungestörter Leistung und völliger Funktionsaufhebung großer Rindengebiete die Gewebsveränderungen entsprechen, läßt sich schwer vorstellen.

Was die Art der Aphasie anbelangt, so sind jedenfalls gemischt sensorisch-motorische Ausfälle bei der Paralyse weitaus am häufigsten. Lissauer hält sogar, nach meinen Beobachtungen mit Unrecht, das Vorkommen rein motorisch paralytischer Aphasien für unwahrscheinlich. Die Frage, ob den paralytischen Aphasien überhaupt kennzeichnende Eigentümlichkeiten zukommen, möchte ich noch offen lassen. Es ist mir bis jetzt nicht möglich gewesen, für alle Beobachtungen zutreffende Abweichungen zwischen der paralytischen Aphasie und manchen aphasischen Zuständen bei der arteriosklerotischen Atrophie des Hemisphärenmarkes herauszufinden.

Beachtenswert bleiben die häufigen Rückfälle gleichartiger Ausfallserscheinungen ohne ein Hinzutreten andersartiger Herdsymptome. Wir sehen darin eine Übereinstimmung mit den immer wiederkehrenden Hemiparesen der gleichen Seite der drei ersten Beobachtungen. Weiter verdient es eine Hervorhebung, daß hier das plötzliche Hervortreten der Ausfälle nicht mit allgemeiner Bewußtlosigkeit und Krämpfen einherging. Die verschiedenen Felder der Hirnrinde scheinen sich nicht gleichartig zu verhalten hinsichtlich der Auslösung von Allgemeinerscheinungen nach einer primären Schädigung.

Verhältnismäßig frühzeitig ließen sich auch hier unverkennbare Züge der paralytischen Demenz herausfinden: Gedächtnisschwäche, jäher Wechsel zwischen euphorischer und weinerlicher Stimmung, schwächlich motivierte Wahnideen. Das anfangs noch deutliche Krankheitsgefühl verlor sich rasch und schließlich entwickelte sich eine ganz in das paralytische Bild passende, keinerlei Begründung suchende, hypochondrisch-nihilistische Wahnbildung.

Nach der klinischen Erscheinungsart des Falles hätte man wohl bei D. einen besonders starken Rindenschwund der Sprachregion erwarten dürfen.

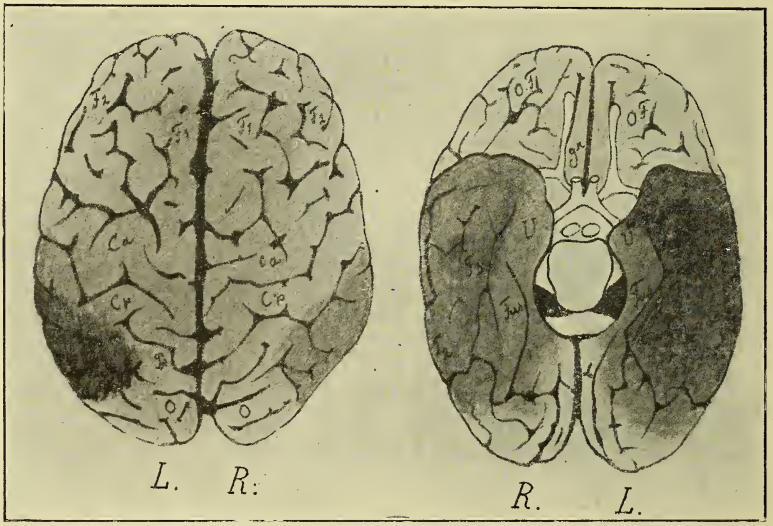

Fig. 8. Schematische Darstellung der Krankheitsausbreitung im Falle IV.

Makroskopisch zeigte sich nun eine solche Atrophie nicht. Die Leichenöffnung ergab am Gehirn überhaupt keinen ausgesprochen paralytischen Befund. Dagegen fanden sich bei der mikroskopischen Untersuchung allenthalben im Gehirn paralytische Veränderungen. Sie waren aber im Stirnhirn, den Zentralwindungen und den Hinterhauptslappen ganz gering, dagegen in beiden Schläfenlappen sehr schwer, und auch Scheitellappen und Insel zeigten r. wie l. erhebliche Erkrankung, l. allerdings in noch ausgesprochenerem Grade.

Die Rindenveränderungen erschienen dabei nicht unwesentlich abweichend von den Bildern in den bisher beschriebenen Fällen ungewöhnlicher Lokalisation. Ausfälle in den Ganglienzellen traten nicht deutlich hervor, vielleicht nur deswegen, weil die Rinden-

architektonik durch eine außerordentlich massige Gliawucherung, enorme Gefäßneubildung, Einlagerung ungeheuerer Mengen von Stäbchenzellen völlig verwischt war (Taf. III, Fig. 9). Die Zellleiber der Gliazellen waren so groß und stark gefärbt (Taf. IX, Fig. 12 c, d), die Ganglienzellen vielfach so geschwellt und blaß (Taf. VII, Fig. 1), daß sie an Übersichtspräparaten unter schwacher Vergrößerung schwer auseinanderzuhalten waren.

Bei größeren Schnitten ließ sich deutlich wahrnehmen, daß die Veränderungen herdartig angeordnet waren. Bald lagen einzelne kleine Herde isoliert in der Rinde, meist in der dritten und vierten Rindenschicht (Taf. XIII, Fig. 1), zuweilen nahmen sie auch die ganze Rindenbreite ein. An anderen Stellen waren die Herde schon so zusammengeflossen, daß man nur mit einiger Mühe sie noch abgrenzen konnte, an andern war auch dies nicht mehr möglich, so daß die Rinde auf einer ganzen Kuppe oder ein ganzes Windungstal hindurch ziemlich gleichmäßig betroffen schien. Dann fanden sich wieder relativ freie Stellen, neue Herde, andere schwer erkrankte Strecken, bis gegen den Hinterhauptslappen und die Zentralwindungen hin nur noch gleichmäßig geringe Veränderungen aufzufinden waren.

Auch im Mark des Temporal- und Scheitellappens fanden sich erhebliche Gliawucherungen.

Leider hat mich bei der weiteren Bearbeitung des Falles einiges Mißgeschick betroffen, die Weigert'sche Gliamethode ergab keine gut verwertbaren Bilder und die zahlreichen Marchi-Präparate, welche ich angefertigt hatte, wurden eher unbrauchbar, als ich Zeit fand, sie genauer zu beschreiben und zu photographieren. So sind davon nur einige flüchtige Zeichnungen gerettet worden, die gleich nach der Fertigstellung der Präparate angefertigt worden waren.

Es geht daraus hervor, daß an einzelnen Stellen der Hirnrinde der Markscheidenzerfall ein herdartig beschränkter ist (Taf. VI, Fig. 3). An anderen Stellen scheint er diffuser (Taf. VI, Fig. 1, 2). Im linken Schläfelappen ist das ganze Mark mit Schollen angefüllt (Taf. VI, Fig. 4). Eine besondere Anhäufung von Schollen zeigt sich im fasciculus longitudinalis inferior. Auch im hinteren Teil des Balkens lagen zahlreiche Schollen. Dagegen war das Stirnhirn völlig frei; hier hatten auch die anderen Methoden, die verhältnismäßig geringste Veränderung erkennen lassen. Wenn nun auch die Schollenanhäufung in einzelnen Fasersystemen besonders stark hervortrat, so machten doch die ganzen Bilder nicht gerade den Ein-

druck eines systematisch angeordneten Markscheidenzerfalls. Überall in der Rinde der schwer betroffenen Windungen ließ sich bald ein mehr herdförmiger, bald ein mehr diffuser Zerfall nachweisen und auch im Mark lagen überall zerfallene Fasern.

Über das Verhalten des Thalamus kann ich nur angeben, daß sich Schollenanhäufungen auch im Pulvinar und in den hinteren Sehhügelstielen fanden. In beiden Pyramidenseitensträngen lagen zahlreiche Schollen, r. nicht weniger als l. In den Hintersträngen lag im Gebiete der Lendenwurzeln eine besondere Schollenanhäufung, hier war auch bereits ein Ausfall zu konstatieren.

Dieser Fall zeigt uns offenbar noch Entwicklungszustände einer Erkrankung, die wir in den vorher besprochenen Fällen in abgeschlossenerer Ausbildung vor uns gehabt hatten. Wir sehen hier die dort schon ausgebreiteten Rindenausfälle allmählich sich vorbereiten durch die Bildung zahlloser kleiner Rindenherdchen, die allmählich miteinander verschmelzen.

Hinsichtlich der Lokalisation der paralytischen Erkrankung haben wir hier einen Fall von schwerster Erkrankung beider Schläfen- und Scheitellappen, bei geringer Beteiligung des Stirnhirns, der Zentralwindungen und des Occipitalhirns vor uns.

V.

G., Beamter, 39 Jahre alt, nicht belastet, luetisch infiziert, hat aus seiner Ehe einen Mißfall und ein kränkliches Kind. Geistig normal bis Herbst 98. Klagte von da ab viel über Kopfschmerzen, wurde reizbar, schlief schlecht. Weihnachten 98 fielen in seinen Briefen paraphasische Worte auf. Sein Gedächtnis ließ nach. 1899 in verschiedenen Bädern. Redete weder irr, noch machte er verkehrte Handlungen, wurde aber zunehmend stumpfer. Auffällig war, daß er sich oft versprach, Worte gebrauchte, die zwar lautliche Ähnlichkeiten mit dem Wort, welches er benützen wollte, hatten, aber falsche Buchstaben, Umsetzungen der Buchstaben oder Silben enthielten, ebenso zeigten seine schriftlichen Äußerungen vielfach verunstaltete Worte.

Hin und wieder Schwindelanfälle, sowie leichte apoplektiforme Attacken.

Wegen zunehmender Hilflosigkeit 30. VI. 00 Aufnahme in die Anstalt.

Pupillen gleich weit, zeigen gute Reaktion. Sprache sehr erschwert, deutliches Silbenstolpern neben schwer verständlichen Silbenzusammenstellungen.

Bezeichnet manche Gegenstände richtig, andere mit ganz unverständlichen Ausdrücken. Grobe Kraft beiderseits herabgesetzt. Patellarreflexe beiderseits gesteigert, r. kaum mehr als l. Bewegungen der

r. Extremitäten etwas unsicherer, schleudernder. Keine Störung der Schmerzempfindung rechts. Tasterkennen beiderseits gleich.

Merkfähigkeit schwer gestört, hat deutliche Empfindung dafür, klagt auch über Erschwerung seiner Bewegungsfähigkeit, will behandelt sein. Keine Wahnideen, stumpf, kindlich, freut sich über allerlei Kleinigkeiten, hält sehr auf Ordnung in seinen Dingen.

7. VII. Ruhig, lenksam, ist sich seiner Schrift- und Sprachstörung bewußt. Schreibt sehr viel. Da es ihm schwer fällt, die einzelnen Buchstaben zu finden, versucht er mit Hilfe eines Alphabets, aus dem er dieselben heraussucht, richtig zu schreiben; er findet sich aber dabei nicht zurecht, gerät in Aufregung und Unruhe, und bringt schließlich nur schwer verständliche Sätze zu Papier.

13. IX. In seinem psychischen Verhalten unverändert, die paraphasischen Wortbildungen haben zugenommen. Schrift ist kaum mehr verständlich: „Es ist hier ein schöner Kork, wo man Jungemann gehemmen kann: Ich werde hier an jegem Tag im schrimmere Manns ½ Tungem 28 R. gebaten geheult," „dann ist mir auf und neus doch wieder in Wette und Uhr und dann ich eine Brangalegang. Herzilichem Gruß auf heuer Alle dein treuer . . ."

(„Es ist hier ein schöner Park, wo man herumgehen kann." „Ich werde hier jeden Tag in einer schönen Wanne ½ Stunde bei 28° R. gebadet und geheilt (. . . unverständlich). Herzlichen Gruß an Euch alle.")

6. X. In seinem Benehmen noch immer geordnet, hält noch sehr auf gesellschaftliche Formen. Mehr gehobene Stimmung, zuweilen Größenideen (hat 600 000 Mark Gehalt). Sprache und Schrift in zunehmendem Maße durch Wortverbildungen unverständlich. Ist jetzt der Meinung, daß er sehr gut schreiben kann.

22. XI. Manchmal, besonders wenn er aufstehen will, völlig unfähig, das r. Bein zu gebrauchen. Es wird dann von heftigen, zuckenden, schleudernden Bewegungen, welche auf die ganze Seite, teilweise auch auf die l. Körperhälfte übergreifen, befallen. Manchmal erfaßt auch beim Gehen oder Stehen plötzlich ein ungemein heftiges Zucken und Schleudern das r. Bein, während die Hand nur zittert. Die Sprach- und Schriftstörungen haben weiter zugenommen. Pupillen gleich. Lichtreaktionen noch erhalten, aber träge.

15. III. 01. Plötzlich deprimierte ängstliche Stimmung, glaubt sich sehr krank, muß sterben, verweigert die Nahrung.

22. III. Andauernd ängstlich, unruhig, geht aus dem Bett, äußert Eifersuchtsideen gegen seine Frau.

2. V. 01. Andauernd in heftigster motorischer Unruhe, Sprache kaum noch verständlich; ängstlich, will aus dem Bett, droht dabei immer zu fallen. Dauerbad.

VIII. Oft sinnloses, unartikuliertes Schreien, große motorische Unruhe.

13. IX. Im Bade wird plötzlich eine Parese der r. Seite bemerkt. Tastlähmung r.

14. IX. Hat fortwährend rechtsseitige Zuckungen ohne Bewußtseinsverlust. Fortbestehende Tastlähmung.

18. IX. Noch immer hin und wieder rechtsseitige Zuckungen.

25. X. Häufige kurze paralytische Anfälle mit vorzugsweiser Beteiligung der r. Körperhälfte, an der sich zunehmende Kontrakturen entwickeln. Kolossale Abmagerung.

26. X. Tod unter den Erscheinungen zunehmender Benommenheit.

Sektion 5 Std. p. m.

Rückenmark ohne besonderen makroskopischen Befund.

Schädeldach blutreich, Diploë überall vorhanden. Aus dem Duralsack fließt reichlich seröse Flüssigkeit. Dura mit dem Schädeldache verwachsen, auf der Innenfläche glatt und glänzend. Pia stark verdickt, ödematös getrübt, läßt sich leicht in großen Zügen abziehen. Auch an der Basis erscheint die Pia verdickt. Die Atrophie der l. Windungen

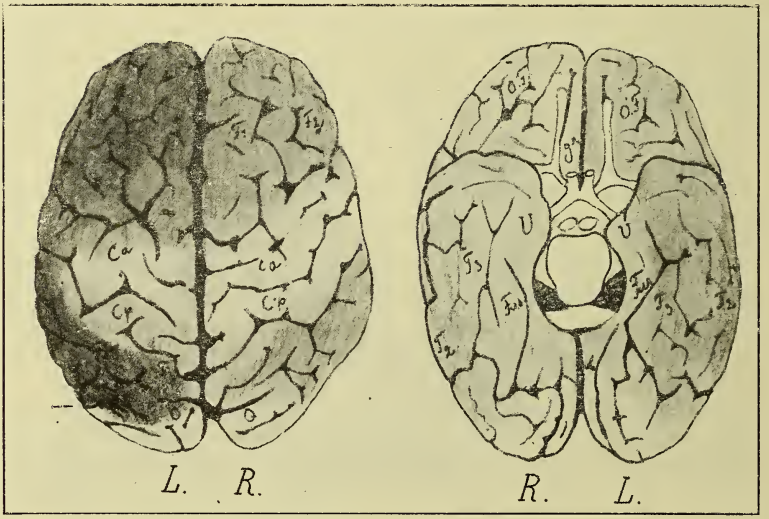

Fig. 9. Schematische Darstellung der Krankheitsausbreitung im Falle V.

ist sehr viel erheblicher als r.; besonders atrophisch erscheinen der l. Schläfelappen, hauptsächlich an seiner Spitze, der l. Scheitellappen und die Insel. Auch das l. Stirnhirn ist viel erheblicher atrophisch wie das r. Von den Zentralwindungen ist nur die hintere stärker atrophisch, die vordere weniger. Die Grenze des stärksten Schwundes ist sehr deutlich und tritt schon durch die mehr graue und rauhe Oberfläche der Windung scharf hervor. Sie umfaßt also den ganzen Scheitellappen, die hintere Zentralwindung, die Insel und die Spitze des Temporallappens l.

Die Ventrikel sind erheblich erweitert, das Ependym des 4. Ventrikels granuliert. Die Stammganglien erscheinen makroskopisch nicht atrophisch. Hirngefäße ohne Anzeichen von Arteriosklerose.

Herz ohne besonderen Befund. Keine Arteriosklerose an der Aorta. Ödem der Lungen. Milz, Leber und Nieren makroskopisch normal.

	Gesamthirngewicht 1265		
L. Hem.	370	R. Hem.	440
Kl. Hirn	160	Stammhirn	125

An der Beobachtung war das frühzeitige Auftreten einer literalen paraphasischen und paragraphischen Störung auffällig, wie wir sie sonst nicht ganz selten in den vorgeschrittenen Zuständen der Paralyse, meist wohl in weniger starkem Grade, bemerken. Besonders abweichend war dabei noch die Tatsache, daß wir den Kranken bemüht sehen, sich, wenn auch mit wenig Erfolg, durch Benützung von Hilfsmitteln über seine Schwäche wegzuhelfen. Die paralytische Demenz war also von vornherein nicht so hochgradig, daß sie nicht noch eine teilweise richtige Erkenntnis des Defektes möglich gemacht hätte. Später gesellten sich Symptome einer schwereren Schädigung der l. motorischen Region hinzu, die schon von Anfang an in leichteren Andeutungen vorhanden waren. Die Kennzeichen der paralytischen Demenz waren aber doch schon frühzeitig offenbar.

Ganz entsprechend der klinischen Eigenart des Falles zeigte sich eine ungewöhnlichere Anordnung der paralytischen Atrophie. Der Schwund hatte vorzugsweise die l. Hemisphäre betroffen, die um 70 g leichter wog als die r. und zu der gewöhnlichen, doch im allgemeinen l. etwas stärker ausgeprägten Krankheitsausbreitung trat noch ein umschriebener, besonders hochgradiger Schwund des l. Scheitellappens, der l. Insel, der l. hinteren Zentralwindung und der Spitze des l. Temporallappens hinzu.

Die mikroskopische Untersuchung ergab wieder im Bereich dieser stärksten Atrophie einen streckenweisen Ausfall ganzer Zellschichten, besonders der zweiten und dritten Meynert'schen Schicht (Taf. XIII, Fig. 3). In der l. Insel fehlten sogar nahezu alle Ganglienzellen und Markfasern (Taf. XIII, Fig. 4). An anderen Stellen war die ganze Rinde gleichmäßig verödet, es fanden sich nur noch nekrobiotische Zustände von Ganglienzellen, doch war ein schichtweiser Ausfall nicht nachzuweisen (Taf. XIII, Fig. 2). In der vorderen Zentralwindung l. waren frischere Veränderungen festzustellen.

VI.

R., Kaufmann, 43 Jahre alt. Sohn einer Tante geisteskrank, Mutter hysterisch. Soll früher wegen eines Geschlechtsleidens in ärztlicher Behandlung gewesen sein. Narbe an der glans penis.

Immer ein exzentrischer, erregter, rechthaberischer, egoistischer Mensch. Vor einem Jahre Ohnmachtsanfall im Kloset, seit dieser Zeit erregter, schwatzhafter.

Im Frühjahr 1901 zwei apoplektiforme Anfälle, jedesmal von r. Paresen begleitet, die sich in der Folge nur teilweise wieder zurück-

bildeten. Abnahme des Gedächtnisses, gewisse Krankheitseinsicht: „Mein Kopf geht zurück, ich kann nicht mehr schreiben, ich hab's noch im Kopf, aber ich bring's nicht mehr in die Feder.“ Seit einigen Wochen zunehmende Errregung, viele paraphasische Wendungen, fand Worte nicht, klebte beim Sprechen.

23. VI. 1901. Aufnahme in die Anstalt. Kleiner, schwächlicher Mann, zieht beim Gehen das r. Bein nach, gebraucht die r. Hand unsicherer als die linke. Deutliche Störungen des Tasterkennens r. R. grober Tremor in der Hand und im Fuß, sobald dieser nicht aufsteht. Grobe Kraft r. beträchtlich herabgesetzt. Schmerzempfindung an den Beinen beiderseits stark beeinträchtigt, an den Händen keine deutliche Sensibilitätsstörung.

Strabismus divergens (angeboren), Mundast des r. Facialis schwächer innerviert, Zunge weicht nach r. ab. Pupillen eng, von unregelmäßiger Form, ungleich weit. Konvergenzreaktion gering. Lichtreaktion fehlt. Hochgradige Gedächtnisschwäche, völlige zeitliche und örtliche Unorientiertheit. Konfabulation.

Erzählt, daß er hier aus Versehen in ein Hurenhaus geraten sei, daß man ihn beraubt habe, hält andere Kranke für Huren.

12. VII. Es wechseln in einer höchst auffälligen Weise Zeiten, in welchen Patient ruhig, verständig, lenksam, nicht ohne Krankheitsgefühl, wenn auch ohne Krankheitseinsicht ist, sich leidlich örtlich und zeitlich orientiert zeigt, die Umgebung und den Arzt kennt, über Mitpatienten ganz treffende Bemerkungen macht, mit Zeiten völliger Verwirrtheit und Unorientiertheit, in welchen er zu halluzinieren scheint, Angst äußert, in ein Bordell geraten zu sein glaubt, jammert, daß man ihn bestohlen habe, vergiften und umbringen wolle. In Zeiten der Erregung sind seine sprachlichen Defekte viel deutlicher ausgeprägt, die motorischen Ausfälle scheinen immer gleich.

8. VIII. Zunehmende paraphasische Erscheinungen, redet zuweilen völlig unverständlich, indem er nur ganz verbildete Worte nebeneinander setzt. Gewöhnliche Gebrauchsgegenstände kann er nach einigem Bemühen, nachdem er öfters falsche Bezeichnungen gebraucht, sich aber damit nicht zufrieden gegeben hat, richtig benennen.

12. IX. Vermag nicht mehr zu stehen, es entwickelt sich eine Kontraktur des r. Armes und r. Beines. Versteht anscheinend Aufforderungen nicht. Schaut sich mit einem Ausdrucke der Ratlosigkeit um, wenn man Aufforderungen an ihn richtet, macht aber vorgemachte Bewegungen nach. Hört Geräusche.

15. X. Schreit zuweilen sehr, wiederholt sinnlose Silbenzusammenstellungen. Scheint andauernd sprachliche Äußerungen nicht zu verstehen, zeigt auch keine Reaktion auf Geräusche mehr, spricht oft vor sich hin. Die rechten Extremitäten in starker Kontrakturstellung.

6. XII. Zeitweilige Zustände von Benommenheit ohne Zuckungen.

30. VI. Liegt bewegungslos im Bett. Rasch zunehmender Marasmus. Pupillen eng, ungleich, verzogen, völlig reaktionslos. Beide Nasolabialfalten verstrichen. R. Arm und r. Bein völlig kontrakt.

Schmerzempfindung an beiden Beinen und dem r. Arm aufgehoben. Links nicht eine Spur von Kontraktur. Patellarreflexe fehlen beiderseits.

10. VII. Starb, nachdem er seit gestern bewußtlos gewesen und einzelne Zuckungen auch der l. Extremitäten gezeigt hatte.

Sektion 6 Std. p. m.

Gesamthirngewicht 1270

L. Hem.	430	R. Hem.	515
Kl. Hirn	120	Stammhirn	130 (72/58)

Schädeldach mäßig verdickt, Dura fest mit dem Schädeldach verwachsen. Pia ist l. über der ganzen Hemisphäre, mit Ausnahme des Hinterhauptlappens sehr erheblich verdickt und getrübt. Besonders stark ist die Trübung und Verdickung im Bereich der Zentralwindungen und über der fossa Sylvii l., wo sich mehrere große cystöse Flüssigkeitsansammlungen finden. Entlang der fossa Sylvii erhebliche Rindenschälung.

R. ist die Pia im allgemeinen weniger getrübt, am stärksten noch am Stirnhirn. Nach Wegnahme der Pia zeigt sich l. ein hochgradiger Schwund des Stirnhirns, eine noch stärkere Atrophie der Zentralwindungen, der Insel, des Scheitellappens und der ersten Schläfenwindung, eine kaum merkliche der Hinterhauptswindungen, r. eine leichte Atrophie des Stirnhirns und eine sehr geringe der Zentralwindungen und des Scheitellappens, eine stärkere des Schläfelappens. Der l. Thalamus ist hochgradig atrophisch. Im Thalamus fanden sich Herde von Gliawucherung, auf das Pulvinar beschränkt. Das corpus geniculatum internum war besonders atrophisch. Die Pyramidenbahn war l. im Bereich der Brücke und medulla oblongata verschmälert. Das Rückenmark konnte nicht untersucht werden.

Von der gewöhnlichen Verlaufsform der Paralyse war dieser Fall abweichend durch das frühe Auftreten einer rechtsseitigen Parese mit Störung des Tasterkennens, verbunden mit paraphasischen Erscheinungen, und die schließliche langsame Entwicklung einer Rindentaubheit.

Hinsichtlich der Entwicklung der paralytischen Demenz war bemerkenswert, daß sich ziemlich lange eine Krankheitseinsicht erhielt und daß später in auffälliger Weise Tage weitgehender Einsicht und ziemlicher Orientiertheit mit Zuständen völliger Verwirrtheit, Einsichtslosigkeit, Sinnestäuschungen und Konfabulation abwechselten.

Die Bezirke der stärkeren Atrophie waren hier in verwickelterer Weise angeordnet. Die l. Hemisphäre war im allgemeinen viel atrophischer (85 g). Zentralwindungen, Insel, Scheitellappen und erste Schläfewindung bildeten l. das Ausbreitungsgebiet eines besonders schweren Schwundes, aber auch r. war der Schläfelappen hochgradiger atrophisch als der Rest der Hemisphäre.

Einen weiteren eigentümlichen Fall stellt der nachfolgende dar:

VII.

H., Kaufmann, 41 Jahre alt. Großmutter m. starb an Dementia senilis. Schwester des Vaters, Schwester, Cousine m. geisteskrank.

Luetische Infektion wird bestritten. Strebsam und unternehmend, gründete sich Patient in den Tropen ein bedeutendes Geschäft, kam aber durch verfehlte Spekulation und Mißernten schließlich in eine bedenkliche Lage. 6 Jahre vor seiner Aufnahme in die Anstalt (1889) entwickelte sich während dieser mißlichen Verhältnisse ein Zustand von Depression mit Beeinträchtigungs- und Verfolgungsideen. 1890 Reise nach Deutschland, erholte sich in Luftkurorten. Schon damals wurde wegen Differenz der Pupillen und Unsicherheiten der Sprache, Mangel an entschiedenem und bestimmtem Wollen und der Beeinträchtigungsideen eine Wahrscheinlichkeitsdiagnose auf Paralyse gestellt.

Im November 1890 trat Patient in England wieder in ein Geschäft ein, erwies sich anfangs als verwendbar, traf aber bald unklare Anordnungen und wurde sehr empfindlich gegen Richtigstellung.

Dezember 1890 heftiger Erregungszustand, in welchem er sich in telegraphischer Verbindung mit Gott glaubte, Tag und Nacht sprach, schrie und predigte. Er mußte in eine Irrenanstalt verbracht werden. Die hervortretendsten Krankheitserscheinungen waren massenhafte Gesichtsillusionen und -Halluzinationen und Gehörstäuschungen, sowie Größenideen (er sei Kaiser und sein Bruder König).

20. IX. 91. Nach der Anstalt des Dr. von Ehrenwall in Ahrweiler überführt. L. Pupille sehr eng, reagiert auf Lichteinfall schwach, r. erheblich weiter, lichtstarr. R. Parese der unteren Äste des facialis. Tremor der Zunge. Bei stärkeren mimischen Bewegungen lebhaftes Beben in der Gesichtsmuskulatur. Sprache zeigt nur bei schweren Worten leichte Artikulationsstörung. Gang straff, Patellarreflexe etwas gesteigert.

Unzugänglich, verlangt, sobald man Fragen an ihn richtet, zu wissen, im Auftrage welcher Macht man ihn aushorche, glaubt auf Befehl einer Weltmacht nach A. gebracht worden zu sein. Gelegentlich heftige Zornausbrüche. Er halluziniert sehr viel, gräbt im Garten Löcher in die Erde, angeblich, weil ihn aus der Erde Männer- und Frauenstimmen rufen. Über den Inhalt seiner Halluzinationen gibt er keine Auskunft: „Sie müssen selbst wissen, was hier im Hause vorgeht, wenn Sie der Chef des Hauses sind.“ Verlangt auf die Bürgermeisterei, die Polizei, da man ihn unrechtmäßigerweise gefangen halte.

30. X. Hört andauernd viele Stimmen, nennt sie sein Orakel, bringt dieselben mit London und Jericho in Beziehung, behauptet, die Londoner Stimmen seien ihm nachgereist.

12. XI. Spricht von einer Stimme, die sich Dr. jur. et med. nennt, die ihn auf seinen Spaziergängen auf unterirdischen, von der Anstalt ausgehenden Wegen verfolge, klagt, daß die Stimmen unanständiges Zeug zu ihm reden.

26. XI. Verkennt offenbar eine ganze Reihe von Personen, weil er immer wieder gegen dieselben ausfällig wird. Seinen Pfleger nennt er immer Ephraim.

27. XI. Macht viele ganz zusammenhanglose und unverständliche Äußerungen, z. B. das Haus Rothschild sei der Grundstein von Jericho oder von München oder von der Kreuzzeitung.

2. XII. Erklärt heute, er höre unten drei Stimmen, eine englische, welche noch von London herstamme, eine, welche sich Dr. jur. et med.

nenne und die Frau Dr. von E. sei und eine dritte. Die Stimmen seien sein Orakel, auch Grab von Jericho. England habe ihn freigegeben und er habe England freigegeben. Äußert Vergiftungsideen.

10. II. 92. Halluziniert andauernd sehr viel. Bricht heute plötzlich im Gespräch ab und redet nach unten, angeblich mit seiner Gabelsberger-stenographenverbindung.

29. II. 92. Führt andauernd viele halblaute Gespräche mit seinen unterirdischen Verbindungen.

XII. 94. Ist in den letzten Monaten langsam aber stetig zurückgegangen, wird unrein, neigt zum Schmieren, rutscht gerne auf dem Boden herum, wirft die Gegenstände in seinem Zimmer durcheinander und zum Fenster hinaus, besudelt sich beim Essen, zerreißt seine Kleider. Keine Zunahme der motorischen Sprachstörung.

9. II. 95. Paralytischer Anfall, gefolgt von einer Parese der r. Hand.

24. IX. 95. Mehrere paralytische Anfälle, darnach r. Seite leicht paretisch.

22. XI. 95. Starkes Zähneknirschen.

23. XI. 95. Aufnahme in die Frankfurter Anstalt.

Pupillen different, r. halb so weit als die l., beide lichtstarr. Zunge wird nur stoßweise vorgestreckt. Starke Sprachstörung. R. Arm paretisch; keine Kontrakturstellung der Hand und Finger. Beim Gehen wird das r. Bein nachgezogen. Patellarreflexe erheblich gesteigert, r. mehr als l. Sensibilitätsprüfung durch den Widerstand des Patienten unmöglich.

Vorgeschrittene Demenz, meist heiter, euphorisch, spricht unverständlich mit sich, wie wenn er Zwiegespräche führe, knirscht viel mit den Zähnen, hat die Gewohnheit, seinen Kopf stets mit einem Taschentuch zu bedecken und immer ein Tuch, eine Serviette, um seine Hand zu wickeln.

VII. 96. R. entwickeln sich am Arm und Bein Kontrakturen. Zunehmende Sprachstörung, völlig hilflos und unrein. Spricht noch immer viel mit sich.

20. IX. 97. Stirbt im status paralyticus.

Sektion 5 Std. p. m.

Rückenmarkshäute verdickt. Rückenmarksubstanz von derber Konsistenz ohne deutliche Verfärbung.

Schädeldach fleckweise durchscheinend, von mäßigem Blutgehalt. Dura nur wenig mit dem Schädeldach verwachsen. Pia diffus getrübt, weißlich grau, von sulziger Beschaffenheit, r. nur über dem Stirn- und Scheitelhirn stark verdickt, l. auch über den Zentralwindungen und der ersten und zweiten Temporalwindung. Die stärkste Atrophie weisen die Zentralwindungen l., das Scheitelhirn l. und die erste l. Temporalwindung auf. Am Stirnhirn beiderseits, über den Zentralwindungen und am Scheitelhirn l. tiefe Rindenschälung. Rinde in beiden Stirnlappen überall erheblich verschmälert, die Windungen atrophisch, die Furchen klaffend, l. ist auch die Rinde beider Zentralwindungen, des Scheitelhirns und der Schläfelappen sehr

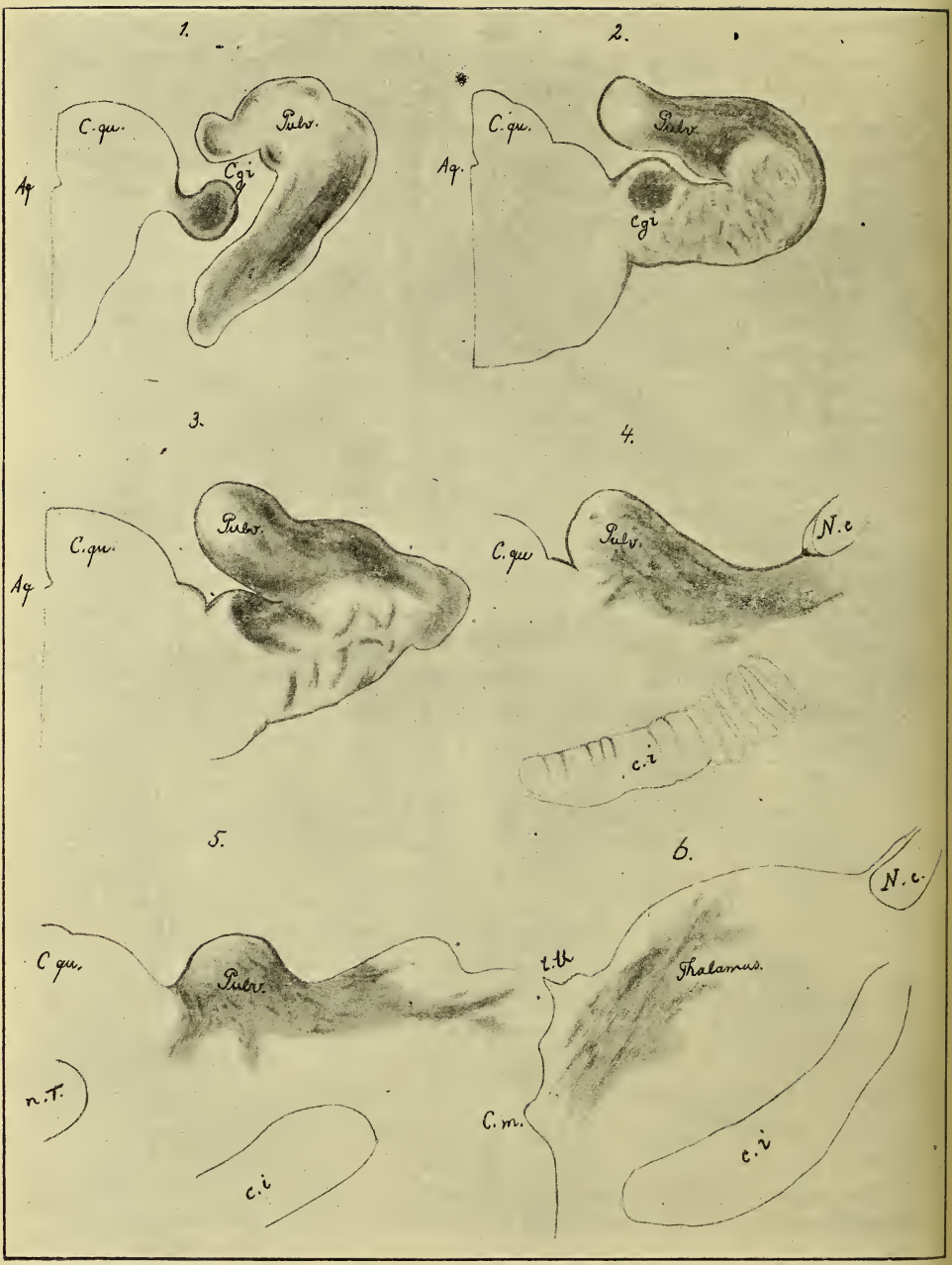

Fig. 10. Gliawucherung im Thalamus opticus des Falles VII. Halbschematisch nach Weigertschen Gliapräparaten gezeichnet.

stark geschwunden. Die erste Temporalwindung l. ist kammartig dünn, von auffällig grauer Farbe und ungewöhnlich derber Konsistenz, die entsprechende r. ist dreimal so breit.

Der Thalamus ist l. erheblich eingesunken, verschmälert, grau verfärbt. Die Ventrikel sind erheblich erweitert, das Ependym stark granuliert.

Herz mit starken Fettauflagerungen, Muskel schlaff. Rand der Mitralklappe mäßig verdickt. Innenfläche der Aorta mit runzligen Unebenheiten. Herzfleisch von normaler Farbe. Lunge, Milz und Niere ohne wesentliche Veränderung. Fettleber.

Gesamthirngewicht 1180

L. Hem. mit Pia	370	R. Hem. mit Pia	465
Kl. Hirn	140	Stammhirn	135

Die mikroskopische Untersuchung ergab dieselben Verhältnisse, wie sie auch in den vorigen Fällen vorlagen, an den Stellen der stärksten Degeneration. Besonders hochgradig war in diesem Falle die erste l. Temporalwindung atrophiert; sie war in ein völlig derbes, faseriges Gliagewebe verwandelt. Ganglienzellen fanden sich nur noch in den tieferen Rindenschichten. Die Veränderungen im Thalamus, die hier ganz besonders schwer waren, sind in Fig. X wiedergegeben, sie reichen in diesem Falle auch weiter als gewöhnlich nach vorn. Besonders stark ist die Gliavermehrung im corpus geniculatum internum, in welchem das Gewebe nahezu nur noch aus Glia besteht. Im Rückenmark fand sich wiederum eine starke Atrophie des rechten Pyramidenseitenstranges und linken Pyramidenvorderstranges, die Hinterstrangsveränderungen waren beiderseits gleich.

In diesem Fall, in welchem zu der gewöhnlichen Ausbreitung der paralytischen Erkrankung wieder ungewöhnlich lokalisierte Atrophien in verwickelter Anordnung hinzukamen, war besonders auffällig die eigenartige paralytische Demenz. 4 Jahre lang standen unter den klinischen Erscheinungen die Sinnestäuschungen so im Vordergrund, daß das Krankheitsbild Ähnlichkeiten mit den halluzinatorischen Demenzzuständen im Verlauf der Dementia präcox bot.

Die Diagnose der Paralyse wurde aber schon frühzeitig sichergestellt durch die gleichzeitig nachweisbaren paralytischen Lähmungserscheinungen.

Wir wollen nun die Betrachtung der Einzelfälle ungewöhnlicher Lokalisation der paralytischen Rindenerkrankung abschließen mit der Anführung eines Falles, der uns, wie es scheint, einen Grund für den eigenartigen Sitz der paralytischen Veränderungen erkennen läßt.

VIII.

J. R., Ingenieur, 59 Jahre alt. Nicht belastet, mit 28 Jahren Lues, bald darauf ein aplopektiformer Anfall mit l. Parese, die sich erst

nach einem halben Jahr völlig zurückbildete. Dann 23 Jahre gesund. Seit 6 Jahren körperlich hinfälliger, Gang unsicherer, soll einmal eine Zeitlang fast nichts gesehen und schlecht gehört haben. Seit drei Jahren Unsicherheiten in der Sprache. Seit einem Jahre Nachlaß der Geisteskräfte, konnte nicht mehr richtig rechnen, ließ Worte in den Briefen aus. Öfters Anfälle mit stärkerer Störung der Sprache. In letzter Zeit auffallender Stimmungswechsel, zuweilen heftige Aufregungszustände. Wollte sich die Pulsadern aufschneiden, aus dem Fenster stürzen, wurde gewalttätig gegen die Frau, von der er behauptet, daß sie mit einem in Rußland lebenden Vetter ein Verhältnis habe, er habe ihn hier gesehen.

27. X. 96. Aufnahme in die Anstalt. Ruhig, geordnet, gibt zu, daß er in letzter Zeit aufgeregt sei. Seine Eifersucht führt er auf „Imaginationen" zurück. Er halte es für ausgeschlossen, daß seine Frau Ehebruch treibe. „Daß ich geistig zurückgehe, bemerke ich, da ich seit 2 bis 3 Jahren die Buchstaben verloren habe. Auch das Rechnen ist bei mir sehr zurückgegangen, auch das Schreiben. Vergleichen Sie nur meine Briefe, die ich dieses Jahr geschrieben, und die ich vor 2—3 Jahren schrieb. Sie werden einen ungeheueren Unterschied sehen."

„$9 \times 8 = 72$, $7 \times 6 = 42$, $12 \times 13 = 153$, $123 - 15 =$ es geht schwer, alle diese Sachen gehen schwer."

„$72 : 8 =$ ich kann augenblicklich wenigstens nicht multiplizieren."

Zeitlich und örtlich orientiert. Hat offenbar Mühe, manche Sachbezeichnungen zu finden. „Der Umstand, daß Sie mich examinieren, macht mich etwas schüchtern."

Sprache etwas langsam, skandierend. Pupillen sehr eng, reagieren nicht auf Licht. Patellarreflexe fehlen. Keine Veränderung des Augenhintergrundes.

21. II. Bisher ruhig, äußerte keine Eifersuchtsideen, bot außer einer Intelligenzschwäche nichts Auffälliges.

Am Mittag ein Schwindelanfall, danach verwirrt, konnte nicht mehr verständlich sprechen.

„Ich wor dor eh, eh, foß eh dock, ich eh eh for auf Rücken Rücken oh, orl, e orl eh ot."

Sitzt im Bett und macht fortwährend Schreibbewegungen in der Luft und auf der Bettdecke, er läßt sich dabei nicht stören, nicht ablenken. Keine motorischen Lähmungserscheinungen, dagegen rechtsseitige Hemianopsie.

22. XI. Versteht keinerlei Aufforderungen, die man an ihn richtet, spricht in einzelnen unverständlichen Silben. Nimmt alles, was er habhaft werden kann, Gegenstände, die man ihm reicht, die Bettstücke und wirft sie von rechts nach links, ist fortwährend mit diesem Herumkramen beschäftigt und läßt sich nicht ablenken.

23. XI. Ganz unverändert. Hört Geräusche, versteht aber keine Aufforderung, gebraucht Gegenstände richtig, spricht in ganz unverständlichen Silben.

26. XI. Spricht einzelne Worte und Sätze, kann die meisten Gegenstände nicht bezeichnen, versteht die einfachsten Aufforderungen noch nicht.

1. II. 97. Im wesentlichen unverändert. Spricht einzelne Sätze, bezeichnet die gewöhnlichsten Gebrauchsgegenstände: Messer, Löffel, Teller, Brot, bleibt öfters stecken, findet ungewöhnlichere Bezeichnungen nicht, hat stereotype Entschuldigungen dafür, gibt auf Aufforderungen die Hand, greift an die Nase, versteht aber komplizierte Geheiße nicht. Andauernd rechtsseitige Hemianopsie.

17. VI. Sensorisch motorische Sprachausfälle ohne wesentliche Änderung. Zunehmend gedächtnisschwach, hinfällig und blöde.

10. I. 98. Stirbt in einem apoplektiformen Anfall. Die Sprachausfälle, die Hemianopsie bestanden andauernd weiter, in letzter Zeit war eine genauere Prüfung bei der vorgeschrittenen Verblödung nicht mehr möglich gewesen.

Todesursache: Hirnblutung aus einem Tumor.

Sektionsbefund: Pia über der Konvexität leicht getrübt, besonders über der l. Bei der Betrachtung des Gehirns fällt auf, daß im unteren l. Scheitelläppchen eine etwa talergroße Stelle leicht vorgewölbt ist. Die Stelle ist braunrot verfärbt und fühlt sich fluktuierend an. Beim Einschneiden gelangt man in eine hühnereigroße mit frischem Cruor und Gewebsfetzen gefüllte Höhle. Die Wandungen der Höhle und die in der Blutmasse gelegenen, abgesprengten Teile stellen ein derbes, bald mehr graues, bald mehr gelbliches, an Blutgefäßen reiches Geschwulstgewebe dar.

Im übrigen zeigt sich ein auffälliger Unterschied zwischen den Windungen r. und l. R. ist nur das Stirnhirn leicht atrophisch. L. findet sich eine allgemeine, viel schwerere Atrophie, die in der Nachbarschaft der Geschwulst entschieden am erheblichsten ist.

Chronische Nephritis, Atherom der Aorta.

Die mikroskopische Untersuchung stellte fest, daß es sich bei der Geschwulst um ein gefäßreiches Gliom handelte. Eine solche Gliomzelle ist (Tafel XI, Fig. 5) abgebildet. Sonst fanden sich paralytische Veränderungen im ganzen Gehirn, sie waren entschieden am stärksten in der Nachbarschaft der Geschwulst, im l. Scheitellappen, Hinterhauptslappen und Schläfelappen und hatten hier zu einer enormen Atrophie geführt. In der Nähe der rechten inneren Kapsel, im inneren Linsenkernglied, fand sich eine alte Narbe. Im Rückenmark war eine gleichstarke Erkrankung beider Hinter- und Seitenstränge nachzuweisen.

Es handelt sich hier also um das wohl seltene Zusammentreffen zweier durchaus verschiedener Krankheiten, eines Glioms und einer Paralyse und nicht, wie es wohl häufiger vorkommt, um ein Zusammentreffen zweier Krankheitszustände gleicher Ätiologie, eines Gumma und einer Paralyse. Das Gliom bildete nun gleichsam das Zentrum der schwersten paralytischen Erkrankung, die paralytischen Veränderungen waren in seiner Nachbarschaft zweifellos am stärksten und wurden nach der Peripherie ganz augenscheinlich geringer.

Man darf deswegen wohl annehmen, daß die Geschwulst einen bestimmenden Einfluß auf die Anordnung der paralytischen Degene-

ration ausgeübt hat, vielleicht dadurch, daß sie in der Umgebung andere Zirkulationsbedingungen geschaffen oder das Gewebe widerstandsunfähiger gemacht hat.

Daß es sich hier um wirkliche paralytische Veränderungen, nicht etwa um entzündliche Fernwirkung eines Tumors gehandelt hat, dürfte sicher sein. Das histologische Bild entsprach nach jeder Richtung dem der Paralyse; für die Paralyse sprachen namentlich auch die typisch paralytischen Rückenmarksveränderungen. Auch das klinische Bild läßt sich wohl durch einen Tumor mit Paralyse, schwer durch einen Tumor allein erklären. In der kleinen Narbe in der Nähe der inneren Kapsel r. dürfen wir wohl das Überbleibsel der alten luetischen Erweichung, die sich schon vor 30 Jahren abgespielt hatte, erblicken. —

Wenn wir nun nach Betrachtung der Einzelfälle nochmals die allgemeinen Ergebnisse herausgreifen, welche die Untersuchung der Paralysen mit ungewöhnlicher Lokalisation der Erkrankung geliefert hat, so verdient zunächst hervorgehoben zu werden, daß die histologischen Veränderungen auch in diesen Fällen nicht von der gewöhnlichen Paralyse abweichen. Es handelt sich auch hier ausschließlich und allein um eine echte paralytische Erkrankung, nicht um luetische, arteriosklerotische oder irgendwie andersartige Gewebsveränderungen oder um ein Hinzutreten solcher zu den paralytischen.

Wir fanden eine Wucherung der Gefäßendothelien, eine Gefäßvermehrung durch Sprossen und Gefäßneubildung in der alten Gefäßwand, eine Infiltration der Lymphscheiden mit Plasmazellen und Lymphocyten, massenhafte Stäbchenzellen, paralytische Verödung der Gefäße, schwere Erkrankungszustände, Zelltod, Zerfall und ausgedehnten Ausfall von Ganglienzellen, zellige und faserige Gliawucherung mit einer besonderen Neigung zur Verstärkung der gliösen Gefäßscheiden, alles wie bei der gewöhnlichen Paralyse. Wenn sich oftmals in den schwerst erkrankten Rindenstellen nur spärliche Plasmazellen fanden, so stimmt auch das nur mit den gewöhnlichen Fällen überein, wo ebenso in den Gebieten fortgeschrittenster Erkrankung die Plasmazellen abnehmen und degenerative Erscheinungen an den Gefäßen die Überhand über die proliferierenden und entzündlichen gewinnen.

Sicher ist es aber dann, daß bei dieser ungewöhnlichen Ausbreitung die Veränderungen in den Gebieten der stärksten Erkrankung in der Regel höhere Grade erreichen, als wir das bei der Paralyse gewöhnlich zu sehen pflegen. Schon makroskopisch er-

schienen die Windungen meist in einem umschriebenen Gebiete außerordentlich verschmälert, eingesunken, derb, etwas mehr grau durchscheinend, von zahlreichen Furchen, Einsenkungen, Grübchen an der Oberfläche durchzogen. Beim Schneiden zeigen sie oft eine besonders derbe, manchmal aber auch eine auffällig schwammig weiche Konsistenz. Auf der Schnittfläche fällt nicht selten die glasige Beschaffenheit der obersten Rindenschicht, die enorme Verschmälerung der ganzen Rinde auf. Oft zog sich ein breiter grauer Streifen mitten durch die Rinde. Die mikroskopische Untersuchung ließ ausgedehnte Rindengebiete auffinden, in welchen die Rinde auf ein Viertel ihrer ursprünglichen Breite verschmälert war und die neugebildete Gliaschicht der Oberfläche noch die Hälfte dieser Breite einnahm, vereinzelte Stellen, in welchen die Ganglienzellen und Markscheiden ganz fehlten oder nur noch einzeln in den letzten Stadien des Untergangs nachzuweisen waren, wo ein dichter Filz kaum mehr mit Zellen in Zusammenhang stehender Gliafasern das ganze Rindengewebe bildete.

Wir sahen auch in einem solchen Falle in den massenhaften, in Rinde und Mark aufgehäuften Marchi-Schollen einen Beweis für einen gleichzeitigen, ungemein umfangreichen Untergang des nervösen Gewebes.

Ein grundsätzlicher Unterschied zwischen typischer und atypischer Paralyse besteht aber auch in der Erreichung so schwerer Grade des Rindenschwundes, wie sie sicher vorzugsweise den Formen mit umschriebener Atrophie eigen ist, nicht. Denn da und dort kann man auch in Fällen gewöhnlicher Paralyse, die besonders vorgeschrittene Grade erreicht haben, im Stirnhirn ebenso weitgehende Ausfälle mit nahezu völliger Verödung der Rinde oder schichtenweisen Ausfall der Zellen finden. Wahrscheinlich kommt es, wie Lissauer ausgeführt hat, bei den atypischen Formen nur deswegen häufiger zu weitergehenden Atrophien, weil die auf einen kleineren Bezirk beschränkte Erkrankung nicht so früh das Leben gefährdet, wie die von vornherein ausgebreitete Schädigung.

Auch hinsichtlich der Lokalisation der Veränderungen ist kein durchgreifender Unterschied gegenüber den gewöhnlichen Formen vorhanden. Sie verhalten sich in dieser Beziehung nicht wie verschiedene Krankheitsarten, sondern wie durch alle Übergänge verbundene Varietäten. Die Meinung Schaffer's, daß die typische Paralyse die Flechsig'schen Assoziationszentren, die atypische die sensorischen Felder befalle, daß sie also in gewisser Beziehung Gegensätze darstellen, ist nur in sehr beschränktem Maße richtig.

Eine größere Anzahl von Beobachtungen hat uns bewiesen, daß die herdförmige Erkrankung oft nur in die gewöhnliche Lokalisation der paralytischen Erkrankung eingefügt ist, und es gibt zahlreiche Fälle, von im übrigen ganz typischem Verlauf, bei welchen die Erkrankung nur da oder dort noch an irgend einer Stelle außerhalb des Stirnhirns eine umschriebene, stärkere Atrophie herbeigeführt hat.

Ebenso haben wir Fälle beschrieben, bei welchen sich ganz offenbar zu einer, zuerst auf ein umschriebenes Windungsgebiet der hinteren Mantelhälfte beschränkten Erkrankung im weiteren Verlauf der Krankheit die typische Lokalisation entwickelt hatte. Ja, dies scheint sogar eine Regel darzustellen, wenn nicht die Krankheit vorher durch tödliche Zwischenfälle unterbrochen wird.

Nachdem so sicher ist, daß die Paralyse mit gewöhnlicher Lokalisation und die atypischen Fälle keine wesentlich verschiedenen Krankheitszustände sind, muß sich die Frage aufwerfen, ob nicht die Abweichung zwischen beiden vielleicht nur darin besteht, daß in dem einen Falle die Krankheit in der hinteren Mantelhälfte beginnt und nach vorn fortschreitet, in dem andern aber im Stirnhirn einsetzt, um erst später die motorischen und sensorischen Felder zu befallen. Eine Paralyse mit dem gewöhnlichen Verlauf, die durch keine Zufälle gehindert wird, die höchsten, dem paralytischen Degenerationsprozeß möglichen Grade zu entwickeln, weist schließlich vielleicht dieselben motorischen und sensorischen Ausfälle auf wie die atypischen Formen, nur daß uns hier die noch weniger allgemeine Verblödung eine genauere Zergliederung der Symptome ermöglicht, während dort die schwere Demenz, die schließliche völlige Sprachunfähigkeit ein Hindernis wird, das Krankheitsbild in seine Einzelglieder zu zerlegen.

So einfach liegen aber die Verhältnisse sicher nicht. Lissauer hat wohl ganz mit Recht als eine der wesentlichsten Eigentümlichkeiten vieler Fälle atypischer Lokalisation bezeichnet, daß sie mehr in Schüben fortschreiten, die sich meist an Anfälle anschließen.

Trotz vieler darauf verwendeter Mühe und reichlicher Auswahl geeignet scheinender Fälle hat es mir nicht gelingen wollen, bei der gewöhnlichen Paralyse, selbst wenn der Tod nach einem besonders raschen Verlauf oder nach sehr häufiger Wiederkehr epileptiformer Anfälle (ohne Herdsymptome) eingetreten war, einen auch nur einigermaßen so umfangreichen Markfaserzerfall nachzuweisen, wie er sich bei den Paralysen mit Herdsymptomen leicht

feststellen ließ und schon früher, besonders durch Starlinger, beschrieben worden ist.

Man muß es danach wohl als eine Eigenart dieser Paralysen mit in der hinteren Mantelhälfte eingenisteter Erkrankung bezeichnen, daß hier leichter ein gleichzeitig massenhafter Untergang des nervösen Gewebes eintritt.

Diese histologische Beobachtung wird durch die klinische ergänzt, daß die mit den Anfällen einsetzenden Lähmungserscheinungen sich in der Folge zum großen Teile wieder zurückbilden und daß darauf oft, namentlich in den Anfangsstadien der Erkrankung, längere Zeit Erscheinungen, welche einen Fortschritt des Leidens verraten, ausbleiben, bis, zuweilen erst nach Jahren, ein neuer Anfall ein neues Vorwärtsschreiten der Erkrankung bringt. So folgt auf einen plötzlichen Krankheitsschub ein zeitweiser Stillstand, während die gewöhnliche Paralyse zu einem langsameren, stetigeren Fortschreiten neigt.

Noch weitere Unterschiede sind beachtenswert. Hat bei der atypischen Paralyse der erste Anfall eine sensorisch-motorische Aphasie oder eine Hemianopsie oder eine Hemiparese gebracht, so bringt in der weitaus überwiegenden Mehrzahl der Fälle auch der zweite und dritte Schub die gleichen Ausfälle, meist nur in stärkerem Grade. Hat sich also die Krankheit einmal in irgend einem beschränkten Gebiete der hinteren Mantelhälfte eingenistet, so besteht weniger eine Neigung zu flächenhafter Ausbreitung und zum Überspringen auf andere Windungsgruppen als zu einem immer tieferen Einfressen in die einmal befallene Stelle.

Während weiter die gewöhnliche Paralyse eine unverkennbare Neigung zeigt, beide Hemisphären in gleichmäßiger Weise zur Atrophie zu bringen, finden wir bei der atypischen Paralyse nur als Ausnahme einen beiderseitig gleichmäßig angeordneten Rindenschwund. In der Regel ist die stärkste Erkrankung nur auf eine Windungsgruppe der e i n e n Seite beschränkt.

Warum aber nun die gewöhnliche Stirnhirnparalyse — sit venia verbo — langsam und gleichmäßig, die Paralyse der motorischen und sensorischen Felder sprunghaft und in Schüben weiterzuschreiten pflegt, warum die letztere sich in einem einmal befallenen Gebiete hartnäckig festsetzt und mehr zu einseitiger Erkrankung neigt, entzieht sich noch aller Erklärung. Es ist schwer zu denken, daß dies in verschiedenen anatomischen Anordnungen und Bauverhältnissen der vorderen und hinteren Mantelhälfte begründet sein sollte.

Eines aber beweisen uns die histologischen Befunde bei diesen atypischen Paralyseformen. Während man früher die paralytischen Anfälle vielfach mit Druckschwankungen in der Ventrikelflüssigkeit, mit der Reizwirkung meningitischer Schwarten, cystöser Flüssigkeitsansammlungen zwischen den Pialblättern oder auch mit Störungen in der Blutversorgung in Zusammenhang bringen wollte, ist nunmehr für einen Teil derselben durch den Nachweis eines gleichzeitigen massenhaften Zerfalls der Markfasern in Marchi-Schollen festgestellt, daß sie mit einem plötzlichen, umfangreichen Untergang von nervösem Gewebe einhergehen und also nichts anderes als einen besonders stürmischen Krankheitsschub darstellen (Lissauer, Wernicke). Auch bei einer Häufung einfacher epileptiformer Anfälle zeigt die mikroskopische Untersuchung wenn auch keinen umfangreichen Markfaserzerfall, so doch eine Häufung akuter Nervenzellenveränderungen, stärkere Proliferationsvorgänge an der Gefäßintima und beschleunigte Wucherungsvorgänge an den Gliazellen.

Die histologische Forschung erklärt so auch die klinische Erfahrung, daß jeder Anfall eine Zunahme der Demenz bedeutet (Wernicke). Die Erkenntnis, daß der paralytische Anfall einem Anschwellen des Krankheitsprozesses gleichkommt, wirft aber wohl auch ein Licht auf die Bedeutung anderer anfallsartiger Zustände, die wir bei anderen Psychosen beobachten.

Sprechen nun unsere histologischen Befunde bei den Paralyseformen mit ungewöhnlicher Krankheitsanordnung für eine systematische Natur des paralytischen Erkrankungsvorgangs? Ich glaube nicht mehr und nicht weniger als die Untersuchungsergebnisse an den gewöhnlichen Paralyseformen.

Unsere Kenntnisse von den „Systemen“ des Hirnmantels sind ja noch viel dürftiger als unser auch noch keineswegs zu einem erschöpfenden Abschluß gelangtes Wissen von den Systemen des Rückenmarks. Wie eine Systemerkrankung der Hirnrinde aussehen würde, läßt sich überhaupt noch schwer vorstellen. Es handelt sich ja hier sicher nicht um in sich abgeschlossene Bahnen wie im Rückenmark, sondern um Anordnungen, die nach allen Seiten hin Verbindungen und Verknüpfungen haben. Wir kennen diese noch zu wenig, um auch nur ungefähr abschätzen zu können, wie weitgehende sekundäre Degenerationen ein primärer Untergang einzelner Gruppen und Schichten von Zellen und Fasern der Hirnrinde zur Folge haben müßte.

Durch die Untersuchungen Flechsig's und seiner Schüler sind uns eine Menge Beobachtungen mitgeteilt worden, in welchen auf

Grund der verschiedenzeitigen Markreife eine große Zahl verschiedenartig sich verhaltender Fasersysteme und Rindenterritorien in den Hemisphären unterschieden wird; doch fehlt zu diesen Untersuchungen noch der ganz wesentliche Nachweis, daß eine gleichzeitige oder zu verschiedenen Zeiten erfolgende Markentwicklung immer eine anatomisch-physiologische Zusammengehörigkeit oder Nichtzusammengehörigkeit bedeutet.

Wohl sicherlich dürften weiter die einzelnen Zellschichten der Hirnrinde in einem gewissen Sinne Systeme darstellen. Wir wissen dies z. B. bestimmt von der Schicht der Beetz'schen Riesenpyramiden, und für andere Schichten, z. B. der zweiten Meynert'schen Schicht mit ihrem außerordentlich gleichmäßigen Bau muß es als durchaus wahrscheinlich gelten, daß ihr eine gleiche physiologische Bedeutung zukommt, wenn wir auch heute noch nicht das geringste darüber angeben können.

Andere anatomisch-physiologische Systeme des Hirnmantels kennen wir wenigstens in ihren groben Umrissen aus der Lokalisationslehre. Man darf wohl hoffen, daß die neuerdings von Brodmann mit dem größten Eifer aufgenommenen Untersuchungen der Zellarchitektonik der Hirnrinde bald dazu führen wird, unsere Kenntnisse hier weiter auszubauen.

Lissauer hat nun aus dem vorzugsweisen Ausfall einzelner Rindenschichten in den Gebieten der schwersten Erkrankung bei seinen atypischen Paralysefällen auf eine systematische Natur der paralytischen Erkrankung geschlossen. Auch wir haben seine Befunde insofern bestätigen können, als wir in einzelnen Windungsgebieten eine besondere Schädigung einzelner Zellschichten beobachten konnten.

An anderen Stellen aber haben wir gefunden, daß nicht ein streifenförmiger Ausfall gewisser Schichten, sondern die Verödung der ganzen Rinde das Endergebnis der paralytischen Erkrankung darstellt.

Lissauer würde nun trotz dieser Beobachtung zweifellos recht haben, wenn der paralytische Erkrankungsprozeß, was nicht unmöglich erscheint, direkt nur einzelne Schichten der Hirnrinde zum Untergang brächte, während die übrige Rinde erst sekundär und später infolge ihrer Abhängigkeit von diesen Schichten atrophieren würde. Bis heute wissen wir aber noch gar nichts Bestimmtes über solche Abhängigkeitsverhältnisse einzelner Rindenschichten von anderen, und bis wir darüber Aufklärung erhalten, scheint mir der Umstand, daß sich echt paralytische Veränderungen über alle Rinden-

schichten verbreitet finden, mehr für die Deutung zu sprechen, daß die paralytische Erkrankung direkt an allen einsetzt und keine zu schonen pflegt.

Noch weniger können zusammenliegende Ausfälle im Mark, der Tuczek'sche Streifen, Degenerationen im tieferen Mark, im sagittalen Marklager als systematische Degenerationen angesehen werden. Sie sind, wie das ja auch Lissauer schon betont hat, sekundär bedingt und veranlaßt durch den Ausfall der nebeneinanderliegenden, zu benachbarten, der paralytischen Zerstörung verfallenen Rindenzellen gehörigen Markscheiden.

Noch weniger dürften die Ergebnisse der histologischen Untersuchung atypischer Paralysefälle in Bezug auf die uns durch die Lokalisationslehre bekannt gewordenen Systeme des Hirnmantels für eine systematische Degeneration sprechen. Denn wir fanden nach dieser Richtung die manchmal sehr scharf ausgesprochenen Grenzen weitgehender Atrophie keineswegs zusammenfallen mit den Grenzen der physiologischen Zentren. Sie griffen z. B. bei vorzugsweiser Beteiligung der motorischen Region weit über die Grenzen der Beetz'schen Pyramiden hinaus oder es schien auch nur ein Teil der motorischen Sphäre neben Teilen sensorischer Felder betroffen. Und schließlich handelte es sich ja auch in keinem Falle um eine ganz isolierte Erkrankung umschriebener Rindenfelder, sondern stets fanden sich auch diffusere Veränderungen über den ganzen Mantel verbreitet, in alten Fällen oft in recht erheblichen Graden.

So kann also wohl von einer streng systematischen Anordnung der Erkrankung auch bei den atypischen Paralyseformen nicht die Rede sein.

Die Untersuchung der Paralysen mit Herderkrankung lehrt uns demnach:

Daß die paralytische Erkrankung in umschriebener Ausdehnung in der hinteren Mantelhälfte schwere Zerstörungen veranlassen kann, so daß Herderscheinungen das klinische Krankheitsbild beherrschen, ehe deutliche Erscheinungen einer psychischen Allgemeinerkrankung bemerkbar werden. Solche Fälle neigen zu einem durch lange Krankheitsnachlässe unterbrochenen Fortschreiten in Schüben, welche meist durch von gleichen Ausfällen gefolgte Anfälle eingeleitet werden.

Von vornherein aber dürften sich auch hier schon leichtere Veränderungen über den größten Teil des Hirnmantels ausgebreitet finden und im weiteren Verlaufe entwickelt sich dann meist zu der herdförmigen Erkrankung die gewöhnlich lokalisierte paralytische Erkrankung hinzu. In anderen Fällen kann sich nach einem anfänglichen Verlaufe des gewöhnlichen Typus und zu der gewöhnlichen Anordnung ein herdförmiger, stärkerer Schwund in der hinteren Mantelhälfte hinzugesellen. So finden sich zahlreiche Übergänge zwischen der gewöhnlichen Paralyse und der Paralyse mit Herderscheinungen.

Die Fälle von Paralyse mit Herdsymptomen zeigen, daß die paralytische Erkrankung zu einem plötzlichen massenhaften Untergang von nervösem Gewebe führen kann. Ein solch umfangreicher Zerfall wird oft durch Anfälle eingeleitet, in welchen wir demnach den Ausdruck eines besonders stürmischen Krankheitsfortschrittes sehen müssen.

Die atypische Paralyse liefert den unzweideutigen Beweis, daß bei der paralytischen Erkrankung absteigende Degenerationen in den tieferen Fasersystemen des Markes, im Thalamus und der Pyramidenbahn vorkommen.

Es ist schon mehrfach darauf hingewiesen worden, daß man in der Hirnrinde von Paralytikern öfters in Gegenden, welche eine verhältnismäßig geringe Erkrankung zeigen, umgrenzten Stellen besonders schwerer Veränderung begegnet. Auch im Mark stößt man öfters mitten in wenig beteiligten Gebieten auf umschriebene Herdchen hochgradiger paralytischer Erkrankung.

Siemerling hat mittels der Markscheidenfärbung in paralytischen Gehirnen größere Flecken eines völligen Markausfalles im Hemisphärenmark nachgewiesen. Wir finden solche Bilder bei Cramer wiedergegeben. Mir selbst sind leider solche Stellen, welche man wohl nur bei der Durchmusterung ganzer Gehirne in Serienschnitten öfter zu treffen erwarten kann, nie begegnet, weswegen ich über ihren feineren histologischen Bau nichts anzugeben vermag.

Die Beteiligung des übrigen zentralen Nervensystems.

Daß das Kleinhirn an der paralytischen Erkrankung teilnimmt, hat schon A. Meyer nachgewiesen. Er fand in den meisten Fällen einen deutlichen Markfaserschwund. Weigert hat dann eine Vermehrung der Bergmann'schen Fasern, Bildung einer Gliaoberflächenschicht, Verdichtung der korbartigen Faseranordnungen um

Fig. 11. Leichte fleckweise Vermehrung der Bergmannschen Fasern in der Rinde des paralytischen Kleinhirns. Photographie. Zeifs DD. Weigertsches Gliapräparat.

die Purkinje'schen Zellen, Auftreten reichlicher Gliafasern in der Körnerschicht des paralytischen Kleinhirns beschrieben.

Weigert's Befunde sind durch Raecke an einem größeren Material bestätigt worden. Er kommt zu dem Ergebnis, daß bei der Paralyse in erster Linie die Molekularschicht des Kleinhirns erkranke, dann mehr fleckweise die Körnerzone und zuletzt und am wenigsten das Marklager. Da die Purkinje'schen Zellen, wenn auch geschädigt, meist noch vorhanden seien, sei die Gliawucherung in der Molekularschicht wohl auf den Ausfall von Protoplasmafortsätzen der Purkinje'schen Zellen zurückzuführen.

Durch den Vergleich sehr zahlreicher Fälle bin ich zu dem Ergebnis gekommen, daß die Beteiligung des Kleinhirns an der paralytischen Erkrankung bei verschiedenen Fällen eine sehr verschieden starke ist, selbst wenn man nur die in den äußersten Endstadien einer langen Krankheit Verstorbenen in Vergleich zieht. In einzelnen Fällen sieht man eine Gliavermehrung, die sich nur in einer fleckweisen leichten Verdichtung der Bergmann'schen Fasern

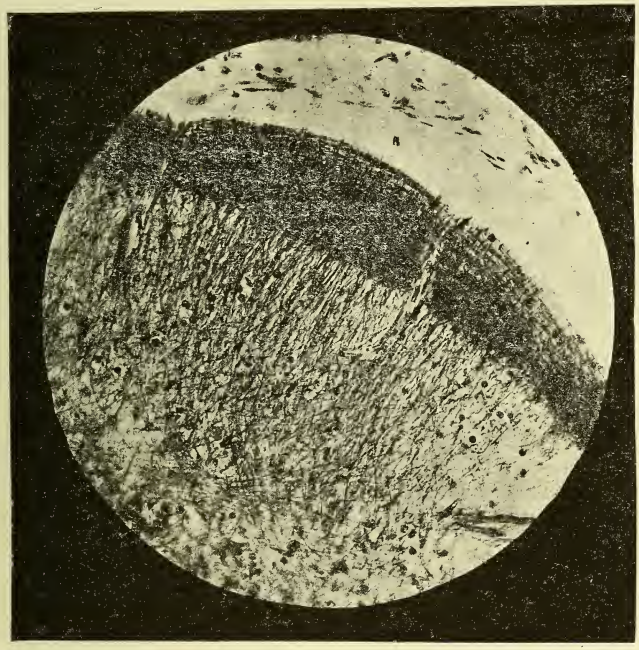

Fig. 12. Hochgradige Wucherung der Glia in der Kleinhirnrinde. Bildung einer mächtigen Oberflächenschicht. Photographie. Zeifs. Homogen. Immers. 1,30. Weigertsches Gliapräparat.

kund gibt (Fig. 11), in anderen findet man die ganze Molekularschicht durch derbes Gliagewebe ersetzt und eine mächtige Oberflächenschicht gebildet (Fig. 12).

Die Purkinje'schen Zellen können wenig verändert, aber auch aufs schwerste erkrankt, verkalkt und ausgefallen, die Körnerschicht kann nur gelichtet oder in großen Bezirken in ein dichtes Gliageflecht umgewandelt sein. Dann ist in der Regel auch das Mark enorm geschwunden und an Stelle der ausgefallenen Fasern findet sich ein Gliafilz, von zahlreichen Spinnenzellen durchsetzt.

Die Pia über dem Kleinhirn kann stark verdickt sein, wenn

auch nicht so hochgradig wie über dem Großhirn und man findet in ihr dieselben Infiltrationszellen wie in der Pia über den Großhirnhemisphären. Die Gefäßscheiden des Kleinhirns sind öfters mit Plasmazellen und Lymphocyten infiltriert, manchmal in nicht geringerem Grade als im Großhirn.

Das Kleinhirn erkrankt also bei der Paralyse wie das Großhirn, meist aber in schwächerem Grade.

Nur ganz selten dürfte es vorkommen, daß das Kleinhirn in stärkerem Maße beteiligt zu sein scheint als das Großhirn. Ich kenne nur drei Fälle. Dabei können sich Kleinhirnerscheinungen bemerkbar machen, ehe, wie das wohl gewöhnlich der Fall ist, die allgemeinen Lähmungserscheinungen so vorgeschritten sind, daß die Ausfälle von seiten des Kleinhirns verdeckt werden.

IX.

H., 34 Jahre alt. Beamtenfrau. Seit 15 Jahren verheiratet, früher stets gesund, ein gesundes Kind, über Lues nichts bekannt. Vor 4 Jahren Ohnmachtsanfall, verlor dabei vorübergehend die Sprache und hatte Zuckungen in der rechten Hand. Seitdem Klagen über Kopfweh. Vor einem Jahr neuer, schwerer Anfall mit allgemeinen Konvulsionen und 5 Tage dauerndem Bewußtseinsverlust, von da ab geistiger Zerfall, wird stumpf, interesselos, zeitweise gesteigertes Selbstgefühl. Einigemal soll sie über Doppelsehen geklagt haben. Seit einem halben Jahre fiel auf, daß sie wie eine Betrunkene ging, seit 5 Monaten kann sie nicht mehr stehen und gehen, „da sie das Gleichgewicht nicht mehr hat."

Bei der Aufnahme schwere Sprachstörung, Mitbewegungen der Gesichtsmuskulatur beim Sprechen, Lichtreaktion der Pupillen erhalten, Patellarreflexe mäßig gesteigert, Sensibilitätsstörung nicht nachweisbar.

Kann nicht auf den Füßen stehen, sondern gerät ins Schwanken, wie eine Betrunkene, wenn man sie aufstellt. In liegender Stellung kann sie die Beine bewegen, die grobe Kraft ist erheblich herabgesetzt, die Bewegungen schießen über das Ziel hinaus. Die Armbewegungen sind beiderseits außerordentlich zitternd, das Zittern verstärkt sich bei Bewegungen. Auch hier ist die Maßlosigkeit der Bewegungen auffällig.

Doppelsehen besteht nicht. Augenhintergrund ohne Veränderung.

Im übrigen bald euphorisch, bald reizbar wie ein unartiges Kind, wenn etwas mit ihr gemacht werden soll, zerreißt, wirft das Essen auf den Boden. Hochgradige Gedächtnis- und Urteilsschwäche. Nach 5 Monaten exitus, nachdem sich eine typisch paralytische Verblödung entwickelt hatte.

Neben einer hochgradigen Atrophie der Großhirnhemisphären fand sich eine außerordentliche Verkleinerung des Kleinhirns (Gewicht 90 g). Die einzelnen Windungen traten als schmale, derb anzufühlende Wülstchen hervor, die durch breite Furchen getrennt waren. Die Konsistenz des Kleinhirns zeigte sich beim Durchschneiden sehr vermehrt.

Die in diesem Falle wohl als cerebellare Ataxie zu deutenden Bewegungsstörungen hatten im Anfange der Krankheit die Frage nahegelegt, ob es sich nicht um einen Tumor des Kleinhirns handeln könnte, bis die typische paralytische Verblödung die Diagnose unzweifelhaft machte.

Die weitgehendste Atrophie des Kleinhirns habe ich aber in einem Falle von jugendlicher Paralyse gesehen. Hier traten allerdings im Leben irgendwelche Erscheinungen, die auf eine besondere Beteiligung des Kleinhirns hinweisen konnten, nicht hervor. Es

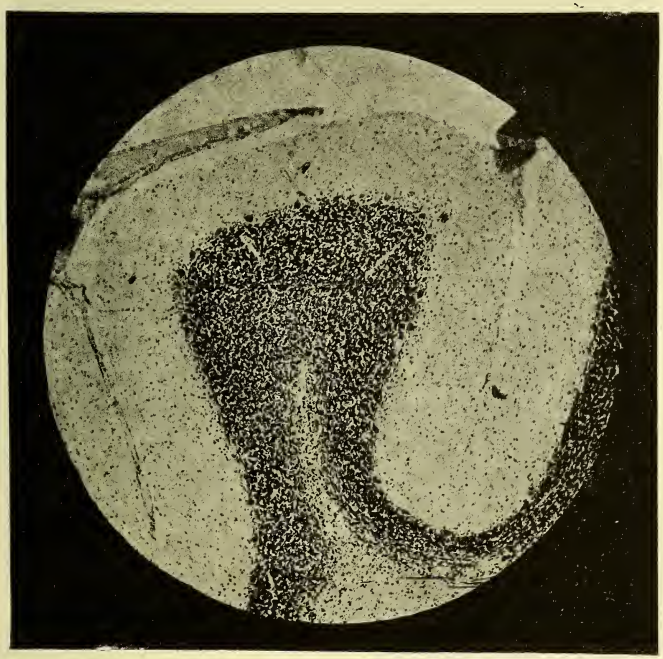

Fig. 13. Übersichtsbild über ein normales Kleinhirnläppchen. Photographie. Zeifs AA. Färbung nach Nissl. Man sieht die zellarme Kleinhirnrinde, die einzeln liegenden, grofsen Purkinjeschen Zellen und die dichte Körnerschicht.

war klinisch die demente Form, wie sie bei der jugendlichen Paralyse am gewöhnlichsten ist. Zuerst bestanden Symptome einer Seiten-, später auch einer Hinterstrangerkrankung des Rückenmarks, beiderseits ziemlich gleichmäßig ausgebildet. Epileptiforme Anfälle ohne nachfolgende Ausfallserscheinungen waren öfters beobachtet worden. Bei der Sektion fand sich die typische Ausbreitung der paralytischen Erkrankung an den Hemisphären mit sehr erheblicher Atrophie. Außerdem zeigte das Ammonshorn einen hochgradigen Schwund und eine knorpelharte Beschaffenheit. Besonders aber fiel die Atrophie

des Kleinhirns in die Augen. Es wog nur 80 g, während das Gewicht des Hirnstammes 95, des Gesamthirnes 950 g betrug. In seiner Konfiguration war es wohl erhalten, die einzelnen Windungen erschienen auffallend schmal, von grauer Farbe, es fühlte sich ungemein derb an und knirschte beim Durchschneiden. Auf dem Querschnitt erschien die Rinde grau, glasig.

Die mikroskopische Untersuchung zeigte die ganze Kleinhirnrinde in einen dichten, derben Gliafaserfilz verwandelt. Es hatte sich

Fig. 14. Übersichtsbild über ein paralytisch atrophisches Kleinhirnläppchen. Photographie. Zeifs AA. Färbung nach Nissl. Man sieht die stark verdickte, infiltrierte Pia, die verschmälerte, mit Gliakernen durchsetzte Rinde und einen enormen Schwund der Körnerschicht. Die Purkinjeschen Zellen fehlen völlig, an ihrer Stelle liegt eine ganze Schichte grofser Gliazellen, welche Bergmannsche Fasern bilden.

eine mächtige Oberflächenschicht gebildet, aus der dichte Bürsten von Gliafasern weit in die verdickte und infiltrierte Pia hineinragten (Fig. 3). An einzelnen Stellen zogen in der ganzen Rindenbreite zwischen den dicht gestellten, senkrechten Bergmann'schen Fasern der Oberfläche parallele, neugebildete Horizontalfasern. Die Purkinje'schen Zellen waren auf große Strecken hin völlig verschwunden. Ihre Stelle nahm eine breite Zellreihe ein, die sich aus großen, neugebildeten Gliazellen, Mutterzellen der neugebildeten Bergmann-schen Fasern, gebildet erwies (Fig. 14). Die Körnerschicht war

außerordentlich gelichtet, am meisten in ihrem äußeren Teile; an ihrer Stelle lag ein dichtes, feinfaseriges Gliageflecht. Die Markfasern waren in hohem Grade geschwunden, die Markleisten verschmälert, die Glia darin so vermehrt, daß die Grundfarbe auch an wohlgelungenen Wolters'schen Präparaten nur eine ganz lichtblaue blieb.

Im Vergleich zu dem sonst am stärksten veränderten Teil der Großhirnhemisphäre, dem Pol des Stirnhirns, mußten in diesem Fall die Veränderungen im Kleinhirn (und im Ammonshorn) als die schwersten bezeichnet werden.

Weniger geklärt ist die Beteiligung der Stammganglien an der paralytischen Erkrankung.

Der Streifenhügel erkrankt nach meinen Erfahrungen ebenso wie die Hirnrinde, doch soweit ich sehe, meist in geringerer Stärke. Man findet im Streifenhügel Infiltration der Lymphräume mit Plasmazellen und Lymphocyten, Gliawucherungen mit der Neigung, die Gefäßscheiden zu verstärken und degenerative Vorgänge an den Ganglienzellen.

Auf Veränderungen in den Sehhügeln die Aufmerksamkeit gerichtet zu haben, ist vornehmlich das Verdienst Lissauer's. Er fand in manchen Hirnen Paralytischer den Sehhügel, besonders das Pulvinar deutlich eingesunken. Nach Härtung in Chromsalzen zeigten sich dann gewisse Stellen auffällig heller gefärbt, von mehr weicher, schwammiger Beschaffenheit als die Umgebung, ein Verhalten, wie es auch den degenerierten Partien des Rückenmarks eigen ist. Mikroskopisch fand sich in diesen Herden ein balkiges, wie zersprengt aussehendes Gewebe, in den markreichen Regionen zahlreiche Körnchenzellen, die Ganglienzellen fehlten oder traten nicht mehr deutlich hervor, die noch vorhandenen Markfaserbündel waren nur blaß gefärbt; im Zwischengewebe zeigte sich der Kernreichtum vermehrt. Immer waren die hintersten Teile des Thalamus am stärksten ergriffen, und zeigte sich auch der frontale Abschnitt beteiligt, so war doch die Erkrankung im hinteren Teile deutlicher ausgeprägt. Bald war mehr der den Vierhügeln zugekehrte Zipfel, bald mehr der der inneren Kapsel anliegende Teil des Pulvinar stärker erkrankt, manchmal lag mitten in ihm ein ziemlich scharf begrenzter Degenerationsfleck. Von den corpora geniculata war das internum bald ergriffen, bald gesund, das externum hat Lissauer stets gesund gefunden.

Die Gehirne, bei welchen Lissauer solche Thalamusdegenerationen fand, gehörten zu den Paralysen mit Herdsymptomen auf sensiblem und sensorischem Gebiete. Die Herdsymptome hatten meist

akut unter den Erscheinungen eines paralytischen Anfalls eingesetzt. Er betrachtete diese Herde als Folge einer absteigenden sekundären Degeneration und glaubte, die primären Herde in der Rinde oder im Verlauf der Projektionsfasern zwischen Rinde und Thalamus aufgefunden zu haben. Wenn aber die kortikalen Ausfälle das motorische Gebiet betroffen hatten, konnte er die im vorderen und mittleren Thalamusabschnitt vermuteten Herde nicht auffinden.

Zagari und Schulze haben die Resultate Lissauer's einer Nachprüfung unterzogen. Zagari untersuchte die Sehhügel von fünf Paralytikern, er fand in vier Fällen zwei bis sechs große, unregelmäßig gestaltete, nicht scharf begrenzte Herde und beschreibt ihr Verhalten etwas abweichend von Lissauer; sie lagen mehr in den vorderen Teilen des Thalamus und es erschien mehr das Grundgewebe als das Parenchym erkrankt. Auch sah er die Herde da, wo keine Anfälle beobachtet worden waren, so daß er die Berechtigung bestreitet, sie mit den Anfällen in Beziehung zu bringen.

Schulze hat bei Paralytikern, welche nur Anfälle auf motorischem Gebiete gehabt hatten, keine Thalamusherde gefunden.

Zunächst ist sicher, daß man in sehr vielen Fällen von Paralyse mit längerer Krankheitsdauer schon makroskopisch eine erhebliche Atrophie des Thalamus wahrnehmen kann. Derselbe ist geschrumpft, höckerig, an der Oberfläche von Furchen und Einziehungen durchzogen. Seine Farbe ist nicht mehr weiß, sondern leichter oder stärker ins Graue spielend.

Am deutlichsten sieht man ein derartiges Verhalten des Thalamus unzweifelhaft bei jenen Paralysen, welche dauernde Ausfälle auf sensiblem oder sensorischem Gebiete gezeigt hatten, doch wohl auch bei allen jenen Fällen, wenigstens andeutungsweise, die lange Zeit noch in den vorgeschrittensten Zuständen der Lähmung und Verblödung am Leben geblieben waren.

Die mikroskopische Untersuchung, namentlich die genauere Bestimmung der Lage dieser Herde zu den einzelnen Thalamuskernen bietet nicht unerhebliche Schwierigkeiten. Am schönsten und deutlichsten lassen sie sich mit der Gliamethode darstellen. Die Bearbeitung nach der Weigert'schen Gliafärbung erfordert aber auch eine Teilung des Materials in kleine Stücke. Hierdurch wird wieder die allgemeine Orientierung sehr erschwert.

Jedenfalls ergibt eine genaue Untersuchung des Sehhügels der Paralytiker, daß sich zunächst im Thalamus Veränderungen abspielen können, die mit den in der Rinde nachweisbaren übereinstimmen. Man findet bald weniger, bald stärker ausgeprägt, zuweilen schon in den

Frühstadien der Paralyse die für die Rinde beschriebenen Wucherungserscheinungen an den Gefäßen, eine Infiltration der Lymphscheiden mit Plasmazellen und Lymphocyten, erhebliche Veränderungen der Ganglienzellen und eine zuweilen beträchtliche Gliawucherung, welche die besondere Neigung zeigt, eine faserige Gliahülle um die Gefäße zu bilden oder eine schon vorhandene zu verstärken.

Gewöhnlich sind diese Veränderungen weniger intensiv als in der Hirnrinde. Es gibt aber auch zweifellos Fälle, in welchen schon frühzeitig eine erhebliche Erkrankung dieser Art im Thalamus festzustellen ist. Ich habe schon früher einmal auf solche Beobachtungen hingewiesen.

Gegenüber dieser primär paralytischen Erkrankung des Thalamus ist ein anderer Teil der Sehhügelveränderungen offenbar auf eine sekundäre Degeneration zurückzuführen. Das hat schon Lissauer wahrscheinlich gemacht und das hat Starlinger nachgewiesen, indem er den scholligen Zerfall der Markscheiden durch das Hemisphärenmark in den Thalamus verfolgen konnte, einen Befund, den auch wir oben bestätigt haben. Für die sekundäre Natur dieser Thalamusherde sprechen weiter die Fälle, bei welchen sich neben einer stärkeren Degeneration der einen Hemisphäre ein stärkerer Schwund des entsprechenden Thalamus findet. Schließlich scheint auch eine Erkrankung des Thalamus in der Form der eigenartigen, von Lissauer beschriebenen Degenerationsherde immer erst nach längerer Dauer der Krankheit einzutreten.

Die Gliawucherung zeigt sich in diesen Degenerationsherden auch mehr in der Art, wie wir sie bei sekundärer Degeneration gewöhnlich sehen: es bildet sich ein meist dichtes, faseriges Gliagewebe, hervorgegangen aus kleinen Gliaelementen, mit oft noch zahlreichen kleinen Astrocyten. Diese Herde treten im Thalamus meist in der Form einzelner fleckiger Verdichtungen der schon normalerweise vorhandenen Gliageflechte auf. Die Markfasern waren in diesen Herden stark geschwunden, die erhaltenen auffallend dünn. Die Markscheiden färbten sich daher weniger intensiv. Die Ganglienzellen erschienen vielfach verkleinert, sklerotisch, auch verkalkt und inkrustiert. Die Wand der Gefäße war meist etwas verdickt, das Endothel nicht erheblich gewuchert. Eine Lymphscheideninfiltration fehlte völlig oder war sehr wenig ausgesprochen.

Nur eine Beobachtung muß auffällig erscheinen. Wir wissen, namentlich durch die Untersuchungen v. Monakow's, daß gleichsam die ganze Rinde in den Thalamus projiziert ist, daß jeder Thalamuskern Beziehungen zu bestimmten Gebieten der Hirnrinde hat und

von ihnen abhängig ist. Nach der Art dieses Zusammenhanges und unseren Ausführungen über die Ausbreitung der paralytischen Erkrankung in der Rinde müßten wir nun vor allem Veränderungen im medialen und vorderen Teil des ventralen Thalamuskernes erwarten. In allen Fällen aber, die ich untersuchen konnte, selbst in den Fällen mit vorzugsweiser Beteiligung der Zentralwindungen, war, wie auch in den Fällen Lissauer's, das Pulvinar am stärksten ergriffen. Hier lagen die Herde am dichtesten, hier war die Gliawucherung immer am hochgradigsten, während frontalwärts die Veränderungen zerstreuter lagen und geringer wurden. Gerade aber über das Pulvinar sagt v. Monakow „Frontallappen, Operculum, Zentralwindung stehen jedenfalls mit dem Pulvinar in keiner Beziehung." Es ist ja möglich, daß noch zahlreichere Untersuchungen auch Fälle auffinden lassen, bei welchen die vorderen Thalamuskerne vorzugsweise erkrankt sind.

Einstweilen kann man sich nur mit der Erklärung über diese Schwierigkeit hinweghelfen, daß die Beziehungen der einzelnen Rindenabschnitte zu den einzelnen Thalamuskernen nicht ganz gleichartige sind, sondern daß manche Kerne leichter, manche schwerer sekundärer Atrophie verfallen. Noch eine weitere Möglichkeit muß man offen lassen: es könnten bei der Atrophie des Thalamus primäre Degenerationen mitspielen, wie wir sie später im Rückenmark, namentlich in der Pyramidenbahn kennen lernen werden. Beweisen läßt sich das einstweilen nicht, und wir wollen uns deswegen mit dem Nachweis zufrieden geben, daß jedenfalls zwei verschiedene Erkrankungsarten des Thalamus auseinanderzuhalten sind: primäre Veränderungen, die denen in der Rinde entsprechen und sekundäre Degenerationen.

Wenn die Thalamusherde als sekundär bedingt anzusehen sind, wird man sich nicht wundern dürfen, daß bei anscheinend gleichem Schwund der gleichen Rindengebiete in verschiedenen Fällen nicht immer die gleiche Atrophie der entsprechenden Thalamuskerne nachweisbar ist. Nach v. Monakow rückt die sekundäre Degeneration im Thalamus besonders langsam vor und wird erst nach vielen Monaten deutlich. So fand sich in unserem Falle VII mit besonders langem Verlauf und schwerster Degeneration des Schläfelappens eine nahezu völlige Atrophie des corpus geniculatum internum (Fig. 10), während diese in anderen Fällen fehlte oder wenig ausgesprochen war, trotz sehr erheblicher Atrophie des Schläfelappens.

Wir können also aus unseren Beobachtungen schließen, daß:

1. Der Thalamus bei der Paralyse erkranken kann wie die Hirnrinde. Diese Art der Erkrankung

äußert sich in einer Wucherung der Intima der Gefäße, Sproßbildung, Infiltration der Lymphscheiden mit Plasmazellen und Lymphocyten, Gliavermehrung mit besonderer Neigung, die Gefäßscheiden zu verstärken. Nur selten scheint diese Erkrankung so bedeutende Grade wie in der Hirnrinde zu erreichen.

2. Erkrankt der Thalamus durch sekundäre Degeneration infolge seiner Abhängigkeit von der Rinde. Diese sekundäre Degeneration läßt sich dadurch nachweisen, daß man den Markfaserzerfall durch das Hemisphärenmark bis in den Thalamus verfolgen kann. Wir finden dabei keine erheblichen Gefäßveränderungen, keine stärkere Infiltration, ein meist dichtfaseriges Gliageflecht mit kleinen Astrocyten. Auffällig bleibt dabei, daß stets das Pulvinar am stärksten erkrankt ist.

So haben wir nur im paralytischen Gehirn einen zweiten Erkrankungsvorgang gefunden, der von dem bisher beschriebenen, entzündlich degenerativen der Hirnrinde abweicht. Daß auch in der Rinde selbst solche sekundäre Degenerationen vorkommen, ist durchaus wahrscheinlich. Zunächst haben wir noch keine Möglichkeit, sie dort von den entzündlich-degenerativen zu trennen. Vielleicht werden wir sie mit einem besseren Verständnis der Ganglienzellveränderungen auseinanderhalten lernen.

Interessant wäre noch die Frage zu lösen, unter welchen Umständen solche Atrophien eintreten, wie schwer die Schädigung der primären Zentren sein muß, um sekundäre Degenerationen herbeizuführen. Soweit unsere Präparate diese Frage zu entscheiden erlauben, scheint ein umfangreicher Zellausfall in der dritten und vierten Meynert'schen Schicht die Vorbedingung für ihre Entstehung zu sein.

Ob die Herde im Thalamus klinische Erscheinungen veranlassen können, ist noch nicht aufgeklärt. Mit den paralytischen Anfällen stehen sie wohl nur insofern in Beziehung, als sie sich besonders nach solchen Anfällen entwickeln, welche mit umfänglicheren Zerstörungen in der Rinde einhergehen. Vielleicht sind die eigentümlichen halbseitigen, oft monobrachialen Bewegungen, die wir nach solchen Anfällen zuweilen sich entwickeln sehen (Fall I und II), durch Thalamusherde bedingt. Sie halten die Mitte zwischen dem, was man als halbseitiges Zittern der Hemiplegiker, als Hemichorea und Hemiathetose beschrieben hat, indem die Bewegungen stärker als

beim Tremor, weniger ausgiebig als bei der Chorea, rascher als bei der Athetose sind. Da man diese halbseitigen Bewegungsstörungen, abgesehen von der Paralyse, besonders bei Herden im Thalamus oder in der Nachbarschaft der Pyramidenbahn beobachtet hat, ist auch bei der Paralyse die Möglichkeit ihres Zusammenhanges mit den Thalamusveränderungen nicht auszuschließen.

Atrophien im zentralen Höhlengrau hat zuerst Schütz beschrieben. Cramer legt ihnen neuerdings eine besondere Bedeutung bei. Neben dem Faserschwund beobachtet man auch hier fast stets paralytische Gefäßveränderungen, eine Infiltration der Lymphscheiden, Gliawucherung, Erkrankung und Untergang von Ganglienzellen, öfters auch frische und alte Hämorrhagien.

Die Frage, ob und welche klinische Erscheinungen der Paralyse auf eine Erkrankung des zentralen Höhlengraus zurückzuführen sind, ist noch offen. Seit den Arbeiten von Wolff und Bach gilt es bei vielen als ausgemacht, daß die Lichtstarre der Pupillen bei der Paralyse ein tabisches Symptom ist und durch Schädigung der Hinterstränge im Cervikalmark verursacht wird. Ich bin zwar nicht in der Lage, gegen diese Annahme den von Wolff verlangten Fall von Paralyse ins Treffen zu führen, bei welchem sich Lichtstarre bei absolut intakten Hintersträngen gefunden hat. Doch kenne ich einige Fälle mit minimalen Hinterstrangveränderungen neben Lichtstarre, und mehrere Fälle mit viel schwereren, aber die gleichen Systeme betreffenden Hinterstrangveränderungen bei erhaltener Lichtreaktion. Das läßt diesen Zusammenhang schon weniger zwingend erscheinen. Schließlich aber zeigen ein genauer untersuchter Fall von Arteriosklerose und ein weiterer von vaskulärer Hirnlues mit Lichtstarre bei ungeschädigtem Opticus, Oculomotorius und normalem Cervikalmark, aber Erkrankungsherden im Pulvinar und zentralen Höhlengrau, daß die Kette des Beweises über den regelmäßigen Zusammenhang der Erkrankung des Cervikalmarks und der Lichtstarre noch nicht geschlossen ist. Die Experimente Bach's, wie die Fälle Wolff's können diesen Beobachtungen gegenüber nicht beweisen, daß nicht auch eine Störung des Reflexbogens zwischen primärem Opticuszentrum und Oculomotoriuskern, z. B. eine Erkrankung des zentralen Höhlengraus, Ursache der paralytischen Lichtstarre sein kann.

Auch in der Brücke und der medulla oblongata begegnet man öfters mit Plasmazellen angefüllten Lymphscheiden, nicht selten schwer veränderten Ganglienzellen, sowie einzelnen, oft riesigen Spinnenzellen. In den Brückenkernen habe ich, wie Raecke,

zuweilen eine ganz enorme Gliawucherung beobachtet. Dabei fanden sich die größten Spinnenzellen, die ich beim Menschen gesehen habe (Fig. 15). Auch hier muß die Frage offen bleiben, ob es sich um primäre oder sekundäre Degeneration, oder um ein Zusammentreffen beider handelt.

Die anatomischen Veränderungen bei den Augenmuskellähmungen, die bei der progressiven Paralyse beobachtet werden, sind besonders von Westphal, Siemerling, Boedecker, Buzzard, Böttiger untersucht worden.

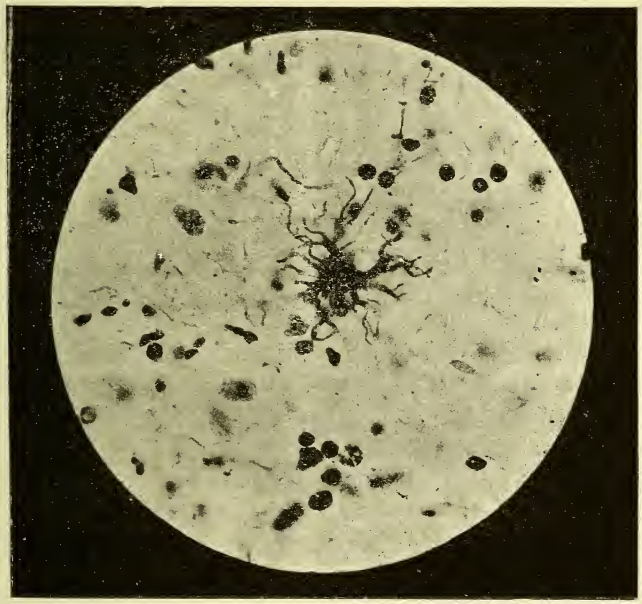

Fig. 15. Riesige Gliazelle aus den Brückenkernen eines Falles von progressiver Paralyse. Photographie. Zeiss DD. Weigertsche Gliafärbung.

Siemerling kommt zu der Auffassung, daß in der Mehrzahl der Fälle die Erkrankung als ein primärer degenerativer Prozeß an den Ganglienzellen angesehen werden kann. Böttiger räumt den Gefäßveränderungen wenigstens eine Mitwirkung ein. Buzzard hält eine ausgedehnte diffuse Erkrankung der Blutgefäße für die Ursache. Ich habe nur einen Fall von einseitiger Oculomotoriuslähmung bei Paralyse untersuchen können, die Oculomotoriuszellen waren klein, sklerosiert, zum Teil wohl ausgefallen, die Glia vermehrt, die Gliafasern nahezu alle frei, die Gefäßwände waren verdickt, die Endothelzellen gewuchert und degeneriert, eine In-

filtration der Gefäßscheiden war nicht mehr vorhanden. Offenbar handelte es sich hier um einen bereits zum Stillstand gekommenen Erkrankungsvorgang. Die Veränderungen waren auf das Kerngebiet beschränkt und ganz ähnlich denjenigen, wie wir sie in den paralytisch verödeten Rindenstellen finden. So scheint die Vermutung gerechtfertigt, daß es bei den Augenmuskelerkrankungen wohl von dem Stadium abhängen wird, in welchem sie zur Untersuchung kommen, ob erhebliche entzündliche Erscheinungen noch nachweisbar sind oder nicht.

Die Ependymgranulationen bei der Paralyse sind in zahlreichen Arbeiten ausführlich beschrieben und namentlich durch Weigert in treffendster Weise geschildert worden. Nirgends finden wir eine Andeutung, daß sie in ihrem histologischen Verhalten von den Ependymwucherungen bei anderen Hirnkrankheiten abweichen. Wie Weigert und Brodmann betonen, gehören leichte Wucherungen des Ependyms in die Grenze des Normalen.

Die subendymäre Gliawucherung erreicht am vierten Ventrikel bei der Paralyse zuweilen ganz enorme Grade. In alten Fällen mit katzenzungenartigem Ependym finden wir oft alle Kerne am Boden der Rautengrube in einen dichten Gliafaserfilz eingebettet. An den Nervenkernen selbst sind vielfach Veränderungen von Westphal, Lubimoff, Mierzejewsky, Laufenauer, Mendel, Toloschinow, Awtowkratow, Cramer beschrieben worden. In einem Falle einseitiger Hypoglossuslähmung mit Zungenatrophie fand sich neben einer hochgradigeren Erkrankung der Ganglienzellen eine stärkere Infiltration der Lymphscheiden mit Plasmazellen auf der Seite der Erkrankung, so daß also auch hier wieder die stärkeren degenerativen Veränderungen am nervösen Gewebe mit stärkeren Entzündungserscheinungen an den Gefäßen einhergingen.

Wie schwierig die pathologischen Veränderungen am Rückenmark bei der Paralyse zu beurteilen sind, beweist am deutlichsten der Umstand, daß trotzdem seit Westphal zahlreiche Forscher den Rückenmarkserkrankungen der Paralytiker ihr besonderes Interesse zugewandt haben und eine kaum mehr übersehbare Literatur darüber angewachsen ist, der strittigen Punkte hier nicht weniger geblieben sind, wie über die paralytischen Veränderungen anderer Teile des Zentralorgans.

Es kann nicht Aufgabe dieser Untersuchungen sein, den gegenwärtigen Stand unserer Kenntnisse von der Beteiligung des Rückenmarkes bei der progressiven Paralyse erschöpfend darzulegen und auf Grund eigener Beobachtungen zu allen, weiterer Klärung be-

dürftigen Fragen Stellung zu nehmen. Es würde dies auch nur in einer sehr umfangreichen Arbeit geschehen können. Zudem hat uns Fürstner durch wiederholte Mitteilungen über den Stand der Kenntnisse im Laufenden erhalten. Hier aber, wo wir versuchen müssen, die Eigentümlichkeiten des paralytischen Erkrankungsprozesses klarzulegen und seine Differentialdiagnose festzustellen, können wir die Rückenmarksveränderungen bei der Paralyse nicht ganz vernachlässigen. Denn die Veränderungen am Rückenmark stellen eine wesentliche Eigentümlichkeit der paralytischen Erkrankung dar.

Die Zahl der Rückenmarke Paralytischer, die normal befunden werden, vermindert sich anscheinend noch mehr, wenn man mit empfindlicheren Methoden, als es Karmin- und Markscheidenfärbung sind, an ihre Untersuchung herangeht. Nicht ganz selten wenigstens zeigen Fälle, in welchen die Markscheidenfärbung negative oder nicht entscheidende Resultate gibt, bei Anwendung der Marchi-Behandlung, der Weigert'schen Gliafärbung und der Nissl'schen Methode Zerfall von Markscheiden, wuchernde Gliazellen in den Hinter- und Seitensträngen oder Plasmazellen- und Lymphocytenanhäufungen in der Pia oder in den Lymphscheiden der Gefäße des Rückenmarks selbst.

Jedenfalls ist Fürstner darin beizupflichten, daß bei der Paralyse ein ungeschädigtes Rückenmark nur in ganz vereinzelten Fällen vorhanden ist und wohl nur dann, wenn dazwischentretende Krankheiten früh den Tod herbeigeführt haben. Auch Dupré sagt, das Rückenmark ist bei der Paralyse niemals unbeteiligt.

Daraus ergibt sich die große Bedeutung der Rückenmarksveränderungen für die histologische Differentialdiagnose der Paralyse.

Zellveränderungen sind häufig im Rückenmark bei der Paralyse (Berger, Wyrubow). In manchen akuten Fällen fanden sich die Vorderhornzellen ebenso wie die Ganglienzellen der Hirnrinde in einer Form verändert, welche der von Nissl als akute Erkrankung beschriebenen nahesteht. Es ist eine Eigentümlichkeit dieser Zellveränderung, daß sie meist sehr verbreitet im Zentralorgan vorkommt und damit den Ausdruck einer sehr allgemeinen Schädigung darstellt. In anderen Fällen von Paralyse, selbst in vorgeschrittenen, sieht man aber auch zahlreiche, weniger veränderte, oder nur etwas überpigmentierte Zellen, oder Zellen, bei denen nur die Chromatinschollen in kleinere Körner zerfallen sind. Erheblichere Veränderungen zeigen sich öfters in den Ganglienzellen der Clarke'schen Säulen, besonders bei stärkeren Ausfällen in der Kleinhirnseitenstrangbahn.

Bei einseitig stärker erkranktem Pyramidenseitenstrang ist manchmal auch die Glia in dem gleichseitigen Vorderhorn wesentlich stärker verdichtet. In alten Fällen findet man oft die Stützsubstanz in den grauen Hörnern und um den Zentralkanal deutlich vermehrt.

Gefäßveränderungen und Lymphscheideninfiltrate fehlen in der grauen Rückenmarkssubstanz nicht ganz, sind aber gewöhnlich sehr unerheblich.

Bezüglich der Hinterstrangveränderungen bei der Paralyse scheint der Streit noch nicht entschieden, ob sie der Tabes zuzurechnen sind, oder ob sich echte Tabes nur selten mit Paralyse vergesellschaftet und die Veränderungen der Hinterstränge der Paralytiker in der Mehrzahl eine paralytische, nicht tabische Erkrankung darstellen.

Die erstere Meinung wird ebenso entschieden von Raymond und Nageotte, Redlich, Schaffer, Sibelius vertreten, wie die zweite von Joffroy, Rabaud, Fürstner, Lüderitz, Marie, Ballet, C. Mayer, Binswanger.

Soweit ich sehen kann, scheinen von den Kennzeichen, welche von verschiedenen Forschern als Unterscheidungsmerkmale zwischen der paralytischen und tabischen Hinterstrangserkrankung angeführt worden sind, einige wenig Bedeutung zu haben. So ist die vorzugsweise Erkrankung des Lumbosakralmarkes (Binswanger) auch den meisten Fällen jüngerer Tabes eigen. Ebenso läßt sich ein Mangel an Zusammenhang zwischen den einzelnen sklerosierten Stellen, wenn man ihre Ausdehnung in verschiedenen Schnitten verfolgt, und eine regellose Abgrenzung der Degenerationsstellen in derselben Schnittfläche (Rabaud) auch in vielen Fällen paralytischer Hinterstrangserkrankung nicht nachweisen. Andere Merkmale sind schon gewichtiger, wie die geringere und unregelmäßigere Beteiligung der hinteren Wurzeln und der Wurzeleintrittszonen bei der Paralyse. Schließlich aber muß die häufige und frühzeitige Erkrankung der endogenen Systeme bei der paralytischen Hinterstrangsveränderung, der kommaförmigen Felder Schulze's, des Dorsomedialbündels oder der medianen Zone Flechsig's, des ventralen Hinterstrangsfeldes oder der cornucomissuralen Zone (Marie, C. Mayer, Schaffer), welche die Tabes zu verschonen oder erst spät mitzuergreifen pflegt, als ein wesentlicher Unterschied angesehen werden, den man besonders noch dann in Betracht ziehen muß, wenn man die Abweichungen zwischen tabischer und paralytischer Hinterstrangserkrankung damit erklären will, daß die paralytische Hinterstrangserkrankung nur eine junge Tabes darstelle.

Dagegen spricht nun auch schon wieder der Umstand, daß man selbst bei Paralysen, bei denen viele Jahre lang, aber erst seit Auftreten paralytischer Geistesstörung Pupillenstarre und erloschene Patellarreflexe nachzuweisen waren, doch nicht oder nur höchst ausnahmsweise das anatomische Bild einer schweren Tabes sich entwickeln sieht.

Es ist nun naheliegend, weiter zu suchen, ob sich etwa feinere histologische Unterschiede zwischen der tabischen und paralytischen Hinterstrangserkrankung auffinden lassen. Nissl hat ja schon, und wohl mit Recht, darauf hingewiesen, daß mit dem Nachweis der entzündlichen Natur der paralytischen Erkrankung die Tabes als eine von der Paralyse wesentlich verschiedene Krankheit angesehen werden müsse, sobald festgestellt sei, daß sich bei ihr keine entzündlichen Vorgänge finden.

Sucht man nun nach solchen Unterschieden zwischen der tabischen und paralytischen Hinterstrangserkrankung, so ergeben sich keine recht greifbaren Gegensätze. Sowohl bei der Tabes (es handelte sich in meinen Fällen um Tabesparalysen, bei welchen die Tabes lange Zeit der Paralyse vorausgegangen war und deren Zugehörigkeit zur Tabes bis jetzt niemand bestritten hat und um Tabes mit nicht paralytischen Psychosen), wie bei der paralytischen Hinterstrangserkrankung fanden sich Veränderungen in den Spinalganglien. Sie bestanden in einer auffälligen Verkleinerung und Dunklerfärbung des Zelleibes und Kernes, Überpigmentierung und Vacuolisierung des Zelleibes, Verflüssigung oder Rarefizierung der Chromatinschollen, sowie auch in einer manchmal sehr erheblichen Wucherung der Kapselzellen.

Die Veränderungen waren nicht regelmäßig erheblich und fanden sich auch, wennschon weniger ausgeprägt, in Fällen von Paralyse ohne wesentliche Hinterstrangerkrankung und am ausgesprochensten in Fällen sehr fortgeschrittener Tabes oder Paralyse.

Weiter war schon bei der Sektion, sowohl in Fällen von tabischer, als von paralytischer Hinterstrangserkrankung oft eine Verdickung der Pia über den Hintersträngen aufgefallen. Bei der mikroskopischen Untersuchung zeigte sich bei beiden eine Verdickung und meist eine nur mäßige Infiltration mit Plasmazellen und Lymphocyten, Rückbildungsvorgänge waren an den Infiltrationszellen vielfach sehr ausgesprochen, das Bindegewebe war in der Pia stark vermehrt. Bei den Piaverdickungen der Tabes war die Infiltration vielleicht durchschnittlich etwas geringer, die Bindegewebswucherung noch erheblicher. In einzelnen frischen Fällen von paralytischer

Hinterstrangserkrankung zeigte sich die Pia nur ganz unbedeutend verändert.

Schließlich fanden sich in den Hintersträngen selbst bei der paralytischen, wie bei der tabischen Erkrankung nach Anwendung der Weigert'schen Gliamethode eine Vermehrung an feinfaseriger Glia, manchmal auch deutliche Spinnenzellen. Bei der paralytischen Hinterstrangserkrankung waren auch öfter vereinzelte Plasmazellen und Lymphocyten in den Gefäßscheiden nachzuweisen, bei andern Fällen fehlten sie, in den Fällen von Tabes habe ich sie nicht gesehen.

Die Plasmazellen und Lymphocyten waren auch dann kaum zahlreicher, wenn die übrigen Veränderungen, wie ein Vorherrschen von jungen Spinnenzellen, das Vorhandensein reichlicher Markschollen nach Anwendung der Marchi-Methode, auf einen stürmisch fortschreitenden Krankheitsvorgang hinwies. Einigemal sah ich auch gewucherte Endothelzellen an den Gefäßen im Hinterstrang bei paralytischer und tabischer Hinterstrangserkrankung, sonst fanden sich bei beiden nur Gefäße mit verdickten Wänden, wie wir sie auch sonst wohl in sklerotischen Hirnpartien sehen. Übrigens hat Schaffer als Endophlebitis obliterans eine Vene aus einer hinteren Wurzel bei Tabes abgebildet, die ganz die Veränderungen zeigt, welche wir an der Intima der Hirnrindengefäße der Paralyse beschrieben haben. Die gleichen Gefäßveränderungen beschreibt auch Hoche neben Rundzellenanhäufungen an paralytischen Rückenmarkswurzeln.

Also wesentliche histologische Unterschiede zwischen der paralytischen und tabischen Hinterstrangserkrankung fanden sich nicht, und die geringen Abweichungen sind zwanglos darauf zurückzuführen, daß wir in dem paralytischen Rückenmarke meist frischere, noch in rascherer Fortentwicklung begriffene, in den tabischen chronischere, weiter vorgeschrittenere Krankheitszustände vor uns hatten.

Kommen wir also nochmals auf Nissl's Forderung zurück, so müssen wir sagen, daß bei der paralytischen Hinterstrangserkrankung die entzündlichen Veränderungen oft sehr wenig ausgesprochen sind, und daß auch bei der Tabes entzündliche Begleiterscheinungen nicht ganz fehlen.

Es ist wohl angebracht, hier auch darauf hinzuweisen, daß die Lumbalpunktion bei Tabes, wie bei Paralyse eine Vermehrung der Lymphocyten der Cerebrospinalflüssigkeit ergibt, in beiden Fällen also auf ein Vorhandensein entzündlicher Prozesse schließen läßt.

Der Unterschied zwischen paralytischer und tabischer Erkrankung dürfte demnach nicht in einer wesentlichen Verschiedenheit der histologischen Veränderungen, sondern in einer verschiedenen Beteiligung der Fasersysteme der Hinterstränge und anderer nervöser Gebiete zu suchen sein.

So dürften unsere Betrachtungen zu dem Schlusse führen, daß Tabes und Paralyse, welche offenbar in der Lues die gleiche Ursache und auch, um mit einiger Vorsicht das Wort zu gebrauchen, die gleiche Inkubationszeit haben, welche in ganz ähnlicher Weise als Frühform bei hereditär-luetischen zur Beobachtung kommen, keine wesensverschiedenen Krankheiten, sondern offenbar nur verschiedene Lokalisationsformen eines gleichen Krankheitsvorganges darstellen. Es ist also wohl keine Ursache vorhanden, dagegen Verwahrung einzulegen, daß man die Paralyse als eine Tabes des Gehirns, die Tabes als eine Paralyse des Rückenmarks bezeichnet (Möbius).

Man wird aber dabei gut tun, sich vor Augen zu halten, daß Paralyse und Tabes bezüglich der Anordnung und Ausbreitung der Erkrankung und auch der jeder eigenen Variationsmöglichkeit als ziemlich festgefügte Krankheitsvarietäten angesehen werden müssen.

An einem großen Material lassen sich zwar zwischen beiden, wie zwischen allen Varietäten, die allerverschiedensten Übergangs- und Kombinationsformen finden. Sonst aber behält eine jede wesentliche Eigentümlichkeiten. Schon die Hinterstrangsaffektion bei der Tabes und bei der Paralyse müssen als abweichend betrachtet werden. Die paralytische befällt in unregelmäßigerer Weise die hinteren Wurzeln und Wurzeleintrittszonen und mit einer größeren Vorliebe die endogenen Systeme, sie ist häufig mit einer Seitenstrang- und regelmäßig mit einer Rindenerkrankung verbunden. Sie zeigt nur geringere Neigung zum Fortschreiten. Nur seltener erkranken bei der Paralyse die peripheren Nerven und der opticus.

Die Tabes erfaßt in ausgedehnterer Weise die hinteren Wurzeln und Wurzeleintrittszonen und führt erst später zur Degeneration der endogenen Systeme. Seitenstrangveränderungen sind der Tabes nahezu fremd, viel seltener gesellt sich zu ihr eine paralytische Rindenerkrankung, meist, wenn auch nicht immer, erst nach längerem Bestehen der Hinterstrangserkrankung.

Untersuchungen von Jendrássik, Schaffer, Epstein und Kraus über Faserschwund in der Hirnrinde Tabischer haben hin und wieder die Meinung aufkommen lassen, daß sich auch in der Hirnrinde Tabischer ähnliche, vielleicht nur mildere und anders ausgebreitete Krankheitsvorgänge abspielten wie bei der Paralyse, und daß also die Tabes wenigstens in vielen Fällen mit einer schleichenden Paralyse einhergehe. Zunächst scheinen diese Befunde wohl noch weiterer Bestätigung bedürftig. Jetzt aber schon muß hervorgehoben werden, daß Faserschwund in der Hirnrinde nicht als ein für die Paralyse bezeichnender Befund angesehen werden darf. Er läßt sich wohl bei allen zu Demenz führenden Psychosen nachweisen, während wir, nach den obigen Darlegungen, andere Merkzeichen als eigentümlich für die Paralyse betrachten müssen.

Wenn nun auch zuzugeben ist, daß manche Fälle von sogenannter Tabes mit Demenz sich bei der Rindenuntersuchung als Paralysen erweisen, so gibt es doch sicher auch Gehirne Tabischer, in welchen keine Spur einer paralytischen Erkrankung zu finden ist. Ja die Tabes neigt nur in einem so geringen Grade dazu, zu einer paralytischen Rindenerkrankung zu führen, daß dem Gehirn des Tabischen die Möglichkeit bleibt, an wohl allen anderen Seelenstörungen zu erkranken.

Diese Betrachtungen aber weisen uns nachdrücklich darauf hin, daß es im Interesse der weiteren Forschung wichtig erscheint, den abweichenden Merkzeichen beider Lokalisationsvarietäten andauernde Aufmerksamkeit zuzuwenden. —

Vergleichen wir nun die histologischen Veränderungen der Hinterstränge bei der Paralyse und Tabes mit den Veränderungen, welche wir in der Hirnrinde kennen gelernt haben, so ergibt sich, daß zwar auch im Rückenmark entzündliche Veränderungen nicht ganz fehlen, daß sie aber doch viel weniger hervortreten als in der Hirnrinde. Ja, wir können Fälle finden, wo sie so unerheblich ausgeprägt sind, daß es nicht wohl angängig erscheint, die irritativen Vorgänge am Gefäßapparat als Ausgangspunkt der nervösen Degeneration anzusehen.

Man kann ja wohl dagegen einwenden, daß es sich bei den Rückenmarkserkrankungen um eine Erkrankung langer Faserbahnen handelt, die irgendwo in ihrem ausgedehnten Verlauf geschädigt sein können und daß die entzündlichen Veränderungen viel beträchtlicher erscheinen würden, wenn man sie aus der ganzen Länge einer Faser auf einen Querschnitt zusammenschieben könnte. Wenn die entzündlichen Erscheinungen aber Ursache des Unterganges der

nervösen Substanz wären, müßte man wenigstens erwarten, daß sie dort stärker hervortreten, wo zahlreiche Marchi-Schollen und eine frische Gliawucherung auf einen stürmischer fortschreitenden Zerfall des Nervengewebes hinweisen. Sie sind aber auch hier gewöhnlich unerheblich. Schließlich zwingt auch die auffällige Anordnung der Degenerationsfelder dazu, eine ursächliche Bedeutung der Gefäßveränderungen für die nervöse Degeneration auszuschließen. Wie will man sich z. B. den beiderseits symmetrischen Ausfall so beschränkter und eng umschriebener Systeme, wie die Atrophie des Schulze'schen Kommas (1. Fall von C. Mayer) durch eine primäre Gefäßerkrankung erklären? Man müßte dann doch sicher unregelmäßigere und mehr unsymmetrische Degenerationsherde erwarten.

Die Betrachtung der histologischen Veränderungen in den Hintersträngen zeigt uns also, daß es bei der Paralyse einen Untergang von nervösem Gewebe gibt, der nicht durch primäre Veränderungen an den Gefäßen und davon abhängige Degeneration des nervösen Gewebes erklärbar ist.

Schmaus hat neuerdings in kritischer Weise die verschiedenen Ansichten durchgesprochen, die, so zahlreich wie die denkbaren Möglichkeiten, über das Wesen der Tabes aufgestellt worden sind. Die oben angeführten Befunde sprechen ebenso, wie das Schmaus für die Tabes im einzelnen darlegte, dafür, daß auch bei der paralytischen Hinterstrangerkrankung die einzelnen Systeme primär erkranken.

Noch klarer zeigen das Vorkommnis einer nicht durch entzündliche Vorgänge bedingten Atrophie bei der Paralyse die Veränderungen an den Seitensträngen. Es ist nicht schwierig, rasch verlaufene Fälle von Paralyse zu finden, bei welchen sich im Rückenmark ein Markscheidenzerfall, im wesentlichen beschränkt auf die Pyramidenseitenstrangbahnen (auch plus Kleinhirnseitenstrangbahnen) findet. Verfolgt man die Pyramidenbahn aufwärts, so sieht man oft schon im Halsmark die Schollen weniger reichlich werden und findet keine Schollen mehr, oder nur ganz vereinzelte in der Medulla und Brücke. Das dürfte beweisen, daß die Pyramidenbahn nicht in ihrem ganzen Verlaufe, sondern häufig nur in ihrem unteren Ende erkrankt (Westphal, Fürstner, Just, Sibelius).

Untersuchen wir nun solche Fälle nach der Nissl'schen Methode, so finden wir auch hier wieder zerstreut und wenig hervortretend einzelne Gefäßveränderungen, einzelne Infiltrationszellen, aber keine

so erheblichen entzündlichen Vorgänge, daß durch sie der Zerfall der Markfasern erklärbar würde.

Weiter aber kann es keinem Zweifel mehr unterliegen, daß die Pyramidenbahn sekundär von der Rinde ab in ihrem ganzen Verlaufe degenerieren kann. Dafür sprechen die Befunde von Selvilli, Starlinger, Boedecker und Juliusburger, wie auch die oben angeführten Fälle.

Dabei läßt sich dann meist eine stärkere Beteiligung des einen Pyramidenseitenstranges und entgegengesetzten Pyramidenvorderstranges nachweisen, oft ohne wesentliche Atrophie der Kleinhirnseitenstrangbahn, aber fast immer auch mit geringer Erkrankung der entgegengesetzten Pyramidenseitenstrangbahn. Diese sekundäre Degeneration entwickelt sich meist nach apoplektiformen Anfällen mit zurückbleibenden hemiparetischen Erscheinungen und im Anschluß an hochgradige Atrophie der Zentralwindungen mit Untergang der Beetz'schen Pyramiden.

Eine verschieden starke Erkrankung der beiden Pyramidenseitenstränge kommt übrigens auch bei Seitenstrangerkrankungen vor, die sich nicht als eine sekundäre Degeneration der Pyramidenbahn deuten lassen (Fürstner, Just). Alle Degenerationen der Pyramidenbahn auf sekundäre Atrophie zurückzuführen, geht aber auch deswegen nicht an, weil es Fälle von Paralyse gibt, bei welchen langsam sich entwickelnde, doppelseitige, schwere spastische Erscheinungen lange den ersten Anzeichen einer paralytischen Rindenerkrankung vorausgehen.

Wir müssen also bei der Erkrankung der Seitenstränge zwischen sekundären Degenerationen der ganzen Pyramidenbahn und primären Degenerationen ihres distalen Abschnittes unterscheiden.

Außer den Hintersträngen und der Pyramidenbahn können noch andere Bahnen des Rückenmarks erkranken, oder auch diffusere Degenerationsprozesse, Randsklerosen, zentrale Sklerosen, herdförmige Veränderungen zur Beobachtung kommen. In der Literatur findet sich eine große Anzahl von Einzelbeobachtungen über solch seltenere Erkrankungsfälle. Da sie uns über das Wesen der paralytischen Erkrankung nichts Weiteres als die Möglichkeit einer außerordentlichen Verschiedenheit der Krankheitsanordnung zeigen, genügt es wohl hier, auf sie hingewiesen zu haben.

Die Untersuchung der unter der Hirnrinde gelegenen Teile des paralytischen Zentralnervensystems zeigt also, daß

1. Wohl kein Teil des Gehirnes und Rückenmarkes von der paralytischen Erkrankung verschont wird. Daß aber

2. die Beteiligung der einzelnen Gebiete eine wesentlich verschiedene ist. In der Regel pflegt wohl die Hirnrinde stärker als die übrigen Teile des Zentralorganes betroffen zu werden.

In einer ungewöhnlicheren Anordnung der Erkrankung können aber auch das Kleinhirn, der Thalamus, das zentrale Höhlengrau, einzelne Nervenkerne und Rückenmarkssysteme in stärkerem Grade und in derselben Art wie die Hirnrinde sich verändert zeigen.

3. Neben der eigentlich paralytischen Erkrankung finden sich sekundäre Degenerationen, hauptsächlich in den von der Rinde abhängigen Gebieten, besonders im Thalamus und der Pyramidenbahn.

4. Neben wechselnder und seltenerer Beteiligung anderer Rückenmarksgebiete beobachtet man ganz gewöhnlich bei der Paralyse eine Erkrankung der Seiten- und Hinterstränge, die insofern von anderen paralytischen Veränderungen Abweichungen zeigt, als hier entzündliche Erscheinungen erheblichen Grades nicht immer nachweisbar sind.

Die Veränderungen in den übrigen Körperorganen.

Unter den pathologischen Befunden, welche man noch sonst an den Organen Paralytischer erheben kann, verdienen eine besondere Beachtung die Veränderungen an der Aorta und den großen Gefäßen der Schädelhöhle. Es finden sich unter unseren Fällen zwar einige, in denen ausdrücklich erwähnt wird, daß alle Gefäße zart waren und jede Verdickung fehlte, sie bilden aber die Ausnahme und als besonders beachtenswert muß hervorgehoben werden, daß auch in Fällen von jugendlicher Paralyse, die in einem Alter starben, wo Arteriosklerose sonst nicht beobachtet zu werden pflegt, Gefäßverdickungen, Rauhigkeiten und beetartige Erhabenheiten der Intima beobachtet wurden. Die Syphilis als Ursache der Paralyse und bis heute als allgemein anerkannter, wichtiger ätiologischer Faktor der Arteriosklerose schien das Vorkommen von Arteriosklerose auch bei jugendlichen Paralytikern zu erklären. Straub hat nun vor einigen Jahren behauptet, daß sich die Veränderungen an den großen

Gefäßen bei der Paralyse von der gewöhnlichen Arteriosklerose unterscheiden, indem sie runzlige, höckerige Verdickungen darstellen, die bisweilen konfluierten, Gürtel bildeten, aber keine regressive Veränderungen, namentlich keine Verkalkung zeigten. Sie näherten sich so der Endarteriitis luetica.

Daß es auch bei Paralytikern Gefäßerkrankungen gibt, die mit starken regressiven Veränderungen einhergehen, habe ich an zahlreichen Präparaten gesehen. Cramer hat eine solche Arterie mit Verkalkungen abgebildet. Dort, wo noch keine Zerfallserscheinungen deutlich waren, schienen mir Frühstadien der Erkrankung vorzuliegen.

Neuerdings aber findet die Straub'sche Auffassung von mehrfachen Seiten Verteidiger und es erscheint nicht mehr unwahrscheinlich, daß es gelingen wird, von der destruierenden Arteriosklerose andersartige Gefäßerkrankungen mit geringerer Neigung zu regressiven Veränderungen abzutrennen, die mit der Lues in engerer Beziehung stehen. Daß aber auch die deformierende, durch Neigung zur Gewebsentartung ausgezeichnete Arteriosklerose bei der Paralyse vorkommt, scheint unzweifelhaft.

Die Frage zu einer endgültigen Lösung zu führen, ob die Veränderungen an den großen Gefäßen der Paralyse wenigstens zum Teil eine besondere Form der Arteriosklerose bedeuten, die mit Lues in ausschließlicheren Zusammenhang zu bringen ist, ist eine wichtige Sache, weil damit die bisher nur durch die Anamnese nachweisbare Beziehung zwischen Lues und Paralyse durch die Histologie eine Bestätigung erhalten würde. —

Ob sich in Milz, Niere und Leber für die Paralyse typische Veränderungen finden, steht noch dahin. Klippel hat an diesen Organen der Paralytiker viererlei Arten von Veränderungen beschrieben. Die Veränderungen, welche schon dem Ausbruch der Paralyse vorausgingen (alkoholische Lebercirrhose), die, welche auf den Marasmus zurückzuführen sind und die, welche durch eine sekundäre Infektion (Pyelonephritis, Pyämie usw.) bedingt werden, haben für unsere Betrachtung nur ein nebensächlicheres Interesse. Als Gewebsveränderungen, welche unmittelbar mit der paralytischen Erkrankung in Beziehung zu bringen sind, beschreibt er dann in fast allen Organen Gefäßerweiterungen mit kapillaren Blutungen und Pigmentresten und davon abhängigen atrophischen Herdchen im spezifischen Gewebe. Sie sollen ähnlich sein den Veränderungen, die man in Stauungsorganen findet und sich von diesen durch eine weniger allgemeine und unregelmäßigere Verteilung des Krankheitsvorgangs unterscheiden. Tatsächlich kann man solche Herde nicht

selten besonders in der Leber und Niere der Paralytiker finden. Ob sie aber für die Paralyse bezeichnend sind, kann erst ein umfangreiches Vergleichsmaterial beweisen, das ich nicht untersucht habe. Ich will auch noch erwähnen, daß man in der Milz, in der Niere und Leber Paralytischer bald vereinzelt, bald in großer Häufigkeit Plasmazellen und Lymphocyten in der Nachbarschaft der Kapillaren finden kann. Auch hier kann nur ein großes Untersuchungs- und Vergleichsmaterial, das mir nicht zu Gebote stand, erweisen, ob und inwieweit dieser Befund weitere Schlüsse zuläßt. Sicher ist jetzt schon, daß er nicht nur bei der Paralyse zu erheben ist. Es muß also der Zukunft noch vorbehalten bleiben, nachzuweisen, ob die bisher beobachteten pathologischen Befunde an den inneren Organen der Paralytiker irgend etwas Eigenartiges haben und ob es spezifisch paralytische Veränderungen auch außerhalb des Nervensystems gibt.

Das Wesen der paralytischen Erkrankung.

Nachdem wir uns eingehend mit den Gewebsveränderungen beschäftigt haben, welche als die Grundlage der Paralyse anzusehen sind, liegt es nahe, die Beantwortung der Frage zu versuchen, worin das Wesen der paralytischen Erkrankung besteht.

Auch hier haben alle erdenklichen Möglichkeiten schon ihre Verfechter gefunden.

Die älteste Ansicht war wohl die, daß die Veränderungen an den weichen Häuten den Ausgangspunkt der paralytischen Erkrankung bilden, daß die Paralyse also eine chronische Meningitis darstelle. Sie findet wohl heute keine Anhänger mehr. Die Veränderungen der Pia können in frischen Fällen von Paralyse so unerheblich sein, die Rinde aber so tiefgreifende Zerstörungen aufweisen, daß eine kausale Abhängigkeit der Rindenerkrankung von der Erkrankung der Pia nicht angenommen werden darf. Die Erkrankung der weichen Häute geht offenbar neben der des Gehirns einher, kann bei erheblicher Gehirnerkrankung gering sein, ist aber immer beträchtlich bei schwerer Atrophie.

Da aber die Piaverdickung nicht nur hyperplastisch ist, man vielmehr in ihr Wucherungserscheinungen an den Gefäßen und massige Anhäufungen von Infiltrationszellen findet, ist die Frage nicht ohne weiteres zu entscheiden, ob nicht doch vielleicht die Piaveränderungen auf die Rindenerkrankung und auf die Erscheinungsweise der Krankheit Einfluß gewinnen können. Binswanger wenigstens nimmt das nach den Ausführungen in der sieben-

ten Schlußfolgerung seiner Monographie an und hat dieser Auffassung auch später noch in der Aufstellung einer „meningitisch-hydrocephalischen“ Form der Paralyse Ausdruck gegeben. Mit Lissauer möchte ich die Bedeutung der Piaveränderungen nach dieser Richtung nicht sehr hoch einschätzen. Selbst unter den größten Flüssigkeitsansammlungen in der Pia, unter den derbsten Piaschwarten findet man nichts, was auf eine Hirndruckwirkung hindeutet, sondern sogar oft die oben beschriebene retikuläre Anordnung in der atrophischen Rinde, mit im Präparate leeren, im Leben wohl mit Flüssigkeit gefüllten Spalten. Unter einer sehr stark verdickten Pia liegt immer eine sehr stark atrophische Rinde. Die Windungen erscheinen aber dabei nicht komprimiert und niedergedrückt, sondern in die infiltrierte Pia eingebettet. So muß man annehmen, daß die Piawucherung trotz ihres infiltrativen Charakters angeregt wird durch die Rindenatrophie, vielleicht so, daß eben dort die stärksten Infiltrationen stattfinden, wo die stärkste Ersatzwucherung nötig ist.

Andere Beobachter wieder haben, wie wir gesehen haben, den Ausgangspunkt der paralytischen Erkrankung in einer primären Wucherung des Stützgewebes gesucht. Diese Auffassung ist von Weigert mit guten Gründen widerlegt worden. Die Gliawucherung bildet sich sekundär, mit oder nach dem Untergang des nervösen Gewebes.

Die übrigen Forscher, welche sich mit der Anatomie der Paralyse beschäftigt haben, teilen sich in Anhänger der weiteren Möglichkeiten, daß zuerst die nervöse Substanz untergeht, oder daß die Paralyse eine Entzündung darstellt, also die paralytische Erkrankung vom Gefäßapparat ihren Ausgang nimmt, während die nervöse Substanz erst durch die entzündlichen Gefäßveränderungen Schaden erleidet.

Der erste Standpunkt ist von den meisten deutschen Forschern, der letztere hauptsächlich in Frankreich und in Deutschland von Mendel vertreten worden. Neuerdings hat auch Nissl und Degenkolb den entzündlichen Charakter der paralytischen Erkrankung betont.

Nun muß gewiß nach unsern obigen Befunden ohne weiteres zugegeben werden, daß die Paralyse eine Entzündung ist, wenn man Wucherungserscheinungen an den Gefäßhäuten, Neubildung von Gefäßen, ein massenhaftes Auftreten von Infiltrationszellen, die aus Blutelementen abzuleiten sind, als beweisend für das Vorhandensein einer Entzündung ansieht.

Jedenfalls stellen aber die Gewebsveränderungen, welche wir bei der Paralyse finden, einen eigenartigen Entzündungsvorgang dar, der sich ganz wesentlich von andern Entzündungen der Hirnrinde unterscheidet. Als den Typus einer solchen wollen wir die nichteitrige Encephalitis heranziehen. Bei der Encephalitis sehen wir Herde auftreten, welche sich an einzelne Gefäßgebiete halten. In diesen Herden wird das nervöse Gewebe samt der Glia mehr oder minder vernichtet, es treten mit massenhafter Gefäßneubildung massenhafte Gitterzellen, stets beschränkt auf das umgrenzte Entzündungsgebiet, auf, und als Ausgang des ganzen Krankheitsvorgangs bleibt je nach der Größe des Herdes eine Narbe, eine Cyste, ein porencephalischer Defekt übrig.

Bei der Paralyse aber sehen wir ein ganz anders geartetes Bild. In der erkrankten Rinde füllen sich in diffuser Ausbreitung die Lymphscheiden der Gefäße mit Plasmazellen, aber diese verschwinden allmählich wieder, wenn das nervöse Gewebe mehr oder minder zu Grunde gegangen ist, wie wir das in den Endzuständen schwersten paralytischen Rindenschwundes aufs deutlichste feststellen konnten. Sie bleiben jedenfalls bis auf seltene Ausnahmen in den Gefäßscheiden. Das Stützgewebe verfällt nicht dem Untergang. Es ersetzt, soweit es möglich ist, das Untergegangene. Der grobe Aufbau des Gehirns wird nirgends gestört, die Grenze von Rinde und Mark sogar bleibt nachweisbar, selbst da, wo alle Ganglienzellen zu Grunde gegangen sind.

Weiter befällt die Erkrankung nicht wahllos, auch nicht nach Gefäßbezirken verteilt das Gehirn. Für die Ausbreitung des paralytischen Erkrankungsprozesses sind zweifellos nervöse Anordnungen von Bedeutung. Die Annahme, daß die Paralyse eine Systemerkrankung im strengen Wortsinne ist, hat sich nicht halten lassen, aber doch sehen wir die Krankheit Wege gehen, die durch Eigenartigkeiten des nervösen Gewebes gegeben scheinen. In der Rinde z. B. sind die Veränderungen auch an den Gefäßen durchschnittlich erheblich stärker als im Mark, aus der stärker veränderten Umgebung ragen die Zentralwindungen oft als wesentlich weniger in Mitleidenschaft gezogene Insel heraus. Die Hinterhauptslappen werden noch viel weniger in die Erkrankung hineingezogen. Wir haben auch die Möglichkeit zugeben müssen, daß an manchen Präparaten gewisse Schichten zuerst und am stärksten verändert scheinen. Im Rückenmark sehen wir die Erkrankung oft auf ganz bestimmte Fasersysteme beschränkt.

Was aber schließlich als das Ausschlaggebende zu betrachten ist, ist der Nachweis, daß bei der Paralyse auch da ein Untergang des nervösen Gewebes stattfindet, wo man vergeblich nach so erheblichen entzündlichen Veränderungen an den Gefäßen sucht, daß sie als eine hinreichende Ursache der Schädigung des Nervengewebes angesehen werden können. Dieser Nachweis läßt sich an den Erkrankungen der Faserbahnen im Rückenmark führen, wie wir oben dargelegt haben. Nur in dem eigentlichen Grau scheinen die Plasmazellenanhäufungen und überhaupt die als entzündlich zu deutenden Vorgänge höhere Grade zu erreichen.

Man hat gehofft, die Frage, ob die Gefäßveränderungen oder die Veränderungen der nervösen Substanz das Primäre seien, dadurch zu entscheiden, daß man die frühesten Stadien der Erkrankung zur Untersuchung heranzog. In den frischesten Fällen der Paralyse, die ich untersuchen konnte, fanden sich schon Gefäßveränderungen und Plasmazelleninfiltrationen, Ganglienzellerkrankung und Gliawucherung nebeneinander. Es scheint fraglich, ob man noch akutere Zustände finden kann und ob dann noch eine sichere klinische und histologische Diagnose möglich sein würde. Auf diesem Weg also dürfte man wahrscheinlich nicht weiter kommen.

Aber auch schon die vorher angeführten Betrachtungen beweisen, daß die Veränderungen an der nervösen Substanz das Wesentlichste des paralytischen Krankheitsvorganges sind und daß die Veränderungen an den Gefäßen wohl nur gleichzeitig und durch dieselbe Ursache veranlaßt werden.

Da wir eine ähnliche Ausbreitung der Rückenmarksdegeneration bei den offenbar toxischen Erkrankungen der Pellagra und des Ergotismus sehen, erscheint die Annahme einer toxischen Ursache für die Degeneration des Nervengewebes bei der Paralyse durchaus begründet. Wenn sich die Angabe Mahaim's, der das Vorkommen von Plasmazellen in dem Zentralnervensystem bei einer Intoxikation mit Filix mas beschrieben hat, bestätigen sollte, würde sich ergeben, daß auch bei anderen Intoxikationen Infiltrationszellen wie bei der Paralyse vorkommen.

Zurückgewiesen muß jedenfalls die Auffassung Klippel's werden, daß die Paralyse eine Entzündung sei, wie jede durch Bakterien verursachte Entzündung.

Die bakteriellen Entzündungen, soweit wir sie bis heute kennen, breiten sich nach den Blutgefäßen und Lymphbahnen aus, in welche

die Bakterien verschleppt werden und machen isolierte Erkrankungsherde; sie verbreiten sich nicht nach nervösen Anordnungen.

Noch weniger begründet scheint die Auffassung von Kaes, der aus seinen Markscheidenpräparaten den Schluß zieht, daß die Paralyse nichts anderes als ein frühes Altern, eine frühe Rückbildung sei. Den Altersveränderungen liegen im Gegensatz zu der Paralyse im wesentlichen regressive Prozesse zu Grunde, während bei der Paralyse mit dem Untergang der nervösen Substanz entzündliche Veränderungen am Gefäßapparat einhergehen.

Nach unseren Befunden lassen sich die anatomischen Veränderungen bei der progressiven Paralyse aber auch nicht allein durch eine vom Gefäßsystem ausgehende Entzündung zwanglos erklären. Es muß vielmehr angenommen werden, daß das nervöse Gewebe unabhängig von der Gefäßerkrankung zu Grunde geht.

Das wesentlichste der paralytischen Erkrankung ist die Schädigung und der Untergang des Parenchyms; mit dieser Parenchymerkrankung gehen entzündliche Erscheinungen am Gefäßapparat einher, die in der Hirnrinde am stärksten ausgeprägt sind.

Daß die Vergiftung, welche die Paralyse veranlaßt, mit der Syphilis in direkte oder indirekte Beziehung zu bringen ist, dürfte feststehen. Daß die histologischen Veränderungen der Paralyse, abweichend von den Gewebserkrankungen sind, die den gummösen und luetisch-meningitischen und -endarteriitischen Prozessen zu Grunde liegen, werden wir noch unten darzulegen, Gelegenheit haben. Dagegen erscheint es auch nicht bewiesen, daß nach irgendwelcher anderen Ursache als nach der Lues beim Menschen Gehirnveränderungen zur Beobachtung kommen, welche denen bei der Paralyse entsprechen. Damit bleibt aber auch die Möglichkeit offen, daß die paralytischen Veränderungen nur eine besondere Form luetischer Gewebserkrankungen darstellen.

Bis diese Wahrscheinlichkeit durch zwingende Beweise zur Gewißheit erhoben wird, haben wir natürlich keine Berechtigung, die paralytischen Gewebsveränderungen als luetische zu bezeichnen. Und selbst wenn dies der Fall sein wird, werden wir die paralytische Erkrankung wegen ihrer andern Entwicklung, ihrer abweichenden Art und ihres verschiedenen Ausgangs als etwas ganz wesentlich anderes als die übrigen syphilitischen Hirnerkrankungen ansehen müssen.

Lassen sich nach den histologischen Befunden Unterarten der Paralyse abgrenzen?

Es stellt sich nun zunächst die weitere Frage, ob etwa die anatomischen Befunde bei der Paralyse dazu benützt werden können, Unterformen abzutrennen, und ob den bekannten klinischen Varietäten des Krankheitsbildes histologisch abweichende Befunde entsprechen.

Man hat ja von jeher versucht, die Paralyse nach den klinischen Erscheinungen in verschiedene Gruppen zu trennen. So hat man die klassische Paralyse, die demente, die hypochondrische, die zirkuläre Form auseinandergehalten. In allen Lehrbüchern findet man betont, daß alle diese Formen gelegentlich nur Zustandsbilder im Verlaufe eines einzigen Krankheitsfalles bilden. Ein durchgreifender histologischer Unterschied hat sich selbst zwischen den typischsten Fällen der klassischen und dementen Paralyse bis jetzt nicht finden lassen.

Schon seit langer Zeit hat man dann zwischen Paralysen mit Hinterstrangs- und Seitenstrangserkrankung unterschieden und nach Abweichungen des Verlaufs, der Dauer, der klinischen Erscheinungen gesucht; auch hier haben sich histologische Abweichungen nicht finden lassen.

Binswanger hat dann weiter einige histologisch abweichende Formen beschrieben, eine hämorrhagische und eine meningitisch-hydrocephalische Form. Kleine Hämorrhagien findet man häufig, wie neuerdings wieder Cramer betont hat, im zentralen Höhlengrau. In der Hirnrinde der Paralytiker habe ich aber unter allen meinen Fällen nur zwei mit einigen kleinen Blutungen gefunden. Die Fälle hatten sonst weder klinisch noch histologisch etwas von anderen Fällen Abweichendes. Im Vergleich zu der großen Zahl der untersuchten Paralysen scheint also die hämorrhagische Form zwar ein interessantes, aber doch seltenes Vorkommnis zu sein.

Über die meningitisch-hydrocephalische Form habe ich, was den meningitischen Teil anbelangt, schon oben einige Bedenken geäußert. Seit wir durch die Einführung der Lumbalpunktion bei der Paralyse darüber belehrt worden sind, daß die Ventrikelflüssigkeit nicht nur quantitativ, sondern auch qualitativ hinsichtlich ihres Reichtums an zelligen Elementen und hinsichtlich ihrer chemischen Zusammensetzung verändert ist, kann man wohl einige Bedenken dagegen erheben, daß, wie Wernicke meint, der Hydrocephalus nur bestimmt ist, den durch den Hirnschwund freigewordenen Raum auszufüllen. Unter meinem Beobachtungsmaterial befinden sich

wenige Fälle mit mächtigem Hydrocephalus, ungewöhnlich starker Ependymwucherung und auffällig plattgedrückten Streifenhügeln, welche den Gedanken nahelegen mußten, daß hier eine über die gewöhnliche Spannung hinausgehende Flüssigkeitsansammlung vorlag. Doch das waren ganz seltene Fälle und immer Endzustände einer ungewöhnlich langen Krankheit. Klinische Besonderheiten vermochte ich an ihnen nicht festzustellen. Viel gewöhnlicher jedenfalls sieht man den Hydrocephalus genau mit dem Hirnschwund parallel gehen und keine erkennbaren Druckerscheinungen veranlassen. So muß auch die meningitisch-hydrocephalische Form Binswanger's, wenn ihr überhaupt eine Berechtigung zuerkannt werden kann, als ein seltenes Vorkommnis angesehen werden, während für die große Mehrzahl der Paralysen eine Einteilung in durch histologische Eigentümlichkeiten gekennzeichnete Gruppen noch nicht möglich erscheint.

Als eine durch etwas eigenartige Gewebsveränderungen gekennzeichnete Form sind weiter mehrfach die Fälle mit besonders raschem und stürmischem Verlauf (die foudroyante, galoppierende Paralyse) beschrieben worden. Auf ihre Eigentümlichkeit ist schon oben mehrfach hingewiesen. Das Wesentliche scheint eine ziemlich gleichmäßige Erkrankung der ganzen Hirnrinde, die Zellerkrankung oft ganz gleichartig in einer der akuten Veränderung Nissl's ähnlichen Form, aber mit Anhäufung dunkler Körnchen in den Zellen, Zerfall der feinen nervösen Strukturen in coccenähnliche Körner, zahlreiche Karyokinesen in der Glia neben als Rückbildungserscheinungen zu deutenden Veränderungen an manchen Trabantzellen, noch wenig Gliafaserbildung, Anhäufung von jungen Plasmazellen in den Kapillaren, wenig oder kein Ausfall von Markfasern, oft Marchi-Schollen in der Rinde, Rindenarchitektonik nicht gestört (Taf XII, Fig. 2).

Wir sehen aber ähnliche Veränderungen gelegentlich auch aufgepfropft auf ein bereits chronisch verändertes, paralytisch atrophisches Gehirn, wenn sich nach langem Verlauf plötzliche, heftige Erregungszustände eingestellt hatten; dazu scheinen diese Fälle, wie auch Gaupp meint, viel seltener geworden zu sein. Seit Abschaffung des Isolierregimes und seit Einführung der Dauerbäder haben wir öfters diese stürmischen Zustände mit der wilden Erregung, dem gräßlichen Grimassieren, ungestümen choreiformen Bewegungen in Remission oder in chronische Formen übergehen sehen, während sie früher rasch an Erschöpfung, Phlegmonen oder Decubitus zu Grunde gingen. So stellen wahrscheinlich solche Be-

obachtungen mehr besonders akut einsetzende Zustandsbilder als eine durch innere Bedingungen zu raschem Verlauf und kurzer Dauer bestimmte Varietät der Paralyse dar.

Als eine weitere klinisch abweichende Form hat man schließlich die Tabesparalysen abgetrennt. Das wesentlichste klinische Merkmal besteht nach Binswanger in dem langen, gelegentlich über acht bis zehn und mehr Jahre sich erstreckenden Verlauf, welcher durch langjährige Stillstände des Leidens bedingt ist. Jahrelang können die intellektuellen Schädigungen nur auf den Verlust der feineren ethischen und ästhetischen (altruistischen) Vorstellungen und Empfindungen beschränkt sein, ohne daß irgend welche Gedächtnis- oder Urteilsschwäche bemerkbar geworden ist.

In anderen Fällen können Remissionen fehlen, während im übrigen der klinische Verlauf mit seiner eigenartigen geistigen Schwäche derselbe bleibt.

Auch Fürstner betont die eigenartige Demenz und den protahierten Verlauf mancher Tabesparalysen.

Bei einer anderen Gelegenheit beschreibt Binswanger noch andere Formen der Tabesparalyse. Die Paralyse kann sich an die Tabes unter den stürmischsten Erscheinungen anschließen und nach kurzer Zeit tödlich enden, oder sie kann nach plötzlichem Beginn unter gehäuften paralytischen Anfällen zum Tode oder zu rapidem Verfall führen. Auch Meynert und Wernicke schreiben den Tabespsychosen einen besonders schnellen Verlauf zu.

Unter den 170 Fällen unserer Betrachtung befinden sich 15, bei welchen eine Tabes lange Jahre der Paralyse vorausgegangen war.

Drei davon entsprachen der Schilderung der chronisch verlaufenden Tabesparalyse, wie sie Binswanger gibt, nur einer davon hatte eine Remission. Vier weitere Fälle glichen den Beobachtungen Binswanger's mit dem ungemein raschen, stürmischen Verlauf.

Zwei Fälle zeigten erst gegen das Ende ihres Lebens, als schon ein schwerer Blasenkatarrh und nephritische Erscheinungen vorhanden waren, Zustände von Verwirrtheit. Auch sie erwiesen sich histologisch als Paralysen. Die anderen vier Fälle verteilen sich nach ihren psychischen Erscheinungen unter die klassischen Paralysen (zwei) und unter die hypochondrische Paralyse (zwei).

Dazu kommen noch zwei Fälle mit sehr langem Verlauf, bei welchen im Leben die Diagnose „Tabes mit Demenz" gestellt worden war, weil zu den Tabessymptomen keine deutlich paralytischen, namentlich keine paralytische Sprachstörung, getreten waren und die psychische Schwäche nur in einer einfachen Demenz, geringen Ge-

dächtnisausfällen und Stumpfheit sich äußerte. Die mikroskopische Untersuchung zeigte, daß es sich auch hier um Paralysen handelte. Wir müssen demnach auch diese Fälle der ersten Binswanger'schen Gruppe zurechnen.

Diese Zusammenstellung spricht nun dafür, daß sich zur Tabes Paralysen jeder Färbung hinzugesellen können, spricht aber auch nicht dagegen, daß hauptsächlich zwei Formen unter den Tabesparalysen einer Hervorhebung würdig sind: Formen mit einem sehr protahierten Verlauf und einer lange gering bleibenden Gedächtnisstörung, während die ethischen Defekte mehr in den Vordergrund treten und weiter Fälle, bei welchen im Verlauf einer Tabes plötzlich stürmische Erregungszustände, oft mit lebhaften Sinnestäuschungen, auftreten, und die Krankheit rasch, zuweilen unter gehäuften Anfällen zum Tode führt. Gerade für diese letzte Gruppe habe ich geglaubt, eine besondere Anordnung der paralytischen Erkrankung gefunden zu haben, indem in zwei Fällen die Veränderungen mehr auf die tiefe Rinde beschränkt schienen. — Ich habe mich belehren lassen müssen, daß dies eine zu frühe Verallgemeinerung gewesen ist. Der Unterschied erscheint nicht durchgreifend. Bis heute konnte ich weder für diese, noch für die anderen Formen der Tabesparalysen eine eigenartige und von der gewöhnlichen Paralyse abweichende Krankheitsausbreitung nachweisen. Alle Tabesparalysen zeigten Veränderungen wie die gewöhnliche Paralyse, die meisten in einer anscheinend gleichen Anordnung; namentlich ist es nach meinen Beobachtungen auch nicht zutreffend, daß bei der Tabesparalyse durchschnittlich die hintere Mantelhälfte und das Kleinhirn stärker erkrankt ist.

So scheint es bis heute noch nicht möglich, den klinischen Varietäten der Paralyse entsprechende Abarten des paralytischen Degenerationsprozesses und seiner Ausbreitung nachzuweisen.

III. Die histologische Differentialdiagnose der Paralyse.

Nachdem wir, die Eigenschaften der paralytischen Erkrankung an den Fällen unzweifelhafter Paralyse festzustellen, uns bemüht haben, erwächst uns nach dem Plane der Untersuchung die Aufgabe, nachzuweisen, ob und in welcher Art und Weise sich die paralytische Erkrankung von jenen Erkrankungsformen des Gehirns unterscheidet, die klinisch zu einer Verwechslung mit der Paralyse Veranlassung geben können. Die Krankheiten, welche hier zunächst

in Betracht kommen, gehören zu jener Gruppe, welche man wegen ihrer vielfachen Ähnlichkeiten mit der Paralyse als Pseudoparalysen bezeichnet, in Frankreich auch als „les paralysies générales" (Klippel) zusammengefaßt hat. Unter ihnen verdient die Hirnlues eine ganz besondere Beachtung.

Hier ist eine frühzeitige richtige Erkennung auch von der größten praktischen Bedeutung, weil sich die Hirnlues prognostisch wesentlich anders verhält als die Paralyse, da eine Besserung, ja Heilung möglich, oder wenigstens ein weit protahierterer Verlauf nicht selten ist und eine spezifische Therapie weniger machtlos bleibt.

Die luetischen Erkrankungen des Gehirns.

Wenn wir unsere Fälle durchsehen, bei welchen im Leben und bei der Leichenöffnung die Diagnose auf Hirnlues gestellt worden war, so ergibt sich, daß sie sich untereinander, zum Teil schon makroskopisch, sehr wesentlich unterscheiden.

Die erste Gruppe umfaßt diejenigen Fälle von gummöser Lues, bei welchen die Bildung von isolierten Gummigeschwülsten an den Häuten des Gehirns oder in der Hirnsubstanz selbst das anatomische Bild beherrschte, während Erweichungen oder meningitische Infiltrationen fehlten, oder sehr wenig ausgeprägt waren.

In einem Falle fand sich ein einzelliegendes wallnußgroßes Gumma im Hemisphärenmark des Schläfelappens, während nur eine ganz leichte Verdickung der basalen Pia mit geringer lymphocytärer Infiltration hinzukam.

Schon eher kann das Bild der Paralyse vorgetäuscht werden bei der zweiten, zahlreichere Fälle umfassenden Gruppe, wo sich eine ausgedehnte meningitische Infiltration mit oder ohne Gummiknoten findet.

Hier lassen sich wieder zwei Gruppen unterscheiden, a) Fälle, bei welchen die Meningitis auf die Basis beschränkt bleibt, und b) Fälle, bei denen die Konvexität den Sitz der Erkrankung bildet. Seltener ist Basis und Konvexität gleichzeitig ergriffen.

Ist der Sitz der gummösen Meningitis auf die Basis beschränkt, so findet man fast in allen Fällen mehrere der Hirnnerven in die meningitischen Infiltrationen eingebettet, oder selbst infiltriert. Da die Meningitis zwischen dem vorderen Brückenrand und dem Chiasma in der Regel am stärksten entwickelt ist, zeigt sich am häufigsten der Sehnerv und Oculomotorius beteiligt und durchwachsen.

Die Infiltrationen können aber nach vorn oder hinten weitergreifen und den Olfactorius, Abducens und Trochlearis, seltener auch den Facialis, Trigeminus und Acusticus und die übrigen Hirnnerven schädigen.

In einem Fall, den ich untersuchen konnte, zog sich die meningitische Verdickung beiderseits von dem interpedunculären Raum gegen die Fossa Sylvii hin und breitete sich über den Orbitalteil des Stirnhirns und zwischen den beiden Frontallappen aus.

Es ist nun besonders wichtig für das Verständnis der psychischen Störungen bei der gummösen meningitischen Hirnlues, daß eine ausgesprochene Neigung der meningitischen Infiltrationen zu beobachten ist, an den Gefäßen, welche die Blutversorgung des Gehirns vermitteln, in die Gehirnsubstanz selbst vorzudringen.

Jedenfalls muß aber hier betont werden, daß nicht jede Verdickung der Pia der Hirnbasis, namentlich in dem Gebiet zwischen Brückenrand und den Wurzeln des Olfactorius, als luetisch-meningitisch angesehen werden darf. Man findet nicht ganz selten bei der Paralyse selbst nicht unerhebliche Verdickungen der Pia im interpedunculären Raum, sogar mit einer scheinbaren Einschnürung des Oculomotorius und Einbettung des Opticus, die histologisch keinerlei andere Merkmale zeigen, als die oben ausführlich beschriebenen Veränderungen der Pia der Konvexität der Paralytiker. Die luetische Meningitis, auch wenn, was nicht ganz selten vorzukommen scheint, Gummabildung fehlt, zeigt wesentlich abweichende histologische Merkmale.

Die wesentlichste Veränderung an der Pia bei der Paralyse besteht, wie wir gesehen haben, in einer ausgesprochen chronischen, schleichend fortschreitenden Infiltration. Man begegnet demnach in ihr Infiltrationszellen sehr verschiedener Art und offenbar sehr verschiedenen Alters. Neben Häufchen frischer Lymphocyten und Plasmazellen wiegen in Rückbildung begriffene Zellen vor. Ein großer Teil der verdickten Stellen der Pia besteht aus gewuchertem, auch wieder zurückgebildetem Bindegewebe mit allerlei zerstreuten Krümeln, Detritushäufchen und einzelnen degenerierten Infiltrationszellen. Nur am visceralen Blatt unmittelbar über der Rinde begegnen wir meist noch einer Lage frischer Plasmazellen.

Die frische luetische Meningitis zeigt dagegen eine massige, nahezu gleichartige Infiltration mit Lymphocyten. Die Infiltration macht auch nicht Halt an den Gefäßwänden und den durchtretenden Nerven, wie bei der Paralyse, sondern sie erfüllt auch die Wandungen der Gefäße und das interstitielle Gewebe der Nerven.

So tritt in Schnitten durch eine frische, luetische Meningitis eine alles erfüllende Lymphocyteninfiltration zu Tage, unter der alle anderen Gewebsteile zurücktreten.

In den stärksten Anhäufungen der Infiltrationszellen kommt es im weiteren Verlaufe nicht selten zu herdförmigem Zerfall, während an anderen Stellen eine zellig-fibröse Wucherung, von dem ursprünglichen Bindegewebe ausgehend, zur Bildung derber Schwarten Veranlassung gibt.

Während dann weiterhin die paralytische Meningitis neben der Erkrankung der Hirnrinde einhergeht, ohne daß ein Abhängigkeitsverhältnis zwischen meningealen und Hirnrindenveränderungen zu bestehen scheint, da die Hirnrinde unter einer wenig veränderten Pia schwer erkrankt sein kann, ist bei der Meningitis luetica die Abhängigkeit der Rindenveränderungen von den Piaveränderungen nicht zu verkennen.

Zunächst ist sicher, daß gerade bei der basalen Meningitis das Hirngewebe selbst bei starker Piaverdickung verhältnismäßig wenig verändert sein kann, für die frischen Fälle aber trifft jedenfalls zu, daß Veränderungen im Hirngewebe geringer sind als die in der Pia.

Der ganze Gewebsbefund spricht zudem dafür, daß in der Regel die Erkrankung der Pia das erste, die Beteiligung des Hirngewebes das spätere ist. So kommt es auch, daß in der Hirnrinde die der Pia zunächst gelegenen Schichten weitaus am stärksten ergriffen sind und die Veränderungen nach der Tiefe zu rasch abnehmen. Wenn, wie recht häufig, die Meningitis eine herdförmig umschriebene ist, so finden sich auch im Hirngewebe in der Regel nur unter den erkrankten Piastellen erhebliche Veränderungen.

Sobald nun die Erkrankung auf das Nervengewebe selbst übergegriffen hat, begegnet man auch hier einer Infiltration der Lymphscheiden mit Lymphocyten, die an Massigkeit gewöhnlich die paralytischen Infiltrate übertrifft; man vergleiche nur die Abbildung einer solchen meningosyphilitischen Erkrankung Taf. XIV, Fig. 1 mit einer wohl schon die stärksten Grade darstellenden paralytischen Infiltration Taf. XIV, Fig. 2.

Typische Plasmazellen sieht man dabei nur seltener. Die bei der Paralyse gewöhnlichen großen Formen mit hellem Hof um den Kern und den großen, lappigen Zelleibsfortsätzen findet man kaum. Meist handelt es sich um Formen, die einen Zweifel zulassen, ob es sich um Plasmazellen oder Lymphocyten handelt. Mastzellen sind ebenso häufig wie bei der Paralyse. Auch in den Gefäßen findet man die

Intima erheblich gewuchert, die Adventitialzellen vermehrt. Sicher geht auch eine umfangreiche Neubildung von Gefäßen vor sich, die sofort wieder infiltriert werden können. In der mächtig gewucherten Intima größerer Gefäße sieht man oft neue Lumina gebildet. Man findet auf Taf. IV, Fig. 1—6 paralytische, Fig. 7—8 luetisch-meningitische Gefäße dargestellt und wird daran leicht die wesentlichsten Unterschiede zwischen den Gefäßveränderungen beider Erkrankungszustände erkennen können.

Schließlich liegen die massigen Infiltrate so nahe beieinander, daß fast kein Raum mehr dazwischen bleibt. Hat die Infiltration solche Grade erreicht, so sehen wir auch in dem zwischenliegenden Gewebe außerhalb der Lymphscheiden nach und nach Infiltrationszellen auftreten (in der Randzone von Fig. 1, Taf. XIV).

Inzwischen ist aber auch schon, wie Markscheidenpräparate und Zellbilder zeigen, das Nervengewebe in den Gegenden der stärksten Infiltration zu Grunde gegangen. Die Glia wuchert mächtig und bildet riesige Elemente, kann aber nicht gegenüber der enormen Vermehrung des mesodermalen Gewebes ihren Platz behaupten.

So endet der Krankheitsvorgang damit, daß die der Pia benachbarten Teile des Hirngewebes in einer gleichmäßigen Infiltration aufgehen und die ursprünglichen Grenzen zwischen Pia und Hirngewebe sich vollständig verwischen. Durch den teilweisen Zerfall der Infiltrationszellen in Detritus und krümlige Massen, durch mächtige Wucherungen des Bindegewebes an anderen Stellen zu fibrösen Schwielen, durch hinzutretende Erweichungen wird dann bewirkt, daß beim Abziehen der Pia große Teile der Hirnrinde mit hinweggerissen werden. Meist nimmt, wie schon erwähnt, die Infiltration der Lymphscheiden gegen die Tiefe der Rinde rasch ab, zuweilen findet man aber auch noch in die Markleiste hinein eine stellenweise lymphocytäre Infiltration.

Diese Merkmale dürften wohl hinreichen, eine luetische Meningomyelitis auch dann von einer Paralyse zu unterscheiden, wenn keine Gummibildung vorhanden ist.

Die luetische Meningoencephalitis zeigt die erheblichsten Veränderungen in der Pia. Die Pia und auch die Wandungen der Pialgefäße, sowie die durchtretenden Nerven sind von Lymphocyten infiltriert. Die Infiltrationen neigen zu raschem Zerfall. Von der Pia greift die Erkrankung auf das Hirngewebe selbst über und führt hier zu einer

mächtigen Infiltration der Lymphscheiden mit Lymphocyten. Nachdem die nervöse Substanz zu Grunde gegangen ist, wird die Oberflächenzone mit in die allgemeine Infiltration hineingezogen und dadurch die Grenzen zwischen Pia und Nervengewebe völlig verwischt. Bleibt die Meningitis abgegrenzt, so zeigen auch die Veränderungen der Hirnrinde nur eine umschriebene Ausdehnung.

So einfach und übersichtlich nach dieser Darstellung die histologischen Veränderungen der luetischen Meningoencephalitis erscheinen, so häufig liefert uns der Leichenfund viel verwickeltere Bilder. Sie werden entweder dadurch bedingt, daß in der meningitischen Pia größere Gummiknoten auftreten, oder daß sie sich auch sonst in dem Hirngewebe der Nachbarschaft, ja selbst weit davon angesiedelt haben, oder dadurch, daß infolge einer Erkrankung der Gefäße Thrombosen und Erweichungen entstehen. Letzteres kann entweder dadurch geschehen, daß die Entzündung der Nachbarschaft auf die Gefäße übergreift, oder daß die meningitischen und gummösen Infiltrate die Gefäße komprimieren, oder daß sich ein Gumma in der Gefäßwand selbst bildet oder schließlich dadurch, daß das Gefäß in der Form der Heubner'schen Endarteriitis erkrankt. Gerade die Meningitis der Basis veranlaßt bei der Nachbarschaft der großen Gefäßstämme am häufigsten solche Komplikationen und durch die großen Erweichungsherde können dann wesentlich andere Krankheitsbilder veranlaßt werden.

Einen solchen histologisch besonders bemerkenswerten Fall will ich kurz anführen.

X.

St., 20 Jahre alt, Verkäuferin; Vater geisteskrank, Patientin erwarb mit 17 Jahren Lues, bekam darnach Ausschlag, Rachengeschwüre. Von einem Quacksalber behandelt. Seit einem Jahre viel Klagen über Müdigkeit, mangelhaften Appetit. Schwere Anämie. Vor sieben Monaten apoplektiformer Anfall mit rechtsseitiger Parese, sensorischer und motorischer Sprachstörung. Aufnahme ins Hospital. Zeigt eine hochgradige geistige Schwäche, macht den Eindruck eines Kindes. Geringe Besserung nach einer Schmierkur. — 3 Monate vor der Anstaltsaufnahme neuer apoplektiformer Anfall, r. Lähmung mit vollständiger Sprachlosigkeit (kann nur das Wort „ja" sprechen), versteht nicht mehr, was ihr gesagt wird, lacht stupide.

Bei der Aufnahme Pupillenreaktion erhalten, keine Lähmungen der Augen- und Gesichtsmuskeln, erhebliche Parese des r. Armes, geringere des Beines, enorme Steigerung des r. Patellarreflexes, geringer des l. R. hochgradiger Fußklonus.

Vollständiger Verlust der Sprache, Sprachverständnis schwer geschädigt, nicht völlig aufgehoben; kann unter zahlreichen vorgelegten Gegenständen auf Aufforderung einzelne heraussuchen. Hochgradigste Ermüdbarkeit. Häufig blödes Lachen. Erkennt die Pflegerin, richtet sich zurecht, wenn das Essen kommt, gibt aber sonst keine Äußerungen psychischer Vorgänge von sich. Einige epileptiforme Anfälle; Tod nach zwei Monaten unter zunehmendem körperlichen Verfall.

Der Sektionsbefund ergab eine Verdickung der Pia mäßigen Grades über dem Stirnhirn, zahlreiche kleine Erweichungsherde in den Stirnwindungen.

An der Basis meningitische Verdickung der Pia ausschließlich über den Hirnschenkeln, von da auf den Schläfelappen übergreifend. — Der äußere Rand des rechten Hirnschenkels gummös infiltriert. Die gummöse Entartung greift von da noch auf den rechten Schläfelappen über. In der Wand der linken arteria cerebri posterior, vor ihrer Teilung in die temporalis und occipitalis, sitzt ein erbsengroßes Gumma. Die Arterie ist an dieser Stelle thrombosiert. Links ist der ganze Hinterhauptslappen, ein Teil des Schläfelappens und der größte Teil des Temporallappens mit Ausnahme der Spitze und der T. 1 so vollständig erweicht, daß von der ganzen hinteren Hemisphärenhälfte nur ein mit dickflüssigen Erweichungsmassen gefüllter Pialsack übrig geblieben ist; r. ist nur die arteria temporalis während ihres Durchtrittes durch die infiltrierte Pia thrombosiert, und die 2. und 3. Temporalwindung in ihren hinteren beiden Dritteln erweicht.

Hier hatte die meningitische Infiltration über den Hirnschenkeln, welche die Nerven frei ließ, sowie die gummöse Infiltration des Hirnschenkels keinerlei hervortretende klinische Erscheinungen gemacht, während die durch die enormen Erweichungen bedingten Ausfälle das Bild beherrschten. Allerdings hatte die hochgradige Verblödung eine genauere Untersuchung unmöglich gemacht.

Histologisch ist der Fall wohl deswegen besonders interessant, weil sich hier drei Formen luetischer Gefäßerkrankung nebeneinander fanden. Eine Gummabildung in der l. Arteria cerebri posterior, ein Übergreifen der luetischen Infiltration der Umgebung auf das Gefäß an der r. Arteria temporalis und die Heubner'sche Endarteriitis an den Pialgefäßen des Stirnhirns. Alle drei hatten in gleicher Weise Erweichungen verursacht.

Im allgemeinen wird ja in solchen Fällen eine klinische wie histologische Differentialdiagnose gegenüber der Paralyse keine Schwierigkeit machen. Schwieriger aber kann sie dann werden, wenn die luetische Meningitis nur die Konvexität befällt und hier eine weite Ausbreitung annimmt. Das Fehlen von Erscheinungen, die auf eine Beteiligung der Hirnnerven hinweisen (auch Stauungspapille kann fehlen), sowie ausgesprochenere psychische Reiz- und Ausfallserscheinungen, welche die ausgedehntere Be-

teiligung der Hirnrinde veranlaßt, können hier eine der Paralyse viel ähnlichere Erscheinungsform bedingen. Fehlen dann größere Gummiknoten in den Meningen, erreichen die sulzigen, schwartigen Verdickungen keine höheren Grade als das bei der Paralyse vorkommen kann, so wird auch der Leichenbefund noch nicht immer sichere Entscheidung bringen können.

Manchmal deutet die umschriebene Anordnung der Meningitis, oder ihre Beschränkung auf Gebiete, welche bei der Paralyse weniger beteiligt zu sein pflegen, auf ihre luetische Bedeutung hin. Wie aber zahlreiche Fälle in der Literatur beweisen, kann sie auch diffus und dabei über dem Stirnhirn am ausgeprägtesten sein.

Oft, wie in dem Falle, welchen ich im Archiv f. Psych. beschrieben habe, kann eine gleichzeitige spinale Meningomyelitis den luetischen Charakter der Konvexitätsmeningitis wahrscheinlich machen.

Immer aber wird auch hier die histologische Untersuchung eine sichere Entscheidung bringen können, durch Beachtung der oben dargelegten histologischen Merkmale.

Eine dritte Gruppe luetischer Hirnerkrankungen ist schließlich auf eine Endarteriitis luetica zurückzuführen, die auch ohne jede gummöse oder meningitische Komplikation vorkommen kann. Die Endarteriitis luetica, die hauptsächlich durch die Untersuchungen Heubner's bekannt geworden ist, führt dann zu Erweichungen und Blutungen, die an sich wohl nichts histologisch Eigenartiges haben.

Man hat bisher dem Verhalten der kleinen Hirngefäße bei der Heubner'schen Endarteriitis weniger Beachtung geschenkt. Neuerdings aber ist uns bei der Hirnrindenuntersuchung noch eine andere Form offenbar luetischer Erkrankung des Gehirnes begegnet, bei welcher Veränderungen an den kleinen und kleinsten Gefäßen das histologische Bild beherrschen, während Anzeichen einer schweren Erkrankung der größeren Gefäße anscheinend nicht immer hervortreten müssen. Mit der Heubner'schen Endarteriitis steht wohl diese Form in enger Beziehung. Nissl, der zuerst auf diese eigenartige Rindenerkrankung aufmerksam geworden ist, wird seine Beobachtungen ausführlicher mitteilen, so daß ich mich hier darauf beschränken kann, dasjenige hervorzuheben, was für unsere differentialdiagnostischen Untersuchungen in Betracht kommt. Denn auch hier kann klinisch die Unterscheidung gegenüber der Paralyse Schwierigkeiten machen und die Leichenbetrachtung wird in den meisten Fällen bei dem Mangel erheblicher oder dem Fehlen von der Paralyse abweichender Befunde die Schwierigkeiten nicht zu lösen vermögen. Die klinische Erscheinungsform dieser Erkrankung soll unten be-

sprochen werden, hier nur der anatomische Befund. Es handelt sich in allen drei Fällen um Frauen. Im ersten Fall, bei welchem im Leben die Diagnose auf Hirnlues gestellt worden war, schien durch das Ergebnis der Sektion die Richtigkeit der Diagnose sogar in Frage gestellt zu werden.

XI.

1. Fall. Pia über der Konvexität entlang den Gefäßen leicht getrübt und verdickt, schwer, aber ohne Rindenschälung ablösbar, an der Basis zart. — Basale Gefäße ohne eine Spur von Einlagerungen oder Verdickungen. — Hirngewicht 1150 g. Windungen nicht geschwunden, eher etwas abgeplattet, besonders an der l. Hemisphäre. Substanz der Rinde derb, blutreich, Rinde nicht verschmälert, stellenweise eher gequollen. Keine Herde in Rinde oder Mark. Ventrikel etwas erweitert, die Gegend des calamus scriptorius auffällig grau. Ependym hier derb mit balkigen Verdickungen. An der Oberfläche des Kopfes des l. Streifenhügels eine seichte, erbsengroße, etwas ins Grau spielende Einsenkung. Darunter nach Einschnitt keine makroskopisch sichtbare Verfärbung.

Dura mater spinalis auf der Innenfläche mit einer zarten fibrösen Membran bedeckt. Pia spinalis über den hinteren Wurzeln am Halsmark leicht verdickt.

Da, wo das Sakralmark ins Lendenmark übergeht, sitzt an der hinteren Fläche eine etwa linsengroße Vorwölbung von rundlicher Form. Beim Einschneiden entleert sich Flüssigkeit, und es zeigt sich, daß die Vorwölbung einer senfkerngroßen Cyste entspricht, deren grau-verfärbte Wände allmählich in das normale Weiß übergehen. Nach oben zu zieht ein grauer Degenerationsstreif, entsprechend dem l. Hinterstrang, etwa 1 cm hoch aufwärts verfolgbar. Der rechte Hinterstrang ist weiß.

Mitralklappe an ihren ganzen Rändern mit derben, warzigen Erhabenheiten dicht besetzt. Auf der einen Aortenklappe eine umschriebene derbere Einlagerung. Anfangsteil der Aorta völlig glatt. An den Nieren nichts Auffallendes. Leberkapsel fleckig verdickt, im Parenchym wechseln in fleckiger Anordnung auffällig gelblich und rötlich verfärbte Stellen. —

Der Leichenbefund war also kein typisch paralytischer, er sprach weder für noch gegen Paralyse, wenn wir die Ergebnisse berücksichtigen, zu denen wir oben bei Besprechung der Sektionsbefunde bei der Paralyse gekommen sind. Besonders auffallend war die gequollene Beschaffenheit der Rinde.

Die mikroskopische Untersuchung der eigentümlichen Cyste im conus terminalis klärte die Sache nicht weiter; es handelte sich offenbar um eine kleine Erweichung und es war kein Anhaltspunkt dafür vorhanden, ein zerfallenes Gumma anzunehmen. Sie hatte eine aufsteigende Degeneration im Hinterstrang verursacht. Unter der kleinen Einziehung am Kopfe des Streifenhügels fand sich eine jedenfalls schon großenteils resorbierte Erweichung.

So war der Fall nur durch eine histologische Untersuchung aufklärbar.

XII.

2. Fall. Es fand sich die Pia dünn, zart, Gefäße der Basis zart; Windungen aber etwas abgeplattet; Hirnrinde im ganzen etwas verbreitert, glasig, rosarot.

In der ersten Stirnwindung l. eine wallnußgroße Blutung, welche die Markleisten zweier Windungen mit der angrenzenden Rinde zerstört hatte und bis an die Pia vorgedrungen war. Das ausgetretene Blut war dunkelrot und darin lagen noch Fetzchen weißer Hirnsubstanz. Das Mark der Umgebung schien gelblich verfärbt. Hirngewicht 1230 g. Herzklappen sind zart. Nieren von normaler Größe. L. in der Nierenrinde eine weißliche, abgegrenzte, bohnengroße Stelle etwas über die Oberfläche vordrängend, von nicht sehr derber Konsistenz. Nierenoberfläche von zahlreichen, unregelmäßigen Einziehungen durchsetzt, auch rechts einige kleine weißliche Flecken.

Auch hier fiel also wieder die gequollene und glasige Beschaffenheit der Hirnrinde auf. Die mikroskopische Untersuchung der kleinen Blutung in der Hemisphäre ergab, daß es sich um einen offenbar frischen Erguß in eine alte Erweichung handelte.

Die weißlichen Flecken in der Niere erwiesen sich durch eine herdförmige, mächtige Lymphocyteninfiltration bedingt. Daneben bestanden narbige Einziehungen des Nierengewebes zum Teil auch noch mit Lymphocytenanhäufungen. Gummabildung war nicht nachzuweisen. Der Fall erschien unklar, da die kleine Blutung nicht als ausreichende Todesursache angesehen werden konnte, ebensowenig wie die Veränderungen der Nieren, die noch recht viel normales Nierengewebe übrig gelassen hatten. Die Nierenerkrankung mußte nach ihren histologischen Eigentümlichkeiten als luetisch angesehen werden.

XIII.

3. Fall. Hirngewicht 1213 g. Pia verdickt, löst sich nur schwer und nicht ohne Rindenschälung. Die Substanzverluste entsprechen kleinen erweichten Rindenstellen. Besonders im Stirnhirn beiderseits zeigt die Rinde an vielen Stellen eine eigenartige Beschaffenheit. Sie ist unregelmäßig breiter und schmäler, derber und weicher als normal, von zahlreichen kleinen Erweichungen durchsetzt. — Im Kopf des l. Streifenhügels eine haselnußgroße Erweichung. Die ganzen Stammganglien atrophisch, eingesunken. Inneres Drittel des l. Hirnschenkels grau.

Endocard getrübt. Ränder der Mitralklappen fein gekörnt. Leberoberfläche körnig rauh, Schnittfläche grau-gelblich. Nieren etwas verkleinert, eine haselnußgroße Cyste mit derber Wandung in der Rinde. Nierenkapsel nur mit Substanzverlusten abziehbar, Rinde etwas verschmälert.

Bei der Durchsuchung des Gehirns fanden sich noch zahlreiche, größere und kleinere Erweichungsherde im Innern des Thalamus, Streifenhügels und Linsenkerns, im Mark der Hemisphären und eine absteigende Degeneration der linken Pyramidenbahn.

Dieser Fall, bei dem im Leben die zahlreichen Erweichungsherde das klinische Bild beherrscht hatten, war für eine Paralyse gehalten worden. Immerhin waren schon die ungemein zahlreichen Erweichungen auffallend, und noch mehr der Umstand, daß in den zwischen den erweichten Stellen gelegenen Rindenpartien die Rinde verbreitert, nicht verschmälert erschien.

Das Bemerkenswerte an diesen Fällen waren aber nun die Veränderungen, welche sich in der Hirnrinde auch da fanden, wo Herde fehlten. Betrachtet man Schnitte aus der Hirnrinde aller drei Fälle mit schwachen Vergrößerungen, so zeigen sich die größeren Gefäße, welche von der Pia in die Rinde eintreten, so vordringlich und dunkel gefärbt, daß man ohne genaueres Zusehen glauben könnte, es handle sich auch hier um eine Infiltration der Lymphscheiden mit Lymphocyten und Plasmazellen wie in der paralytischen Rinde. Sobald man aber mit stärkeren Vergrößerungen die Gefäße durchmustert, fällt sofort auf, daß das starke Hervortreten der Gefäße bedingt wird durch die starke Färbung des Zelleibes und der großen runden Kerne der ungemein vergrößerten und gewucherten Gefäßendothelien, während eine Infiltration nicht zu bemerken ist. Verhältnismäßig zahlreiche Kernteilungsfiguren (im Fall 2 finden sich solche an einzelnen Stellen nahezu in jeder Kapillare) sprechen dafür, daß die Endothelwucherung eine sehr stürmische ist (Taf. II, Fig. 19, 20, 23). Muskelzellen sind in den meisten Gefäßen nicht mehr aufzufinden. Auch die Adventitia beteiligt sich lebhaft an der Wucherung, und dabei erreichen ihre Zellen eine solche Größe des Kerns und einen so großen, lebhaft gefärbten Protoplasmaleib, daß schließlich zwischen den Elementen der Intima und Adventitia keine Unterscheidung mehr möglich ist (Taf. IV, Fig. 9 und 10). Ein Vergleich dieser Zeichnungen mit den Abbildungen der paralytischen Gefäßveränderungen (Taf. IV, Fig. 1—6) und den Gefäßen bei der luetischen Meningoencephalitis (Taf. IV, Fig. 7 und 8) zeigt aufs anschaulichste die Eigenart dieser Gefäßerkrankung. In der gewucherten Gefäßwand bilden sich nun noch in viel ausgesprochenerer Weise als bei der Paralyse neue Gefäße, so daß schließlich ganze Bündel von Lumina nebeneinander liegen (Taf. IV, Fig. 9 und 10, Taf. II, Fig. 25). Einzelne scheinen aus dem älteren Gefäß herauszuwachsen.

Die Anzahl der Kapillaren ist offenbar enorm vermehrt; stellenweise sind ihre Schlingen so enge, daß nicht einmal eine Ganglienzelle dazwischen Platz hätte (Taf. II, Fig. 22), die neugebildeten Kapillaren sind meist viel weiter als die jungen Gefäße bei der

Paralyse (Taf. II, Fig. 25). Im Fall XI sind sie ganz besonders weit, zuweilen ampullenartig erweitert. Auffallend häufig finden sich polynucleäre Leukocyten im Lumen.

Wie diese neuen Kapillaren entstehen, scheint noch nicht recht klar. Jedenfalls läßt sich in den untersuchten Fällen eine Sproßbildung nicht so deutlich wie bei der Paralyse wahrnehmen.

Noch stärker als bei der Paralyse ist die Vermehrung der Membrana elastica, die oft ganz besonders dicke Ringe und weite derbe Maschen aufweist.

Was diese Gefäßveränderungen am auffälligsten von der Paralyse unterscheidet, bei der wir ja auch eine Wucherung der Intima finden, ist der Umstand, daß hier die Unterschiede zwischen allen Zellen der Gefäßwand völlig verwischt werden können, daß das Gefäß in gewissem Sinne wieder in einen embryonalen Zustand zurückkehrt.

Worin dann weiter diese luetischen Veränderungen von denen der Paralyse aufs auffälligste abweichen, ist das völlige Fehlen der Infiltrationszellen. Diese treten dort auf, wo Erweichungen, die ja häufig das Bild unrein machen, zu finden sind. Sie fehlen aber völlig, wo solche Herde fehlen, so ganz in dem ersten Fall, in welchem in der ganzen Rinde keine erweichte Stelle zu finden war. Nur besonders große Mastzellen sieht man hin und wieder den Gefäßen anliegen (Taf. IV, Fig. 9, Taf. V, Fig. 3 d). Wie bei der Heubner'schen Endarteriitis der größeren Gefäße scheint auch hier die Neigung zur Rückbildung in den gewucherten Gefäßhäuten sehr gering.

Im übrigen begegnet man auch bei diesem Krankheitsvorgang einzelnen Stäbchenzellen, meist kürzeren Formen als bei der Paralyse.

Die Glia zeigt enorme Wucherungserscheinungen, die einzelnen Gliaelemente erreichen eine besondere Größe, die üppigsten Gliarasen finden sich in der Rinde verbreitet (Taf. IX, Fig. 13 a und b, Taf. VII, Fig. 4).

Die Ganglienzellen zeigen vielfache Veränderungen, meist finden sie sich in einem eigenartigen Zustand von Schwellung (Taf. VII, Fig. 4). Ein erheblicher Ausfall aber ist, abgesehen von den Herden, in keinem Falle nachweisbar gewesen.

Markfaserpräparate zeigen im ersten und dritten Fall an Stellen, wo sich keine Herde finden, teilweise eine Lichtung der Fasern. So schwere Ausfälle wie bei der Paralyse haben sich nicht finden lassen.

Bei allen Fällen war die Stärke der Veränderungen an verschiedenen untersuchten Stellen sehr verschieden; im zweiten Fall fanden sich namentlich in den hinteren Partien des Gehirnes Gegenden, in welchen keine Veränderungen nachweisbar waren.

Im ersten Fall war im Rückenmark außer der schon beschriebenen Veränderung eine Schollenanhäufung in beiden Seitensträngen, die im Halsmark abnahm, festzustellen; im zweiten Falle ergab sich kein als sicher kankhaft anzusprechender Befund; im dritten Falle eine wohl absteigende Degeneration im r. Pyramidenseitenstrang und l. Pyramidenvorderstrang, sowie eine Lichtung des l. Pyramidenseitenstranges; die Hinterstränge waren in allen Fällen frei. Die Pia ist nur im ersten Fall genauer untersucht worden, es fanden sich hier neben hyperplastischen Erscheinungen vereinzelt liegende Lymphocyten, Mastzellen und auch einige Plasmazellen. In den Gefäßen der Pia war eine starke Endothelwucherung wahrnehmbar. Eine mikroskopische Untersuchung der großen Gefäße der Hirnbasis wurde leider versäumt, makroskopisch schienen sie im ersten und zweiten Fall nicht verändert, im ersten und dritten Fall fanden sich eigenartige Veränderungen der Mitralklappen, im ersten Fall auch an den Aortenklappen.

Daß es sich bei diesen Fällen um luetische Erkrankungen handelt, erscheint einesteils wahrscheinlich durch die nahen Beziehungen der Gefäßwandveränderungen zu der Heubner'schen Endarteriitis. Außerdem war im ersten und dritten Fall Lues sicher durch die Anamnese nachgewiesen, im zweiten Falle durch die Befunde an den Nieren wohl sichergestellt.

Also auch die hier nur kurz gekennzeichneten Veränderungen einer eigenartigen Form der Hirnlues sind von den paralytischen Gewebsveränderungen unterscheidbar. Die besonderen Unterscheidungsmerkmale sind:

1. Die viel hochgradigere Wucherung der Gefäßzellen, die schließlich eine völlige Verwischung der Grenzen der einzelnen Gefäßhäute herbeiführt, wie wir das nicht bei der Paralyse sehen;

2. Das Fehlen einer Infiltration der Lymphscheiden;

3. Dürfte sich diese luetische Form der Hirnerkrankung von der Paralyse noch dadurch unterscheiden, daß sie weniger rasch zu einer Atrophie, zu einem Ausfall des nervösen Gewebes durch

Untergang der Zellen und Markscheiden führt; und daß

4. Die Veränderungen, in ungleichmäßiger Weise über den Hirnmantel verbreitet, an einzelnen Stellen stärker, an anderen weniger stark und an wieder anderen ganz unerheblich scheinen.

5. Besteht offenbar eine viel stärkere Neigung als bei der Paralyse zu kleineren und größeren Erweichungsherden im ganzen zentralen Nervensystem.

Mit diesen Darstellungen ist der Formenkreis der Veränderungen, welche die Lues im zentralen Nervensystem zu setzen vermag, gewiß noch nicht erschöpft. Wahrscheinlich wird uns die Zukunft noch andere Veränderungen kennen lehren. Auch finden wir bereits jetzt schon eine ganze Reihe von Erkrankungen beschrieben, welche sich in den geschilderten Gruppen nicht wohl unterbringen lassen: so die sogenannte syphilitische Myelitis, die infantilen luetischen Sklerosen, die von Charcot, Bechterew, Gombault, Gowers, Orbeliani beschriebenen syphilitischen disseminierten cerebrospinalen Sklerosen, die luetische spastische Spinalparalyse Erb's.

Zum Teil sind dies aber wohl seltene Erkrankungen, zum Teil solche, die differentialdiagnostisch gegenüber der Paralyse kaum in Betracht kommen.

Eingehender müssen wir aber auf Syphilis cérébrale diffuse zu sprechen kommen, wie sie namentlich in der französischen Literatur noch manchmal aufgefaßt wird.

Als die Erkenntnis sich Bahn zu brechen anfing, daß ursächliche Beziehungen zwischen Lues und Paralyse nicht mehr von der Hand zu weisen waren, begann man nach Unterschieden zu suchen zwischen den Paralysen, bei welchen eine Syphilis in der Vorgeschichte nachweisbar war, und solchen, bei welchen eine luetische Ansteckung abgestritten wurde. Die Unterschiede konnten wohl nicht erheblich sein, da das Abweichende zwischen beiden Gruppen wohl nur darin bestand, daß zwar bei beiden die Infektion stattgefunden hatte, bei der einen Gruppe nachweisbar war, bei der andern Gruppe aber nicht. Die Fälle der ersten Gruppe hat man nun vielfach als diffuse Hirnsyphilis bezeichnet. Damit ist natürlich nur Verwirrung geschaffen worden. Wenn sich auch ein zwingender Beweis dafür nicht erbringen läßt, daß jeder Paralyse eine Lues vorausgegangen ist, so spricht doch die größte Wahr-

scheinlichkeit dafür. Eine Zusammenstellung, die, nach Erb's Vorgang bei der Tabes, in sorgfältigster Weise über ein Material, das eine genaue Nachforschung zuläßt, über Kranke besserer Stände angestellt wurde, ergab in Frankfurt, daß mehr als 90 Prozent nachweisbar syphilitisch infiziert war. Es ist wohl kaum anzunehmen, daß eine so schwere, fortschreitende, in ihrer Erscheinungsform und nach ihren Gewebsveränderungen so scharf gekennzeichnete Krankheit, wie die Paralyse, in 90 Prozent mit der Syphilis zusammenhängt und in dem kleinen Rest allein auf Überanstrengung, Erkältung oder Trunk zurückführbar sein soll.

Wenn nun von denen, welche die Syphilis cérébrale diffuse so auffassen, behauptet wird, zwischen ihr und der Paralyse beständen keine Unterschiede, so ist dem ohne weiteres zuzustimmen. Es ist ja auch dieselbe Krankheit, dieselbe Paralyse. Die richtige Hirnlues dagegen ist, wie wir oben ausgeführt haben, in ihren Gewebsveränderungen wohl von der Paralyse zu unterscheiden.

Auch bei uns in Deutschland hat sich der Name diffuse Hirnlues eingebürgert. Er scheint nicht glücklich gewählt, selbst wenn er nur auf sicher luetische Veränderungen angewandt wird. Den luetischen Hirnerkrankungen liegen in der größten Mehrzahl keine diffusen Veränderungen zu Grunde. Es scheint daher eher angebracht, von einer Hirnlues im allgemeinen zu sprechen, und wenn man auf eine speziellere Einteilung eingehen will, eine rein gummöse, meningitische und vaskuläre Form der Hirnlues zu unterscheiden, als die meist Falsches sagende und mißbrauchte Bezeichnung der diffusen Hirnlues weiter zu benützen.

Auch eine andere irreleitende Auffassung muß hier noch erwähnt werden.

Wir finden öfters in der Literatur bemerkt, daß die Hirnlues allmählich in Paralyse übergehe.

Die Fortschritte der klinischen Psychiatrie haben bereits dahin geführt, daß die früher viel verbreitetere Auffassung von der Umwandlung einer psychischen Krankheit in eine andere, jetzt nur noch für solche Formen möglich gehalten wird, deren klinische Abgrenzung noch nicht scharf durchführbar ist. Die Lues cerebri und die Paralyse sind, wie wir gesehen haben, durchaus abweichende Krankheitsvorgänge. Es ist zwar durch zahlreiche Einzelbeobachtungen festgestellt, daß Lues des Gehirns und Paralyse zusammen ein Gehirn befallen können, es ist unzweifelhaft gemacht, daß auf eine abgelaufene Lues cerebri eine Paralyse folgen kann. Einwandsfreie Fälle dieser Art sind aber nicht allzuhäufig. Daß aber schließ-

lich die Lues des Gehirns sich in eine Paralyse „umwandelt", hat noch niemand nachweisen können.

Die arteriosklerotische Hirnatrophie

ist eine zweite Krankheitsform, die für die Differentialdiagnose der Paralyse von großer Wichtigkeit ist.

Von den Franzosen auf Grund besonderer, von unseren Ansichten abweichenden medizinischen Auffassungen auch als arthritische Pseudoparalyse bezeichnet, ist sie hauptsächlich von Klippel, Pactet, Binswanger und mir als eigenartige Gehirnerkrankung beschrieben worden.

Als Ursache und Ausgang des Krankheitsvorganges muß hier die arteriosklerotische Erkrankung der Hirngefäße angesehen werden, die häufig mit einer hyalinen Entartung der Gefäßwand einhergeht. Wir sehen an den größeren Gefäßen des Hirngewebes, wie sich die elastische Membran in einzelne Blätter aufspaltet und wie sich zwischen denselben eine eigenartig homogene Substanz ansammelt, in welcher schließlich auch die gespaltenen Blätter der Elastica aufgehen (Taf. I, Fig. 4, 5 und 11).

Diese Substanz zeigt ein besonderes Verhalten gegen bestimmte Farbstoffe: sie färbt sich nicht mit basischen Anilinfarben und erscheint dann glänzend homogen oder in Lamellen angeordnet (Taf. I, Fig. 3), wird aber leuchtend rot nach Anwendung des van Gieson'schen Farbengemisches oder von Eosin. Die Fibrinfärbung hält sie nicht. Nach der Weigert'schen Resorcinfuchsinfärbung zeigt sie einen ganz matten, bläulichen Farbenton, die Lamellen der gespaltenen Intima treten oft noch etwas stärker gefärbt hervor (Taf. I, Fig. 4). In den hyalinen Massen treten öfters Zellen auf, die nach Form und Bau Körnchenzellen ähneln (Taf. I, Fig. 3).

Die Adventitia ist zuweilen gewuchert, oft verhält sie sich passiv. Die hyaline Degeneration kann zu einer hochgradigen Verengung der Gefäße führen, dann zeigt auch meist die erhaltene Endothellage Wucherungserscheinungen.

Schließlich löst sich der hyalin entartete Gefäßring in einzelne Bänder auf, die sich in Falten legen, wobei dann meist durch Thrombosierung ein völliger Gefäßverschluß herbeigeführt wird.

Weiter sehen wir an solchen Gefäßen sehr häufig aneurysmatische Erweiterungen auftreten und durch Bersten dieser oder auch der nicht erweiterten Gefäßwand Blutungen zustande kommen. Diese hyaline Gefäßerkrankung ist schon mehrfach beschrieben worden, so besonders von Weber. Es scheint nicht unwahrscheinlich, daß

es wenigstens zwei etwas abweichende Arten hyaliner Gefäßerkrankungen gibt. Wir wollen aber hier nicht weiter darauf eingehen.

Bei einem Vergleich sehr zahlreicher Bilder von größeren und kleineren Hirngefäßen, die aus Gehirnen von an schwerer allgemeiner Arteriosklerose erkrankten Individuen stammen, ergibt sich, wie ich glaube, mit Bestimmtheit, daß Arteriosklerose und hyaline Gefäßerkrankung in engem Zusammenhange stehen, insofern als die hyaline Entartung sehr häufig die arteriosklerotisch veränderten Gefäße befällt und nur eine weitere Stufe der Degeneration derselben darstellt. An den kleinen Gefäßen läßt sich oft allein die hyaline Erkrankung erkennen. Wir haben oben gesehen, daß die hyaline Entartung gelegentlich auch die durch den paralytischen Erkrankungsprozeß verödeten Gefäße befällt. Sie beschränkt sich dann meist auf die kleinen Gefäße der ersten und zweiten Rindenschicht und erreicht kaum so hohe Grade.

Die arteriosklerotisch-hyaline Gefäßerkrankung kann nun in mannigfacher Weise dem nervösen Gewebe Verhängnis bringen. Sie kann zur Berstung der Gefäße und zu großen Blutungen führen, die mit Vorliebe die Gegend der Stammganglien und inneren Kapsel, einen Lieblingssitz der arteriosklerotischen Gefäßentartung, treffen. Sie kann aber auch überall in der Hemisphäre Blutungen veranlassen, oder durch Thrombenbildung Erweichungen verursachen. Alle diese Schädigungen pflegen dann zu einem herdförmig abgegrenzten Untergang der nervösen Substanz samt der Glia zu führen.

Es scheint aber sicher, daß die Arteriosklerose nicht allein solche alles vernichtende Störungen veranlaßt, sondern manchmal durch die Behinderung des Blutkreislaufes nur dazu führt, daß das nervöse Gewebe in herdförmiger Ausbreitung zu Grunde geht, während die Glia lebhafte Wucherungserscheinungen zeigt und auch eine oft umfangreiche Gefäßneubildung stattfindet. Durch solche Herde, welche sich häufig mit Erweichungsherden und Blutungen vergesellschaften, wird die arteriosklerotische Hirnatrophie verursacht.

Nun ist es eine Eigentümlichkeit der arteriosklerotischen Gefäßerkrankung, daß sie selten alle Gefäße des Gehirns in gleicher Weise ergreift, sondern bald in diesen, bald in jenen Gefäßgebieten besonders hohe Grade erreicht.

Manchmal erkranken mit Vorliebe die Gefäße des Hirnstammes, der Brücke und der Medulla (arteriosklerotische Bulbärparalyse),

manchmal hauptsächlich die langen Gefäße des Markes der Hemisphären (Binswanger's Encephalitis subcorticalis chronica diffusa), manchmal vorzugsweise die kleinen Rindengefäße; letztere Form findet sich am häufigsten in höherem Alter, ist meistens mit einer senilen Demenz vergesellschaftet, weshalb ich sie früher als senile Rindenverödung bezeichnet habe.

Diese kurze Darstellung der Veränderungen bei der arteriosklerotischen Hirnatrophie weist uns schon darauf hin, nach welcher Richtung hin sich die Gewebsveränderungen von denen der Paralyse unterscheiden müssen.

Die arteriosklerotische Hirnerkrankung ist eine ausgesprochene Herderkrankung, es können sich zwar die diffusen Veränderungen der senilen Demenz zu ihr gesellen. Aber auch diese werden sich, wie wir unten zeigen werden, ohne Schwierigkeiten von der Paralyse abtrennen lassen.

Sonst werden wir immer zwischen den erkrankten Herden mehr oder minder ausgedehnte Gebiete finden, in denen das Gewebe wenigstens gröbere Veränderungen nicht aufweist. Ich habe mich immer gewundert, daß sich bei Fällen, die schließlich im tiefsten Blödsinn gestorben waren, größere Bezirke, besonders im Stirnhirn fanden, welche außer einer erheblichen Überpigmentation der Ganglienzellen keine nennenswerten Veränderungen, namentlich keine Gliawucherung zeigten. Auch die Markfasern der Rinde ließen hier oft nur geringe Ausfälle erkennen.

Weiter finden wir bei der arteriosklerotischen Hirnatrophie niemals eine diffuse Infiltration der Lymphscheiden mit Plasmazellen oder Lymphocyten. Diese können wohl im Bereich der nicht seltenen Erweichungs- und Blutungsherde einzeln, zuweilen selbst zahlreich auftreten und liegen dann oft abseits von den Gefäßen. Sie fehlen aber gänzlich im übrigen Gewebe. Dagegen begegnen wir häufig echten Körnchenzellen (Gitterzellen) (Taf. V, Fig. 7), sowohl in den Herden, als auch sonst in stark erweiterten Lymphräumen der größeren Gefäße (Taf. V, Fig. 9).

Die arteriosklerotischen Herde selbst, soweit es sich nicht um Blutungen und Erweichungen handelt, verlaufen in der Richtung der Gefäße. In diesen Herden findet ein mehr oder minder ausgedehnter Untergang der Ganglienzellen statt. Die Erkrankungsformen der Zellen haben an sich wohl nichts Eigenartiges. Die Glia kann mächtig wuchern. Wir sehen riesige Gliazellen zuweilen mit zahlreichen Kernen (Taf. IX, Fig. 3) und eine ganz enorme Faserproduktion (Taf.

Fig. 16. Marchischollen-Degeneration im Falle XIV in der Brücke. Arteriosklerose des Gehirns. Bei *h* kleiner Erweichungsherd.

XI, Fig. 3 u. 4). In den Herden finden sich auch Wucherungserscheinungen an den Endothelien der Gefäße, Kernteilungsfiguren in der Intima und Sproßbildung, doch sind die Sprossen weniger zart wie bei der Paralyse, meist von mehreren großen Endothelzellen gebildet.

Auch die Pia kann bei der Arteriosklerose erheblich verdickt sein, doch wiegt dabei die Vermehrung des Bindegewebes vor, oft findet man zahlreiche Körnchenzellen, selten vereinzelte Plasmazellen oder Lymphocyten in derselben. Hin und wieder zeigen sich Häufchen kleiner Zellen mit einem oder zwei bis drei runden oder ovalen Kernen und größerem leichtgefärbten Zelleib, oft mit eingelagerten Pigmentkörnern, deren Bedeutung nicht ganz klar scheint (Taf. V, Fig. 10).

Auch bei der Arteriosklerose kommt es häufig zu sekundärer Atrophie im Thalamus, in den tiefen Fasersystemen der Hemisphäre und in der Pyramidenbahn. Letztere ist bei der zerstreuten und unregelmäßigen Anordnung der primären Herde oft einseitig, oder wenigstens einseitig stärker entwickelt. Häufig nimmt sie, wie ich an vielen Fällen verfolgen konnte, ihren Ursprung von kleinen Erweichungsherden (Lymphcysten mancher Autoren) oder kleinen arteriosklerotischen Herden in der Brücke in der Region der Pyramidenbahn (Fig. 16 und 17).

Fig. 17. Brücke in einem Falle von arteriosklerotischer Demenz. Markscheidenpräparat. *s.D.* sekundäre Degenerationen. *p.H.* primäre arteriosklerotische Herde.

Wenn wir also die Pyramidenseiten- und Vorderstränge sehr häufig bei der Arteriosklerose betroffen finden, so bleiben die Hinterstränge nahezu regelmäßig frei; ganz ausnahmsweise scheinen sich auch an der Peripherie des Rückenmarkes und in den Hintersträngen um kleine entartete Gefäße sklerotische Plaques zu bilden. Auch das Kleinhirn ist häufig der Sitz arteriosklerotischer Herde. Eine ganz besondere Lieblingsstelle bildet das Corpus dentatum.

Aus alledem ergibt sich, daß die arteriosklerotische Hirnatrophie wie

die Paralyse in allen Teilen des zentralen Nervensystems direkt oder indirekt Schädigungen setzen kann. Es wird dadurch wohl begreiflich, daß die groben Umrisse beider Krankheitsformen in klinischer Beziehung sich ähnlich werden können.

Histologisch wird eine Unterscheidung keine Schwierigkeiten bereiten, denn die Arteriosklerose ist eine Herderkrankung, bei welcher sich auch in fortgeschrittenen Krankheitszuständen noch immer ausgedehnte, annähernd normale Hirngebiete finden lassen, während, wie wir oben dargelegt haben, bei der Paralyse kaum ein Schnitt aus der Hirnrinde zu finden ist, in welchem paralytische Veränderungen ganz fehlen. Bei der Arteriosklerose findet sich dann keine ausgebreitete Infiltration der Lymphscheiden mit Lymphocyten und Plasmazellen. Diese finden sich nur in den Blutungs- und Erweichungsherden. Dagegen sind die Körnchenzellen (Gitterzellen), welche bei der progressiven Paralyse in der Rinde, wenn nicht Blutungs- oder Erweichungsherde vorhanden sind, wenigstens in ihrer typischen Form fehlen, ein regelmäßiger Befund bei der Arteriosklerose. Die Piaveränderungen bei der Arteriosklerose sind wesentlich hyperplastischer Natur, eine Infiltration ist kaum nachweisbar. Die Veränderungen im Rückenmark sind ganz vorzugsweise sekundäre und betreffen hauptsächlich die Pyramydenbahn. Nur ausnahmsweise kann auch, besonders in den Hintersträngen des Rückenmarks, um entartete Gefäße ein herdförmiger Ausfall von Markscheiden mit nachfolgender Gliawucherung stattfinden. Eine Systemerkrankung des Rückenmarkes fehlt der Arteriosklerose.

Eine andere Krankheitsgruppe, deren Abtrennung von der Paralyse Schwierigkeiten bereiten kann, sind die alkoholischen Demenzzustände.

Die Demenzzustände bei chronischem Alkoholismus.

Wenn man die ältere Literatur über die alkoholische Pseudoparalyse durchsieht, ergibt sich zweifellos, daß als solche viele Fälle beschrieben sind, bei welchen der Alkoholismus nur dem Be-

ginn einer echten Paralyse ein alkoholisches Gepräge gegeben hatte. Es gibt Autoren, welche auch jetzt noch für diese Fälle die Bezeichnung Pseudoparalyse anwenden. Da es sich aber dabei um wirkliche, nicht um falsche Paralysen handelt, muß eine solche Benennung Verwirrung stiften.

Aber auch ohne Hinzutreten einer paralytischen Erkrankung kann sich im Verlauf des chronischen Alkoholismus, besonders im Verlauf des chronischen Delirs (alkoholische Korssakow'sche Psychose) ein Krankheitszustand entwickeln, bei welchem die Lichtreaktion der Pupillen fehlt oder ungemein träge ist, die Sprache stolpert, die Nasolabialfalte verstrichen ist, die Patellarreflexe abgeschwächt, verschieden stark sind oder fehlen, das Gedächtnis schwer gestört ist und eine geistige Stumpfheit aufs auffälligste zu Tage tritt. Bonhoeffer, der sich wohl am eingehendsten mit diesen Fällen beschäftigt hat, ist der Meinung, daß manchmal nur Anamnese und Verlauf die Entscheidung bringen kann, ob eine Paralyse oder alkoholische Demenz vorliegt.

Lassen sich nun diese Fälle histologisch von der Paralyse trennen?

Das Material, welches zur Aufklärung dieser Frage zu Gebote stand, war nicht so reichhaltig, daß es nach allen Richtungen hin erschöpfende Aufschlüsse geben konnte. Immerhin konnten neun Fälle von akutem Alkoholdelir, sechs Fälle von schwerem chronischen Alkoholismus und zwei Fälle, welche der Korssakow'schen Psychose zugehörten, untersucht werden. Von dem einen der letzteren standen nur in Alkohol gehärtete Teile zur Verfügung, bei dem andern Fall versagte die Weigert'sche Gliafärbung, so daß gerade bezüglich der Korssakow'schen Psychose am wenigsten eine vollständige Einsicht in alle histologischen Veränderungen zu gewinnen war. Unter den Fällen von chronischem Alkoholismus befanden sich einige, welche früher wiederholt Delirien überstanden hatten, bei denen deutliche Erscheinungen einer Alkoholneuritis nachweisbar gewesen waren und die zuletzt besonders schwere alkoholische Schwachsinnzustände geboten hatten.

Zunächst ergab die Untersuchung, daß die Veränderungen, welche sich beim chronischen Alkoholismus finden, mehr oder minder ausgeprägt, auch bei den Fällen von Delirium tremens und den Fällen der Korssakow'schen Psychose nachweisbar waren.

Wenn wir mit dem Leichenbefunde beim Trinkerdelir beginnen, so zeigte sich bei sechs von den neun Fällen eine deutliche Trübung und Verdickung der Pia, besonders entlang den Gefäßen, manchmal

über der vorderen Mantelhälfte stärker, manchmal mehr diffus über der ganzen Konvexität. In einem dieser Fälle war sie so erheblich, daß die Vermutung aufstieg, es könnte sich um eine Paralyse handeln. Auch ein Schwund der Rinde erschien in fünf von den neun Fällen deutlich, wohl etwas mehr diffus als bei der Paralyse.

Die mikroskopische Untersuchung ergab zunächst in der Pia eine mehr oder minder erhebliche Wucherung des Bindegewebes, vereinzelte Lymphocyten, meist in Rückbildungsstadien und hin und wieder Reste miliarer Blutungen. Eine ausgebreitete Infiltration mit Lymphocyten und Plasmazellen, wie sie sich immer bei der Paralyse findet, fehlte allgemein.

In der Hirnrinde selbst ließen sich dann in allen Fällen Veränderungen nachweisen, die nicht gut mit dem deliranten Zustande, der nur wenige Tage gedauert hatte, in Beziehung gebracht werden können: eine deutliche Verdickung des Gliafasergeflechtes der Markleiste, eine manchmal sehr erhebliche, manchmal auch nur geringere Verdichtung der Oberflächenschicht, wobei die neugebildeten Fasern schon keine Verbindung mit den Zellen mehr zeigten, eine Anhäufung von faserbildenden Gliazellen, besonders in den tieferen Rindenschichten, meist am deutlichsten ausgeprägt in der Kuppe der Windung. Ebenso erschien es nicht gut angängig, die vielfachen Zerfallsprodukte, Haufen von Pigment, Blutreste, Fettkörnchen, die sich in den Lymphscheiden oder in degenerativ veränderten Adventitialzellen fanden, auf eine akute Erkrankung zurückzuführen. In einzelnen Fällen ließ sich auch ein deutliches Zusammenrücken der Ganglienzellen, sowie, neben einem nicht immer nachweisbaren Zerfall, eine unverkennbare, wenn auch nicht sehr erhebliche Lichtung der Markfasern nachweisen.

So ergibt auch die histologische Untersuchung, daß das Delirium tremens auf dem Boden des chronischen Alkoholismus zur Entwicklung kommt, und daß sich die Fälle von Alkoholdelir von den Fällen des chronischen Alkoholismus nur dadurch unterscheiden, daß beim Delirium tremens noch akute Veränderungen hinzukommen, dagegen bei den alten Fällen des chronischen Alkoholismus die chronischen Veränderungen oft hochgradiger sind.

Die dem Delirium tremens eigentümlichen Veränderungen haben für die vorliegenden Untersuchungen weniger Bedeutung. Es genügt hier darauf hinzuweisen, daß man beim Delirium zwar häufig kapillare Blutungen findet, in deren Nachbarschaft zuweilen auch einzelne Lymphocyten zu sehen sind, daß aber eine diffuse In-

filtration der Lymphscheiden mit Plasmazellen oder Lymphocyten dem Delirium tremens nicht angehört. Damit ist ein leichtes und sicheres Unterscheidungsmerkmal gegenüber der Paralyse gegeben.

Auch die Differentialdiagnose des chronischen Alkoholismus gegenüber der Paralyse kann sich in erster Linie auf den gleichen Unterschied stützen.

Ferner wiegen hier an den Gefäßen entschieden die regressiven Veränderungen vor. Man findet zwar manchmal gewucherte Intimastellen, aber jedenfalls hält sich die Wucherung in engeren Grenzen, während ganz gewöhnlich die Endothelien Fett- und Pigmentansammlungen im Zelleib und Rückbildungserscheinungen am Kern erkennen lassen. Auch die Muskelzellen sind vielfach entartet, enthalten Pigment, die Kerne sind bald aufgebläht, hell und chromatinarm, bald geschrumpft, dunkel, mit zusammengebackenen Chromatinmassen. Ebenso finden sich in den Adventitialzellen vielfach Blutreste, Pigmentkörnchen und mit Osmium sich schwärzende Einlagerungen. Die Gefäße scheinen nicht vermehrt, eine Sproßbildung hat sich nirgends nachweisen lassen; stäbchenzellenartige Gebilde sind in nennenswerter Anzahl nicht zu finden gewesen.

Die Gliavermehrung kann in schweren Fällen ganz beträchtlich sein. Die Oberflächenschicht zeigt zuweilen eine erhebliche Dicke, das Gliageflecht der Markleiste ist stark vermehrt. Dann liegen auch in der Rinde vielfach faserbildende Gliazellen. Sie erreichen anscheinend niemals die Größe der Gliazellen bei der Paralyse, ihre Fasern liegen einzeln, die Fortsätze, welche sie zu den Gefäßen schicken, sind kaum stärker als die übrigen (Taf XI, Fig. 7). An Nissl-Präparaten zeigt sich die Anzahl der Gliakerne vermehrt. Um viele Kerne läßt sich ein deutlicher Protoplasmaleib von Spinnenzellenform nachweisen. Öfters findet man einige Pigmentkörnchen in demselben, aber niemals ist der Pigmentreichtum so groß wie in den Gliazellen des Seniums.

Auch die Ganglienzellen enthalten oft mehr Pigment als unter normalen Verhältnissen. Manchmal findet man es über die ganze Zelle verteilt, nicht in solchen Haufen wie beim Altersblödsinn, sondern in ein feines Netzwerk chromatischer Substanz eingeordnet. Daneben sieht man vielerlei, zum Teil schwer zu deutende Erkrankungszustände. Jedenfalls läßt sich an ihnen aber nicht die ausgesprochene Neigung zu Zerfall beobachten, jedenfalls sehen wir auch in den schwersten Fällen keinen gröberen Ausfall, keine Zerstörung der Zellarchitektonik, dagegen zuweilen ein deutliches Zusammenrücken.

Daß sich in manchen Gehirnen chronischer Alkoholisten auch Zeichen von arteriosklerotisch-hyaliner Gefäßentartung finden, daß bei vorgeschrittenerem Alter zuweilen senile Veränderungen nachweisbar werden, ist so natürlich, daß wohl hier nicht näher darauf eingegangen werden muß.

Doch möge betont werden, daß sich in anderen Fällen nirgends Veränderung der elastischen Membranen, wenigstens keine hyaline Entartung, hat nachweisen lassen, und daß man in solchen, die

Fig. 18. Gliawucherung in der Kleinhirnrinde durch starke Vermehrung der Bergmannschen Fasern in einem Falle von chronischem Alkoholismus. Weigertsches Gliapräparat. Photographie. Zeiß DD.

jüngeren Jahren angehören, nie die feinfaserigen Gliaplaques, nie die schwere und allgemeine Pigmentdegeneration der senilen Demenz findet. Die alkoholischen, senilen und arteriosklerotischen Veränderungen stellen eigenartige Erkrankungen dar, sie kommen nur zuweilen nebeneinander vor.

In der Hirnrinde scheinen, soweit die geringe Zahl meiner Beobachtungen einen Schluß rechtfertigt, die alkoholischen Veränderungen diffus ausgebreitet zu sein.

Wenn wir nun weiter der Ausbreitung der Erkrankung im übrigen zentralen Nervensystem nachgehen, so zeigt sich das Klein-

hirn sehr stark beteiligt. Die Gliavermehrung kann besonders in der Rinde des Wurms ganz erhebliche Grade erreichen, und ist auch oft in der Körnerschicht noch deutlich (Fig. 18). Die Purkinje'schen Zellen lassen oft besonders schwere Degenerationserscheinungen erkennen.

Sekundäre Atrophien erheblichen Grades liessen sich im Thalamus nicht nachweisen. Was sich hier an pathologischen Befunden ergab, entsprach den Veränderungen in der Hirnrinde. Im zentralen Höhlengrau war in einem Falle, der daraufhin untersucht wurde, eine deutliche Gliavermehrung vorhanden, auch zahlreiche Reste alter kleiner Blutungen, obwohl im Leben Erscheinungen einer Polioencephalitis nicht hervorgetreten waren.

In einem Falle von Delirium tremens, das sich mit mehreren epileptiformen Anfällen eingeleitet hatte, und bei welchem ausgesprochene neuritische Erscheinungen bestanden hatten, fand sich mit der Marchi-Methode ein diffuser, aber geringer Markscheidenzerfall über dem ganzen Querschnitt des Rückenmarkes, während in den Hintersträngen eine starke Anhäufung von Schollen insofern zu bemerken war, daß sie überhaupt viel zahlreicher waren und nach ihrer Anordnung neben einem stärkeren zerstreuten Untergang von Hinterstrangsfasern auf einen besonders starken Markzerfall in einzelnen Wurzelgebietssystemen hinwiesen.

In den anderen Fällen von Delirium tremens war nur ein spärlicher diffuser Markzerfall im Rückenmark zu erkennen.

In den Fällen von chronischem Alkoholismus ließ sich ein frischer Markscheidenzerfall im Rückenmark nicht nachweisen. In einem Falle, der noch nicht dem Senium angehörte, bestand eine deutliche Vermehrung der Glia in der Randschicht mit Einlagerung zahlreicher Corpora amylacea, und im ganzen Querschnitt war die Glia vermehrt; auch in einigen anderen Fällen erschien in den Hintersträngen die Glia gewuchert, besonders in den Goll'schen Strängen im Cervikalmark, aber ohne daß eine deutliche Degenerationsfigur hervortrat.

In den beiden Fällen von chronischem Delir fanden sich in der Hirnrinde ganz ähnliche Veränderungen, wie sie eben beschrieben wurden, doch waren die Ganglienzellen durchgehends schwerer erkrankt und die Gliawucherung noch erheblicher.

In dem einen Falle erwiesen sich die Ganglienzellen, besonders in den oberen Rindenschichten, in großer Ausbreitung in Form einer Sklerose verändert (Taf. VII, Fig. 5). Die Zellanordnung war dabei nicht gestört. Die Gliazellen in der Hirnrinde waren stark vermehrt, zeigten aber keinen über die Größe der Gliazellen beim gewöhnlichen

Alkoholismus hinausgehenden Umfang (Taf. IX, Fig. X). Dagegen fand sich im Mark eine besonders starke Gliawucherung, die gewucherten Gliazellen lagen vielfach in Reihen parallel den Projektionsfasern geordnet. Einzelne erreichten eine ungewöhnliche Größe, hatten einen riesigen Kern und epithelartigen Protoplasmaleib ohne deutliche Einbuchtungen am Rande und ohne Anzeichen einer Faserbildung (soweit man das an Alkoholpräparaten beurteilen kann [Taf. IX, Fig. 9]). Der andere Fall entsprach diesem, nur fanden sich nicht diese grossen Gliazellformen im Mark.

In beiden Fällen aber zeigten sich an den Gefäßen im wesentlichen nur regressive Erscheinungen. Eine Gefäßvermehrung und Sproßbildung war nicht nachzuweisen, Stäbchenzellen fehlten auch hier. In der Nachbarschaft einer kleinen Blutung fanden sich einige Infiltrationszellen, sonst fehlten Plasmazellen und Lymphocyten in den Lymphscheiden völlig. Markschollen waren in dem Falle, der darauf untersucht werden konnte, nicht mehr vorhanden weder in der Hirnrinde noch im Rückenmark. Im supraradiären Flechtwerk wie in der Tagentialfaserschicht war im Stirnhirn und den Zentralwindungen eine Lichtung deutlich. Sie erreichte aber nicht entfernt die Grade wie bei der Paralyse. Im Rückenmark ließ sich eine nicht sehr deutliche diffuse Lichtung der Hinterstränge, besonders der Goll'schen Stränge, vielleicht auch der Seitenstränge feststellen.

Die Befunde stimmen wohl im allgemeinen mit denen überein, wie sie von früheren Untersuchern festgestellt worden sind. Schon Zacher hat nachgewiesen, daß in alten Fällen von Alkoholismus ein Markscheidenausfall in der Hirnrinde nachzuweisen ist. Den Befunden Bonhöffer's von einem besonders starken Markzerfall im Kleinhirnwurm entsprechen unsere Beobachtungen von einer besonders erheblichen Gliawucherung an der gleichen Stelle. Über den Markfaserausfall habe ich nur am Stirnhirn und den Zentralwindungen Untersuchungen vorgenommen, ich kann deswegen zu den Beobachtungen von Gudden, Siefert, Heilbronner, von denen der erstere besonders die dritte Stirnwindung, die letzteren besonders die Zentralwindungen betroffen fanden, nichts aus eigener Beobachtung hinzufügen.

Abweichend erscheinen die Befunde gegenüber denen anderer Beobachter nur insofern, als dort öfters von einer Gefäßneubildung gesprochen wird. In der Rinde habe ich nirgends bei meinen Fällen eine Gefäßvermehrung oder Sproßbildung wahrgenommen. Dagegen traten die Gefäße infolge ihres Blutreichtums vielfach sehr deutlich hervor. Über die encephalitischen Herde, wie sie von Wernicke,

Zingerle, Eisenlohr und anderen im zentralen Höhlengrau beschrieben worden sind, kann ich aus eigener Erfahrung nichts mitteilen. Hierbei handelte es sich anscheinend um vereinzelte oder in Haufen beieinanderliegende Herde mit Gefäßneubildung und Körnchenzellenanhäufungen. In meinen Fällen fand ich nichts derartiges. Es scheint mir nicht unwahrscheinlich, daß diese Herde mit den kleinen Hämorrhagien, welche man so häufig bei den deliriösen Zuständen findet, in Zusammenhang zu bringen sind. Wahrscheinlich stellen sie nur größere Blutungen mit reparatorischen Vorgängen dar.

Bereits Bonhöffer macht darauf aufmerksam, daß sich der Markscheidenzerfall nicht bei allen deliranten Zuständen nachweisen läßt. Andererseits scheint das Vorhandensein eines mit der Marchi-Methode nachweisbaren Markscheidenzerfalles in der Hirnrinde der Alkoholiker an die Anwesenheit deliranter Zustände gebunden. Er fand sich nie in Fällen, wo sie längere Zeit zurücklagen.

Im Rückenmark auch solcher Alkoholisten, welche bei früherer Anstaltsbehandlung schwere neuritische Erscheinungen geboten hatten, war kein umfangreicher Ausfall intramedullärer Wurzelfasern festzustellen. Wenn deshalb Heilbronner in Anbetracht der Ähnlichkeit, welche seine Marchi-Präparate vom Rückenmark bei den schwersten Formen der alkoholischen Neuritis mit Präparaten von rasch verlaufender Tabes oder paralytischer Hinterstrangdegeneration zeigten, nach Aufführung aller Gründe, welche für die Verschiedenheit beider Krankheitsvorgänge sprechen, die Frage noch offen läßt, ob nicht die Neuritis alcoholica in eine Tabes übergehen kann, so muß demgegenüber hervorgehoben werden, daß eine Ähnlichkeit offenbar nur während eines aus dem Entwicklungsgange herausgenommenen Zustandsbildes vorhanden ist. Die Veränderungen des Rückenmarks beim Alkoholismus erfolgen schubweise und remittieren mit Beseitigung des Alkoholmißbrauchs oder Besserung der Alkoholcachexie, um vielleicht später nach Zurückversetzung in die alten Bedingungen wieder einmal einen neuen Schub zu erfahren, während Tabes und paralytische Hinterstrangsaffektion fortschreitende Prozesse darstellen. Bonhöffer erwähnt, daß er in zwei Fällen charakteristische schmetterlingsartige Degenerationsausbreitung in den Hintersträngen gefunden habe. Es läßt sich aus der Darstellung nicht ersehen, ob es sich dabei um Marchi-Bilder oder Markscheidenpräparate handelte. Jedenfalls dürften sich bei Markscheidenfärbungen nur selten so scharf abgegrenzte Degenerationsfiguren ergeben. Im allgemeinen sind die Rückenmarksveränderungen bei den schweren Formen des Alkoholismus viel eher mit der Marchi-Methode als mit

der Markscheidenfärbung nachzuweisen, was man als einen Beweis dafür ansehen kann, daß wohl ein einmaliger plötzlicher und nicht unerheblicher Zerfall, wohl selten aber durch eine Häufung solcher Schübe ein Ausfall ganzer Fasersysteme zustande kommt.

Als eine Eigentümlichkeit der alkoholischen Degeneration gegenüber der paralytischen Erkrankung muß es bezeichnet werden, daß man in Fällen reiner alkoholischer Erkrankung keinerlei auf einen Krankheitsfortschritt hinweisende Gewebsveränderungen mehr findet, wenn der Kranke längere Zeit unter Fernhaltung des Alkohols in der Anstalt verpflegt worden war.

Alles in allem genommen wird sich noch niemand recht zufrieden geben können mit den Befunden, die bis jetzt beim Delirium tremens und namentlich auch der Korssakow'schen Psychose erhoben worden sind. Es ist wohl sicher anzunehmen, daß solch eigenartigen Krankheitsbildern wie dem Delirium tremens, einer so wohlgekennzeichneten Demenzform, wie sie in den Ausgangszuständen des chronischen Delirs zu Tage tritt, besondere oder wenigstens besonders angeordnete Krankheitsvorgänge zu Grunde liegen. Was wir bis jetzt wissen, ist aber noch so wenig eigenartig, daß uns sogar die Abgrenzung der alkoholischen von anderen Intoxikationsveränderungen mit wesentlich abweichenden klinischen Erscheinungen noch nicht immer möglich ist. Die Unterscheidung aber gegenüber den Veränderungen der Paralyse ist schon wohl durchführbar, denn:

1. Ist die Piaverdickung beim Alkoholismus eine hyperplastische, keine infiltrative.

2. Fehlen in der Hirnrinde die ausgebreiteten Lymphscheideninfiltrate, wie wir sie als typisch für die Paralyse beschrieben haben.

3. Zeigen die Gefäße vorzugsweise regressive Veränderungen.

4. Ist der Ausfall an Ganglienzellen und Markscheiden nicht so beträchtlich wie bei der Paralyse.

5. Ist auch die Neubildung von Gliafasern dementsprechend viel weniger stark.

6. Findet man jedenfalls beim Alkoholismus nur sehr selten so ausgeprägte systematische Veränderungen im Rückenmark wie bei der Paralyse.

7. Dagegen ist wohl nur selten eine periphere Neuritis ganz zu vermissen, die bei der Paralyse in der Regel, aber nicht immer, fehlt.

Das einfachste und sicherste Unterscheidungsmerkmal gegenüber der Paralyse scheint das Fehlen der Lymphscheideninfiltrate. Auch andere Beobachter haben nichts von einer Lymphscheideninfiltration erwähnt; Bonhöffer bemerkt bei der Zusammenfassung der bisher veröffentlichten Untersuchungen, daß von einer kleinzelligen Infiltration nirgends die Rede sei, „Leukocyten finden sich nicht in grösserer Anzahl". Nur Cramer ist zu entgegengesetzten Ergebnissen gekommen. Nach Cramer lassen sich sogar die Fälle schwerer Alkoholcachexie von der Paralyse dadurch unterscheiden, daß sich bei der Paralyse nur selten eine so schwere Gefäßveränderung finden werde. Er sah in einem Falle große Plaques von Leukocyten in einer Ausdehnung, wie er sie bei einem Paralytiker nie gesehen hat. Auch sei die Glia anscheinend ausgezeichnet durch das Auftreten besonders großer, sogenannter Monstregliazellen.

Es liegt mir natürlich fern, die Richtigkeit dieser Befunde anzuzweifeln, auch die Richtigkeit der Diagnose kann ich nicht ohne weiteres bestreiten. Aber bei der Wichtigkeit, die den Cramer'schen Mitteilungen für unsere ganzen Untersuchungen zukommt, möchte ich jetzt schon darauf hinweisen, daß Cramer ausdrücklich anführt, daß beide Fälle gegen das Ende der Krankheit einzelne Lähmungserscheinungen zeigten, wie man sie bei der Paralyse findet, und der eine Fall auch klinisch am Schlusse seiner Krankheit außerordentlich an die progressive Paralyse erinnerte. Dieses wenige, was uns Cramer bei der Art seiner Veröffentlichung von den klinischen Eigentümlichkeiten seiner Fälle sagen konnte, wird uns eine Anknüpfung geben, später noch auf sie zurückzukommen.

Sicher aber muß auch jetzt schon die Ansicht Cramer's als irrtümlich bezeichnet werden, daß eine besonders starke Lymphocyteninfiltration, die noch über die Grade, wie sie bei der Paralyse vorkommen, hinausgeht, eine Unterscheidung zwischen Alkoholcachexie und der Paralyse ermöglicht. Denn in unseren Fällen, gleichgültig ob es sich jetzt um schweren chronischen Alkoholismus oder um Fälle mit dem Korssakow'schen Bilde handelte, fehlte eine Infiltration gänzlich, oder es fanden sich nur einige spärliche Lymphocyten in den kleinen Blutungsherden, wo man sie auch sonst immer findet. Und nach dieser Richtung scheinen unsere Befunde auch mit denen der übrigen Untersucher in Übereinstimmung zu stehen.

Eine vierte Gruppe, die nicht immer scharf von der Paralyse zu trennen ist, umfaßt

Die senilen Geistesstörungen.

Die Hirnrinden-Untersuchung an Fällen von Geistesstörung, welche im Greisenalter zum Ausbruch gekommen sind, zeigt, daß ihnen recht verschiedenerlei histopathologische Veränderungen zu Grunde liegen können. Sie bedürfen zum Teil noch einer eingehenden Untersuchung an einem größeren Material.

Die größte Zahl der eigentlich senilen Psychosen, namentlich der Fälle von Dementia senilis im engeren Sinne, läßt sich aber in zwei Gruppen unterbringen:

Zur ersten Gruppe gehören die Fälle, bei welchen die senile Involution, deren histologische Merkmale auch an den Gehirnen nicht eigentlich geisteskranker Greise angedeutet sind, besonders hohe Grade erreicht, die einfache senile Demenz.

In einer zweiten können die Fälle vereinigt werden, bei welchen neben den Anzeichen seniler Rückbildung Erkrankungsherde auftreten, die deutliche Beziehungen zu arteriosklerotischen und arteriosklerotisch-hyalin entarteten Gefäßen erkennen lassen. Arteriosklerotische senile Demenz.

Die Anzeichen der in den physiologischen Grenzen bleibenden Altersrückbildung des Gehirns sind mehrfach beschrieben worden. So scheint hinlänglich sicher nachgewiesen, daß in höherem Alter das Gehirn an Markfasern verarmt (Kaes). Allgemein bekannt ist, daß im Zentralnervensystem der Greise die Ganglienzellen einen größeren Pigmentreichtum aufweisen, daß sie öfter sklerotische Formen zeigen, und bekannt wurde, besonders durch Weigert, daß die Gliageflechte im Senium dichter werden als sie in rüstigem Alter sind, daß also die Glia Wucherungserscheinungen aufweist. Auch das deutet nach Weigert ja nur auf einen Ausfall nervöser Bestandteile hin.

Die einfache Dementia senilis ist wohl nur ein höherer und höchster Grad dieser Altersveränderungen. Es kann dabei in der Hirnrinde zu einem nicht unerheblichen Ausfall von Markfasern kommen und ich habe einige seltene Fälle gesehen, bei welchen an umschriebenen Stellen der größte Teil der Markfasern der Rinde zu Grunde gegangen war. Wir beobachten dabei eine gleiche Erscheinung, wie wir sie bei der Paralyse gefunden haben, daß besonders hohe Grade der Erkrankung herdförmig beschränkt sind

und sehen, ebenso wie bei der Paralyse, daß dabei Herderscheinungen auftreten können, z. B. eigenartige Aphasien.

In der Regel ist der Faserausfall geringer als bei der Paralyse, zerstreuter, so daß er oft nur durch Vergleichung mit normalen Präparaten als eine Verarmung in allen Schichten, besonders an den Tangentialfasern und den feineren Fasern der zweiten und dritten Schicht deutlich wird.

Die Überpigmentierung der Ganglienzellen erreicht ungewöhnliche Grade. Das Pigment bleibt nicht mehr auf die Basis der Zelle beschränkt, es findet sich in allen Teilen des Zelleibes (Taf. VII, Fig. 12). Es kann sich so anhäufen, daß förmliche Pigmentsäcke entstehen, die den Kern verdrängen, seine Form bestimmen (Taf. VII, Fig. 12). So kommen ganz wunderliche Zellbilder zustande. Das Pigment wird zuweilen resorbiert, so daß große Vacuolen übrig bleiben (Taf. VII, Fig. 13). Oft sehen wir die Protoplasmafortsätze, die über solche Pigmentanhäufungen abgehen, geschrumpft, manchmal liegt noch im Fortsatz seltst ein Pigmenthäufchen und dann scheint nur das distale Ende sklerotisch (Nissl). Und was besonders betont werden muß, auch die kleinen und kleinsten Ganglienzellen, welche normalerweise kein Pigment enthalten, zeigen gelbliche Haufen, Flecken, einen gelblichkörnigen Grundton. (Zur Darstellung des Pigments eignen sich Präparate weniger gut, die lange im Alkohol gelegen haben, man erhält aber noch vorzügliche Bilder, wenn man nur 24 Stunden im Alkohol härtet; besser noch ist Härtung in Flemming'scher Lösung oder Formol und Färbung mit Fettfarbstoffen.) Manche Zellen sind schließlich völlig in Pigment verwandelt, einzelne Pigmenthaufen, manchmal noch mit dem Reste eines Kerns, bezeichnen die Endausgänge der Pigmentdegeneration (Taf. VII, Fig. 14).

Auf diese Pigmentdegeneration können sich nun die verschiedensten Formen der Ganglienzellerkrankung aufgepfropft finden, so besonders die akute Veränderung Nissl's, die ich öfters bei senilen Delirien gesehen habe, der körnige Zerfall, die Rarefizierung, die chronische Veränderung, Sklerose, Inkrustation und Verkalkung. Verhältnismäßig am häufigsten sieht man, wie auch Cramer betont, chronisch veränderte und sklerotische Formen mit weithin sichtbaren Fortsätzen, dunklen in die Länge gezogenen Kernen, zusammengebackenen, intensiv gefärbten Chromatinmassen und völlig blasse Nervenzellen, in welchen das Chromatin aufgelöst erscheint und das kaum mehr gefärbte Protoplasma eine körnige Struktur und eine ins gelbliche spielende Farbe zeigt.

Die Glia zeigt nicht nur Entartungserscheinungen, sie wuchert auch. Neben vermehrten, dunkeln, kleinen, runden Gliakernen (Taf. VII, Fig. 12 c) begegnen wir einzelnen Kernteilungsfiguren und zahlreicheren größeren Gliakernen mit deutlichen Kernkörperchen von einem zarten, oft feinkörnigen Zelleib in Spinnenzellenform umgeben (Taf. VII, Fig. 12 b). Nicht selten liegen sie zu mehreren Meist findet man Pigmenthäufchen im Zelleib (Vogt). Gar nicht selten aber begegnen wir auch eingeschrumpften dunklen

Fig. 19. Feinfaserige Gliawucherung in einem Falle von Dementia senilis. Hirnrinde. Weigertsche Gliafärbung. Photographie. Zeifs DD.

Kernen, welche nur von Pigmentkörpern und -häufchen umgeben sind (Taf. VII, Fig. 13, 14; Taf. IX, Fig. 11). In manchen Rinden ist die Anzahl der Gliazellen recht vermehrt, in anderen ist die Vermehrung geringer. Die Gliamethode zeigt uns, daß die Glia sehr zahlreiche, dünne, kurze Fasern bildet (Taf. XI, Fig. 1). Da oft mehrere faserbildende Zellen zusammenliegen, entstehen so häufig zarte Rasen von Gliafasern. Die Zelle sendet wohl auch eine Gliafaser zur benachbarten Gliascheide eines Gefäßes, aber selten ist dieser Zellfortsatz stärker als die übrigen, selten bildet er mehr Fasern. Die Gliafasern liegen also gewöhnlich nicht in

parallel laufenden Bündeln, wie regelmäßig wenigstens an den zu der Gefäßscheide ziehenden Fortsätzen der Gliazellen der Paralyse.

Häufig kommt es in der Rinde zur Bildung miliarer Plaques, die einen Filz feinster, wirr durcheinander laufender Gliafäserchen darstellen (miliare Sklerose Redlich's). Sie liegen meist in den oberen Rindenschichten, manchmal um Corpora amylacea oder andere Einschlüsse, über deren Natur ich mir nicht ganz klar geworden bin. Auch in den Weigert-Präparaten treten die Pigmenthäufchen an den Gliazellen zwischen den Fasern liegend deutlich hervor. Die Gliaoberflächenschicht kann ganz erheblich verdickt sein, in der Regel ist sie nicht so breit wie bei der Paralyse und von wesentlich zarteren Fasern gebildet.

Die Gefäße zeigen lediglich regressive Veränderungen, sie verlaufen vielfach in Schlängelungen, als hätten sie sich in ihrer Längsachse zusammengezogen, die Konturen sind eckig. Der Zelleib der Endothelzellen ist oft mit Pigment oder Fettkörnchen angefüllt, der Kern geschrumpft, dunkel, sein Chromatin zusammengeflossen, die elastische Membran, auch der Kapillaren, zeigt oft feinste Spaltungen. Die Muskelzellen sind entartet, in den Adventitialzellen ist Pigment, Gekrümel abgelagert. Eine zellige Infiltration der Lymphscheiden mangelt in den unkomplizierten Fällen völlig, Stäbchenzellen finden sich beim Altersblödsinn nie in nennenswerter Zahl.

Bei der einfachen senilen Demenz handelt es sich um eine ausgesprochene diffuse Erkrankung der Rinde, nur kann, wie schon erwähnt, in umschriebenen Gebieten die Atrophie besonders hohe Grade erreichen. Die Pia kann außerordentlich verdickt sein, wie bei der Paralyse, Verwachsungen habe ich nie gesehen. An meinen Präparaten, die allerdings wegen ihrer geringen Zahl nicht hinreichend beweiskräftig sind, bedingt die Hyperplasie des Bindegewebes die Verdickung (Fig. 2). Ich fand einzelne ihrer Zugehörigkeit nach nicht immer leicht zu deutende Infiltrationszellen, nie größere Infiltrate.

Auch die Dementia senilis ist keine ausschließliche Erkrankung der Hirnrinde. Die Veränderungen, die wir in der Rinde sehen, finden wir, gewöhnlich weniger ausgeprägt, bis in die Cauda equina. Namentlich kann das Mark der Hemisphäre eine hochgradige, diffuse Atrophie erleiden. Dann ist es auch von einer beträchtlichen Gliawucherung durchsetzt.

Ein sicherer Nachweis tiefer reichender sekundärer Degeneration ist mir bis jetzt nicht geglückt. Auch im Thalamus fand sich eine Vermehrung der Glia, nicht aber von ausgesprochen herd-

förmigem Charakter. Im Rückenmark finden wir keine Systemerkrankung, aber manchmal sklerosierte Herde, besonders in den Randpartien und in den Hintersträngen.

Eine scharfe Grenze zwischen der einfachen und der arteriosklerotischen senilen Demenz läßt sich nicht ziehen. Die Arteriosklerose ist eben eine fast regelmäßige Erkrankung des Alters und ergreift, bald mehr, bald weniger auch die Hirngefäße. Nicht immer muß eine erhebliche Arteriosklerose der großen Hirngefäße von arteriosklerotischen Veränderungen in der Hirnrinde begleitet sein. Auf der andern Seite muß festgehalten werden, daß es Fälle von Altersblödsinn gibt, welche so wenig hervortretende Erscheinungen von Arteriosklerose der kleineren Hirngefäße zeigen, daß es nicht angängig erscheint, alle Rindenveränderungen des Seniums auf Arteriosklerose zurückzuführen. Dagegen bedeutet auch wieder die Feststellung, daß es arteriosklerotische Hirnerkrankungen gibt, die nicht mit Altersveränderungen vergesellschaftet sind, einen Fortschritt unserer Erkenntnis.

Die zweite Gruppe seniler Geistesstörungen ist also gekennzeichnet durch ein Auftreten arteriosklerotischer Herde neben den schon erwähnten senilen Veränderungen. Die Arteriosklerose pflegt, wie das oben dargelegt wurde, herdförmig abgegrenzte Ausfälle im nervösen Gewebe, gefolgt von Wucherungserscheinungen an der Glia zu veranlassen. Im hohen Alter finden wir besonders oft die kleinen Hirngefäße hyalin-arteriosklerotisch entartet und das nervöse Gewebe in Form eines Keiles, der mit der Basis der Rindenoberfläche aufsitzt, ausgefallen. An seine Stelle ist ein Keil von Glia getreten. Wenn zahlreiche solche Keile beisammen liegen, kann die Rinde die höchsten Grade der Verödung zeigen und die Windungen können ganz außerordentlich verschmälert sein. Die Markfasern sind in Form der gleichen Keile oder auch in diffuser Ausbreitung zu Grunde gegangen, wobei dann sekundäre Degenerationen mitspielen mögen. Kleine Blutungen und Erweichungen liegen oft zwischen den Herden. Diese Herde finden sich meist auf umgrenzte Bezirke der Hirnrinde beschränkt und können auch wieder kortikale Herdsymptome zur Folge haben. Das nicht von arteriosklerotischen Erkrankungsherden betroffene Rindengebiet zeigt in geringerem oder stärkerem Grade die beschriebenen Veränderungen des einfachen Altersblödsinns.

Auch die anderen, früher kurz beschriebenen Lokalisationsvarietäten der Arteriosklerose des Gehirns: die bulbäre Arteriosklerose, die Arteriosklerose der Stammganglien, besonders der

inneren Kapsel und die Binswanger'sche Encephalitis subcorticalis chronica können zusammen mit seniler Demenz vorkommen, doch ist dieses Zusammentreffen nach meinen Erfahrungen viel seltener.

Diese Ausführungen aber dürften schon genügend zeigen, daß sich die Hirnveränderungen der Dementia senilis von denen der Paralyse wohl unterscheiden lassen.

Auch für die Dementia senilis ist keine Ganglienzellveränderung charakteristisch. Denn einesteils haben wir hervorgehoben, daß wir nahezu alle Ganglienzellveränderungen, welche wir bei der Paralyse beobachtet haben, auch bei der senilen Demenz finden, andererseits begegnet man der Pigmententartung der Ganglienzellen, auf welche aufgepfropft wir meist die anderen Veränderungen fanden, auch bei der Paralyse.

Doch das Gesamtbild der Nervenzellenveränderungen erscheint entschieden abweichend. Die Pigmententartung tritt bei der Paralyse zurück gegenüber den anderen Erkrankungen, bei den senilen Psychosen verbindet sie sich fast stets mit allen, sie befällt auch die kleinen und kleinsten Zellen, alle Teile der Zelle und führt häufig zum Zellzerfall. Daneben geben die eigentümlich blassen Zellformen oft der Rinde ein eigenartiges Ansehen. Dabei finden wir im Gegensatz zur Paralyse trotz der schwersten Zellveränderungen und oft erheblicher Zellausfälle eine gut erhaltene Rindenarchitektonik.

Doch ist wohl diesem Unterschied nicht die größte Bedeutung beizulegen. Schon wichtiger ist das abweichende Verhalten der Glia. Die Gliawucherung kann eine recht erhebliche sein, sie ist aber andersartig als bei der Paralyse. Wir sehen in den typischen Fällen der senilen Demenz niemals die riesigen Gliazellen der Paralyse, nicht die mächtige Faserbündel bildenden Fortsätze zu den Gefäßscheiden, sondern eine Neigung, kurze, feine Fäserchen in großer Menge, fast immer einzelliegend, abzuscheiden. Wir sehen eine Neigung der Glia zur Bildung feinster, faseriger Plaques, wie sie wohl niemals bei der Paralyse vorkommt. Die Oberflächenschicht wird fast stets durch zartere, dünnere Fasern verstärkt.

Auch bei der Paralyse finden wir eine Pigmentanhäufung in den Gliazellen, doch keineswegs regelmäßig, meist nur in den großen Elementen, die auch sonst schon regressive Veränderungen zeigen, bei der senilen Demenz aber ist eine Pigmentansammlung in den Gliazellen die Regel und sie findet sich schon in Zellen, die im übrigen noch einen chromatinreichen Kern haben, der keinerlei Rückbildungserscheinungen aufweist.

Wenn wir den Satz Weigert's gelten lassen, daß die Gliawucherung immer einem Untergange nervöser Elemente entspricht und diesem parallel geht, dann müssen die nervösen Elemente bei der senilen Demenz langsamer, in leichterem Grade, wenn auch in großer Ausdehnung, Schaden nehmen.

Was aber wohl das Wichtigste bleibt, bei der einfachen senilen Demenz suchen wir vergebens nach Wucherungserscheinungen an den Gefäßen. Die Veränderungen, die wir hier sehen, sind regressiver Art. Eine Infiltration der Lymphscheiden mit Lymphocyten und Plasmazellen fehlt völlig.

Die mit arteriosklerotischen Herden komplizierte senile Demenz bedarf keiner weiteren Betrachtung, nachdem wir die arteriosklerotischen Veränderungen schon oben besprochen haben. Die einfache senile Demenz unterscheidet sich von der Paralyse also

1. dadurch, daß die Veränderungen an den Gefäßen regressiver Natur sind;
2. dadurch, daß Infiltrationen der Lymphscheiden völlig fehlen;
3. daß die Gliawucherung eine weniger massige ist und regelmäßig mit der Wucherung eine Pigmentansammlung im Zelleib und Pigmententartung der Gliazellen einhergeht;
4. daß unter den Ganglienzellen die pigmentöse Entartung und eine eigentümlich blasse Degenerationsform in den Vordergrund tritt, sowie daß die Zellanordnung gut erhalten bleibt;
5. die senile Demenz schafft im ganzen Nervensystem Veränderungen, die denen in der Rinde entsprechen. Zu deutlichen sekundären Degenerationen pflegt es jedenfalls in der Mehrzahl der Fälle nicht zu kommen;
6. Systemerkrankungen des Rückenmarks fehlen.

Gewiß wären nun noch weitere Krankheiten abzuhandeln, die gelegentlich zu einer Verwechselung mit der Paralyse Veranlassung geben können. Wir würden, wenn wir sie alle berücksichtigen wollten, schließlich das ganze Gebiet der Psychosen heranzuziehen genötigt sein. Das müßte uns aber über das Ziel hinausführen, das uns gesteckt ist. Wir würden uns dabei auch auf Gebiete begeben müssen, in denen kaum die ersten Vorarbeiten gemacht sind. Für den Zweck unserer Aufgabe, den Nachweis zu führen, daß man manche klinisch nicht immer leicht trennbare Krankheiten histo-

logisch besser auseinanderhalten und dadurch ein Hilfsmittel für eine bessere Bewertung der einzelnen klinischen Erkennungszeichen erhalten kann, erscheint es uns ausreichend, die Gruppen weiter zu betrachten, die am häufigsten und leichtesten mit der Paralyse verwechselt werden können.

Stellen wir nun nochmals die Gewebsveränderungen, welche wir bei der Paralyse geschildert haben, den Befunden gegenüber, welche sich bei der Hirnlues, den alkoholischen, arteriosklerotischen und senilen Demenzzuständen ergeben haben, so bleibt als eigenartig für die Paralyse:

1. Die Art der Piaveränderung. Sie ist bei den alkoholischen, arteriosklerotischen und senilen Demenzzuständen im wesentlichen hyperplastisch, bei den syphilitisch-menigitischen Erkrankungen findet sich eine enorme, gleichartige, oft herdartig beschränkte Lymphocyteninfiltration, während bei der Paralyse eine diffuse Infiltration mit Plasmazellen, Lymphocyten und Mastzellen verschiedenen Alters nachzuweisen ist.

2. Die Veränderung an den Gefäßen der Hirnrinde, die zunächst einen proliferierenden Charakter hat. Man findet Wucherungen der Endothelien und Adventitialzellen, Gefäßneubildung durch Sprossung und Vaskularisierung der gewucherten Intima, Verdickung und Vermehrung der elastischen Membranen. Nur in den Ausgangszuständen der paralytischen Erkrankung beobachtet man regressive Gefäßveränderungen von eigenartigem Charakter.

In gleicher Art läßt sich eine Gefäßvermehrung nur bei luetischen Veränderungen nachweisen, bei der luetischen Meningomyelitis findet dabei eine enorme Infiltration statt, wie sie bei der Paralyse nur an einzelnen Gefäßen vorkommt, bei der luetischen Endarteriitis der kleinen Hirngefäße fehlt eine Infiltration. Bei den alkoholischen, arteriosklerotischen und senilen Demenzzuständen haben die Gefäßveränderungen dagegen einen vorzugsweise regressiven Charakter. Eine Gefäßneubildung scheint nur in komplizierenden Blutungen nachweisbar. Bei der Arteriosklerose kommt es nur in den Herden zu Gefäßvermehrung.

3. Das zahlreiche Auftreten eigenartiger Zellen, die nach Nissl's Vorgang als Stäbchenzellen beschrieben worden sind; sie finden sich vereinzelter auch bei den luetischen Psychosen, fehlen aber beim Alkoholismus, der senilen Demenz und der Arteriosklerose, abgesehen von den Herden. Auch da findet man seltener die auffällig langgestreckten Formen. Ganz selten, häufig erst nach Durchsicht zahlreicher Schnitte, findet man auch bei vielerlei nicht paralytischen

Rindenerkrankungen einmal eine einzelne Zelle, die einer Stäbchenzelle gleich sieht. Immer aber sind solche Befunde so selten, daß sie für das gesamte Gewebsbild kaum in Betracht kommen.

4. Die diffuse Infiltration der Lymphscheiden mit Lymphocyten und Plasmazellen. Bei der luetischen Meningoencephalitis findet eine hochgradige Infiltration der Lymphscheiden mit Lymphocyten und Plasmazellen statt, die noch höhere Grade als bei der Paralyse zu erreichen pflegt. Sie zeigt aber direkte Beziehungen zu der meningitischen Infiltration, die bei der Paralyse nicht nachzuweisen ist. Bei der Arteriosklerose, der luetischen Endarteriitis kann sich eine mäßige Infiltration der Gefäße in der Nähe der Erweichungsherde finden, bei der senilen Demenz und dem Alkoholismus fehlt sie oder findet sich nur in geringem Grade, wenn Blutungen das Bild komplizieren, in diesen selbst oder in ihrer nächsten Nachbarschaft.

5. Der mit Ausnahme ganz akuter Fälle nachweisbare Ausfall von Markscheiden, der auch sonst wohl bei keiner zur Verblödung führenden Erkrankung der Hirnrinde vermißt wird, aber wohl nirgends eine so große Ausbreitung in so hohen Graden erreicht.

6. Die ausgebreitete schwere Erkrankung der Ganglienzellen, die in großer Ausdehnung zu einer Sklerose der Zellen, zu einem erheblichen Zellausfall, in besonderen Fällen zu einem Untergange ganzer Schichten, ja in umschriebenen Stellen zum Verschwinden aller Ganglienzellen führt. Oft zeigt sich die Zellanordnung der Hirnrinde in so schwerer Weise gestört, wie wir dies bei keiner anderen Erkrankung finden.

7. Die diffuse Gliawucherung, die zu starker Vermehrung und zur Ausbildung riesiger Formen der Gliazellen, zur Bildung von Gliarasen führt und eine besonders reichliche Bildung von Gliafasern, die dazu meist besonders stark sind, veranlaßt. Die Faserbildung zeigt eine besondere Neigung, die Oberflächenschichten und besonders die gliösen Scheiden um die Gefäße zu verstärken. Eine Gliawucherung in so hohen Graden und weiter Ausbreitung, wie sie bei der Paralyse häufig ist, findet sich sonst wohl nur bei der luetischen Endarteriitis der kleinen Hirngefäße.

8. Die weite Ausbreitung des Erkrankungsvorganges über das ganze zentrale Nervensystem und die Neigung, ohne völlige Zerstörung der Rinde die den Rindenfeldern entsprechende Projektionsgebiete zur sekundären Degeneration zu bringen.

9. Die häufigen, schweren Systemerkrankungen im Rückenmark. Sie scheinen bei den senilen und arteriosklerotischen Erkrankungen zu fehlen, sind anscheinend weniger häufig bei den

rein luetischen Erkrankungen, und erreichen wohl auch beim Alkoholismus selten so hohe Grade und eine so scharfe Umgrenzung. —

Gegenüber den bisher geschilderten, nicht paralytischen Erkrankungen muß als der am leichtesten nachweisbare und auffälligste Unterschied die diffuse Infiltration der Lymphscheiden mit Plasmazellen angesehen werden. Dieser Unterschied gilt wohl auch gegenüber den allermeisten der hier nicht näher besprochenen Rindenerkrankungen.

Wir werden heute schon eine Paralyse ausschließen dürfen, wenn eine diffuse Plasmazelleninfiltration in der Hirnrinde nicht nachweisbar ist (Nissl).

Der umgekehrte Schluß, daß der Nachweis einer diffusen Plasmazelleninfiltration die Diagnose Paralyse rechtfertigt, erscheint noch verfrüht.

Wir kennen noch lange nicht alle Erkrankungsformen der Hirnrinde so genau, daß wir bei allen anderen das Vorkommen von Plasmazellen ausschließen können.

Bei einigen, von denen wir noch Bedenken tragen müssen, sie ohne weiteres zur Paralyse zu rechnen, kommen sie sogar sicherlich vor, wir werden davon noch unten sprechen müssen, bei anderen, die noch nicht nach den neueren Methoden genau untersucht worden sind, muß ihr Vorkommen erst durch weitere Untersuchungen ausgeschlossen werden.

So finden sich sicher Plasmazellen bei der nicht eitrigen Encephalitis. Auf die Abweichungen, die diese Erkrankung von der Paralyse zeigt, ist schon oben hingewiesen.

Weiter bemerkt Quensel, daß sich bei der Bleivergiftung alle Übergänge finden ließen bis zu den typisch paralytischen Befunden. Er spricht nicht von den Lymphscheideninfiltraten, soweit ich sehen kann, auch nicht andere Autoren. Jedenfalls müßte das Bleihirn noch nach dieser Richtung untersucht werden. Hüten muß man sich dabei allerdings, Hirne heranzuziehen, bei denen eine echte Paralyse bei einem Bleiarbeiter vorliegt, und nur noch Erscheinungen einer Bleivergiftung nebenher gingen. Solche Fälle habe ich mehrfach gesehen.

Auch die von Homén beschriebenen Fälle einer eigenartigen familiären Erkrankung gehören hierher. Er weist auf ausgedehnte Gefäßveränderungen und Rundzellenanhäufungen in den adventitiellen Räumen hin. Über die genauere Beschaffenheit derselben erfahren wir nichts. Es wäre hier noch genauer festzustellen, ob

die Veränderungen, die nach Homén's Beschreibung in vielen Beziehungen an die Paralyse erinnern, mit den paralytischen hinsichtlich ihrer Art und Anordnung übereinstimmen. Homén ist geneigt, die Erkrankung auf hereditäre Lues zurückzuführen. Das macht zwar nähere Beziehungen zur Paralyse wahrscheinlich; aber andererseits finden wir auch auf mancherlei klinische Eigentümlichkeiten hingewiesen, die von der Paralyse wesentlich abweichen.

Manche Ähnlichkeiten in dem Gewebsbilde müssen nach Mott's Schilderung auch zwischen der Schlafkrankheit der Neger und der Paralyse vorhanden sein. Wenigstens beschreibt er eine tiefgehende, weitverbreitete Entzündung im Zentralnervensystem. Die ganzen perivaskulären Räume waren von einkernigen Leukocyten angefüllt, die Pia in ähnlicher Weise infiltriert. Nach neueren Feststellungen (Bruce, Nabarro, Greig) soll sich dabei regelmäßig das Trypanosoma gambiense einer Art Tsetsefliege in der Cerebrospinalflüssigkeit und im Blute nachweisen lassen.

Auch bei der Huntington'schen Chorea finden sich nach der Darstellung verschiedener Untersucher an die Paralyse erinnernde Verdickungen, Trübungen und Adhäsionen der Pia, und im Nervengewebe Erweiterung der adventitiellen Lymphräume mit Leukocytenansammlung, Neubildung von Gefäßen und Wucherungen an der Adventitia.

Ebenso erwähnen bei der Beschreibung der Pellagra einzelne Autoren eine Gefäßinfiltration. Das Gleiche wird von der Lyssa berichtet.

Bei den meisten dieser Formen finden wir aber auch schon in der Beschreibung manches erwähnt, was von der Paralyse wesentlich abweicht, so z. B. eine ausgesprochen herdförmige Anordnung der Erkrankung, zahlreiche Hämorrhagien.

Es ist wohl nicht zu bezweifeln, daß eine genauere Erforschung der Gewebsveränderungen bei den erwähnten Krankheiten Abweichungen zeigen wird, die eine histologische Differentialdiagnose gegenüber der Paralyse ermöglichen, selbst wenn sie gleiche Lymphscheideninfiltrate zeigen sollten.

Zum Schlusse muß auch noch auf die bemerkenswerten Befunde an einem geisteskranken Hunde hingewiesen werden, von denen Nissl früher Mitteilung gemacht hat. An den Präparaten, die ich durch die Freundlichkeit Nissl's ansehen konnte, waren außer den Verschiedenheiten in den einzelnen Gewebselementen, die in der Verschiedenheit der Art bedingt sind, keine irgendwie wesentlichen Unterschiede von den Veränderungen bei der menschlichen Paralyse

zu finden. Die Erkrankung ist diffus, die Gefäße sind vermehrt, nahezu alle Lymphräume mit Plasmazellen angefüllt, zahlreiche Stäbchenzellen vorhanden, die Ganglienzellen schwer erkrankt, die Glia mächtig gewuchert. Also es gibt der Paralyse ungemein ähnliche Rindenerkrankungen auch dort, wo eine vorausgegangene Syphilis nicht anzunehmen ist, wenigstens beim Hunde.

So sehen wir, daß es noch weiterer Untersuchungen bedarf, um die Berechtigung des Satzes zu beweisen, daß eine diffuse Plasmazelleninfiltration kennzeichnend für die Paralyse ist. Sie bildet aber auch nicht die einzige Grundlage, auf die sich die histologische Differentialdiagnose der Paralyse stützen soll, sondern nur eines unter vielen für die Erkennung der Krankheit bedeutsamen Merkmalen.

IV. Die Verwertung der histologischen Differentialdiagnose für klinische Fragen.

Wenn wir jetzt die Ergebnisse unserer Gewebsuntersuchungen für die klinische Psychiatrie nutzbar machen wollen, haben wir nur nötig, nachzusehen, ob in einem nach seiner klinischen Gestaltung unklar gebliebenen Falle die Veränderungen der Paralyse oder einem oder keinem der übrigen bekannten Erkrankungsvorgänge entsprechen. Dann werden wir ohne weiteres sagen können, daß die Erscheinungsform der Paralyse nach dieser oder jener Richtung Abweichungen zuläßt, oder daß gewisse Krankheitsäußerungen, die wir bisher für paralytisch gehalten hatten, nicht allein der Paralyse zugehören, oder daß es noch unbekannte Krankheiten geben dürfte, mit einer der Paralyse ähnlichen Färbung. Wenn jetzt alle Fälle, auch die, welche die äußersten Möglichkeiten der Abweichung vom gewöhnlichen Bilde darstellen und vorher durch die Beobachtung am Krankenbette allein nicht aufzuklären waren, durch das Mikroskop nach ihrer Beziehung zur Paralyse sicher erkannt werden können, müssen wir allmählich auch zu einer viel genaueren Bewertung der Bedeutung unserer einzelnen Erkennungsmerkmale gelangen.

Während so also die Möglichkeit geboten ist, durch die nachträgliche histologische Untersuchung die Diagnose zu bestätigen oder richtig zu stellen und damit auch die Zuverlässigkeit unserer klinischen Erkennungszeichen zu prüfen und zu verbessern, ergeben sich vielleicht auch nach der anderen am Eingang unserer Arbeit erwähnten Richtung, in welcher die pathologische Histologie der

klinischen Medizin Förderung gebracht hat, Anhaltspunkte, welchen Erscheinungen im vielgestaltigen Krankheitsbilde eine besondere Bedeutung für die Unterscheidung der verschiedenen Erkrankungen zukommen dürfte und welchen wir deshalb unsere besondere Aufmerksamkeit zuwenden müssen.

Es ist ohne weiteres klar, daß, wenn wir imstande wären, alle wesentlichen Abweichungen in der Art und Anordnungsweise der Gewebsveränderungen bei den einzelnen Krankheiten zu erkennen und wenn wir weiter wüßten, welche klinische Erscheinungen die einzelnen Veränderungen zur Folge hätten, eine einfache Subtraktion ergeben müßte, welche Symptome allen Krankheiten gemeinsam und welche einer jeden eigentümlich sind, welchen also keine und welchen eine wichtige Bedeutung für die Erkennung der Krankheit zukommt.

Tatsächlich ist aber heute weder die erste und noch weniger die zweite Voraussetzung erfüllt. Immerhin gestatten unsere Kenntnisse von der Art und Ausbreitung der Gewebsveränderungen der Hirnrinde und ihren klinischen Folgen schon jetzt einige allgemeinere Schlüsse auf die differentialdiagnostische Bedeutung einzelner Krankheitserscheinungen.

Unter den Beobachtungen, welche in dieser Richtung in Betracht kommen, verdienen zunächst einige Erwähnung, welche überhaupt gegen das Bestehen eines völligen Parallelismus zwischen Gewebsveränderungen und Krankheitsäußerungen zu sprechen scheinen.

Unter den untersuchten Gehirnen war auch das eines Selbstmörders, der bis wenige Stunden vor seinem Tode seinen Berufsgeschäften nachgegangen und seiner Umgebung in keiner Weise auffällig erschienen war. In der Rinde fanden sich für die Paralyse bezeichnende Veränderungen in einer gar nicht unerheblichen Ausbildung. Nach diesem Befunde wird man wohl nicht mehr daran zweifeln, daß der Selbstmord eine krankhafte Handlung war. Da aber diese einzige beobachtete Krankheitsäußerung schon mit dem Tode zusammenfiel, könnte man den Fall auch als einen Beweis dafür ansehen, daß schon erhebliche paralytische Veränderungen in der Rinde vorhanden sein können, ehe eine Geistesstörung hervortritt.

Ähnliches zeigt eine andere Beobachtung. In dem Gehirn eines Paralytikers, der während einer recht vollständigen Remission einem Herzleiden erlegen war, war eine ganz beträchtliche paralytische Erkrankung, besonders eine Plasmazelleninfiltration und ausgebreitete Gliawucherung, nachzuweisen.

Nicht der Paralyse entnommene Beobachtungen scheinen ebenso zu beweisen, daß nicht jede Gewebsveränderung in der Hirnrinde

sich in augenfälligen Krankheitsäußerungen bemerkbar machen muß. In der Rinde eines geheilten Falles einer schweren senilen Depression ließen sich massenhafte, zarte Gliawucherungen feststellen und in zwei Gehirnen, welche ich aus einem allgemeinen Krankenhause als Gehirne Geistesgesunder erhalten hatte, fanden sich ausgesprochene Gewebsveränderungen, die durchaus alkoholischen glichen. Bei näherer Erkundigung erhielt ich die Versicherung, daß die Patienten keinerlei geistige Störungen gezeigt hätten und an körperlichen Krankheiten gestorben seien, bei weiterer Nachforschung aber die Bestätigung, daß es sich tatsächlich um Trinker gehandelt hatte.

Man wird die richtige Erklärung dieses anscheinenden Mißverhältnisses wohl darin zu suchen haben, daß sich feinere Veränderungen der psychischen Persönlichkeit noch leichter unserer Erkenntnis entziehen als unter Umständen krankhafte Gewebsveränderungen der Hirnrinde. Damit sind dann diese Beobachtungen auch nicht mehr widerspruchsvoll, sondern eher geeignet, uns auffällige Erscheinungen im Verlauf und Ausgang mancher Krankheiten zu erklären.

Sie beweisen, daß eine Krankheit einer der Heilung ähnlichen Rückbildung zugänglich sein kann, obwohl sie Rindenzerstörungen gesetzt hat und zu setzen pflegt und sie zeigen im besonderen, daß die weitgehendste Remission bei der Paralyse nicht eine Heilung im histologischen Sinne bedeutet. So wird wohl auch die auffällige Tatsache verständlicher, daß die Paralyse, obwohl sie in ihren Remissionen einer anscheinend völligen Rückbildung fähig ist, höchst selten, wahrscheinlich nie, zu einer Heilung führt. Bei der paralytischen Remission handelt es sich eben nur um einen Stillstand der Erkrankung unter Nachlaß aller Reizsymptome. Der Heilung ähnliche Besserungen beobachten wir darum fast nur nach stürmischem Beginn und lebhafter Erregung, also nach Krankheitszuständen, die fast nur aus Reizerscheinungen zusammengesetzt waren.

Übereinstimmende Beobachtungen beweisen die Richtigkeit der Auffassung, daß das Trinkerdelir nur eine Komplikation des chronischen Alkoholismus ist, daß der epileptische Anfall nur ein einzelnes Symptom einer allgemeinen Rindenerkrankung bedeutet. Leider fehlen uns noch eingehendere Untersuchungen über katatonische Remissionen. —

Im Gegensatz zu diesen zunächst widerspruchsvollen Beobachtungen können wir wohl ohne weiteres allgemeinere Beziehungen zwischen den umfangreichen, ausgebreiteten oder wenigstens sehr

vielfachen Schädigungen und Ausfällen im Gewebe der Hirnrinde, die sich bei allen in den Kreis unserer Betrachtung gezogenen Krankheiten nachweisen ließen und der geistigen Schwäche annehmen, zu welcher sie übereinstimmend hinführen.

Doch schon in der Zeit und Folge, in welcher diese Rindenzerstörungen zustande kommen, begegnen wir recht auffälligen Unterschieden.

Bei allen untersuchten Paralysen, so groß auch ihre Zahl war, fanden wir Wucherungserscheinungen in den Endothelien der Gefäße, teils älterer, teils aber auch frischerer Herkunft, Plasmazellenanhäufungen, Veränderungen in der Glia, teils abgelaufenen, teils auch noch im Fortschreiten begriffenen Proliferationsvorgängen zugehörig. Manchmal stießen wir auf einen ganz massenhaften Zerfall von Markfasern, auf lebhafte Teilungsvorgänge im Stützgewebe, auf ungemein zahlreiche Zerfallstadien von Ganglienzellen, auf eine enorme Gefäßneubildung und häufige Endothelsprossen, bald wieder fand sich kein Markscheidenzerfall, nur einzelne Wucherungserscheinungen an den Gefäßendothelien, nur wenig Merkmale frischer Gliavermehrung.

Also der Paralyse liegt ein Erkrankungsvorgang zu Grunde, bei dem sich fast immer — wenigstens in den unserer Untersuchung zugänglichen Gehirnen — ein Krankheitsfortschritt erkennen läßt, der bald in stürmischer Weise fortschreitet, bald nur schleichend weiterkriecht.

Dagegen haben wir alte Fälle von meningitisch-gummöser Hirnlues untersuchen können, in welchen eine vollständige Heilung mit Defekt erreicht war, indem in den Narben jede Entzündungserscheinung fehlte und frischere, in welchen neben jungen Infiltrationen ausgedehnte Zerfallserscheinungen an anderen deutlich hervortraten. — Die meningitisch-gummöse Hirnlues kann sich zurückbilden und mit Defekt heilen.

In frischen Fällen von Alkoholismus war zuweilen noch ein reichlicher Markscheidenzerfall nachweisbar, auch Wucherungserscheinungen an der Glia fehlten nicht, zerfallene Ganglienzellen ließen sich auffinden. In Fällen aber, die sich schon lange in Anstaltsbehandlung befanden, war übereinstimmend nicht das geringste mehr nachweisbar, was auf einen weitergehenden Zerfall hinwies, wenn nicht etwa gleichzeitige senile oder arteriosklerotische Veränderungen festzustellen waren. — Der alkoholische Degenerationsprozeß schreitet nicht mehr weiter, wenn die unmittelbaren Folgen seiner Ursache überwunden sind.

Bei der Arteriosklerose des Hemisphärenmarks fanden sich in der Regel zahlreiche Herde von verschiedenem, aber oft nicht sehr weit auseinanderliegendem Alter, meist im Mark, seltener in der Rinde; bei der senilen Rindenverödung vielfache, nahezu gleichalterige Herdchen, meist in der Rinde einer Windungsgruppe am zahlreichsten, in der übrigen Rinde und in anderen Teilen des Gehirns vereinzelter. — Gewisse Formen der Hirnarteriosklerose neigen zu raschem Fortschritt und zu einer vorzugsweisen Erkrankung umschriebener Hirnteile, die bestimmten Gefäßgebieten zugehören.

Bei einer eigentlichen Dementia senilis ließ sich nur selten mit der Marchi-Methode ein Markfaserzerfall nachweisen, nur selten zahlreichere Kernteilungsfiguren in der Glia und ein umfangreicher Zellzerfall. — Dem Altersblödsinn kommt im allgemeinen ein langsamerer Krankheitsfortschritt zu als der Paralyse.

Also der Krankheitsverlauf kann ein wichtiges Erkennungszeichen für die einzelne Krankheit werden.

Nicht weniger auffällig sind die Unterschiede in den Graden, bis zu welchen die Rindenzerstörung gehen kann.

Wenn wir nur die stärksten Erkrankungszustände, die uns begegneten, berücksichtigen, so sehen wir bei der Paralyse einen schichtweisen Ausfall ganzer Zellreihen, ja einen völligen Untergang aller Schichten, aller Rindenfasern an einzelnen Stellen neben schweren, mehr oder minder über die ganze Rinde ausgebreiteten Schädigungen.

Bei unseren Fällen meningitischer Hirnlues war es nur zu umschriebenen Rindenausfällen gekommen, es scheint aber wahrscheinlich, daß sie auch zu viel ausgedehnteren Zerstörungen führen kann.

Bei der Arteriosklerose des Hemisphärenmarks war nur eine auffällig geringe Atrophie der Rinde, aber eine schwere des Markes nachweisbar; bei anderen Formen schien die Rinde nur herdförmig beteiligt.

Auch bei den schwersten Fällen des Alkoholismus fehlte eine Störung der Rindenarchitektonik, ein schwerer Markscheidenzerfall, und die Gliawucherung blieb in verhältnismäßig bescheidenen Grenzen.

Ebenso fanden sich bei der senilen Demenz trotz erheblichster Ganglienzellenveränderungen meist nur ein geringerer Markscheidenausfall, nur zartere Gliawucherungen und trotz zweifelloser Zellausfälle keine deutliche Störung im Rindenbau.

Weigert hat mit guten Gründen dargetan, daß wir die Gliavermehrung als ein deutlicher hervortretendes Negativ der schwerer übersichtlich darstellbaren nervösen Ausfälle betrachten dürfen. So braucht man nur Gliapräparate von Paralyse, Hirnsyphilis, Arteriosklerose, Alkoholismus und seniler Demenz nebeneinander zu halten, um aufs deutlichste zu erkennen, daß bei jeder dieser Krankheiten die Rinde in anderer Weise geschädigt ist.

Die wesensverschiedene Art der Ausfälle, ihre verschiedenen Schweregrade, ihre wechselnde Anordnungs- und Ausbreitungsweise muß nun auch eine verschiedenartige geistige Schwäche zur Folge haben. Neben der Verlaufsart müssen sich in der abweichenden Beschaffenheit der geistigen Schwächezustände wichtige Anhaltspunkte für die Erkennung der einzelnen Krankheiten finden lassen.

Leider fehlen uns noch Kenntnisse über die Beziehungen großer Rindengebiete und der meisten nervösen Anordnungen der Hirnrinde zu den einzelnen Seelenleistungen. So erweist es sich auch noch als unmöglich, aus Besonderheiten der Anordnung des Krankheitsvorgangs die Ursache der verschiedengradigen Schädigungen der einzelnen Leistungen, die in ihrer Zusammensetzung die abweichenden geistigen Schwächezustände bedingen, abzuleiten. Ja, es scheint angezeigt, hier auf eine Beobachtung hinzuweisen, welche besonders deutlich die Schwierigkeiten zeigt, engere und ins einzelne gehende Beziehungen zwischen Rindenausfällen und Demenz festzustellen.

Jedem Irrenarzte, der viele Paralysen gesehen hat, sind gewiß Fälle begegnet, bei welchen sich in einem besonders schleppenden Verlauf ein geistiger Schwächezustand entwickelt hatte, der einen Vergleich zwischen dem Kranken und einem Kinde nahelegen mußte. Abgesehen von der geistigen Stumpfheit, die ja immer einen augenfälligen Unterschied abgibt, zeigen die manchmal in ihrer Bewegungsfähigkeit noch wenig gehinderten Kranken der ersten Betrachtung eine kindliche Ausdrucksweise, kindliche Neigungen und ein auf einen kindlichen Gesichtskreis eingeengtes Wissen. Da solche Kranke einer eingehenden Untersuchung sehr gut zugänglich sind, war es leicht möglich, in zahlreichen Prüfungen allmählich so ziemlich ihr ganzes Wissen auszuschöpfen und annähernd die ganze Möglichkeit ihrer Leistungen zu Papier zu bringen.

Dabei ergaben sich nun auch tatsächlich viel weniger umschriebene Ausfälle als eine Einschränkung der Kenntnisse und Abschwächung der Fähigkeiten auf einen engen, dem Ich am nächst-

liegenden Gesichtskreis, ein Verblödungszustand, der allerdings nur ganz entfernt mit dem Geisteszustande eines Kindes verglichen werden kann.

Die genauere Untersuchung nun, welche an dem Gehirn einer solchen, in noch verhältnismäßiger Rüstigkeit an einem einzigen Anfall verstorbenen Kranken vorgenommen wurde, ergab neben ausgebreiteten Veränderungen zahlreiche umschriebene Ausfälle, besonders im Stirnhirn und auch in der Sprachregion.

Nach der Auffassung, daß bestimmte Erinnerungsbilder an bestimmte Nervenzellen geknüpft, einzelne Assoziationen an einzelne Nervenfasern gebunden seien, müsste sich das Wissen eines solchen Kranken darstellen wie ein Sieb, dessen Boden von zahlreichen Löchern durchbohrt ist, sein Wortverständnis, wie sein sprachliches Ausdrucksvermögen müßte in regellosem Durcheinander erhaltene Leistungen und umschriebene Ausfälle aufweisen. Wir müßten erwarten, daß er völlig zerfahren sei, kaum mehr nach einer Zielvorstellung denken und handeln könne.

Dem ist aber nicht so, wir finden kaum isolierte Ausfälle, vielmehr eine sozusagen konzentrische Einschränkung nach jeder Richtung hin.

Dieses Mißverhältnis zwischen einem von zahllosen Löchern durchsetzten Gehirn und seiner keineswegs begrenzte Lücken, aber eine allgemeine Einschrumpfung aufweisenden Leistungsfähigkeit tritt wohl bei den erwähnten Fällen besonders deutlich zu Tage. Ein ungewöhnlich langsamer Verlauf scheint die Bedingung für ihre Gestaltung. Weniger ausgeprägt, doch immer noch genugsam erkennbar, findet es sich schließlich bei jeder Paralyse, vielleicht neben einigen mehr umschriebenen Ausfällen in den sensorischen oder motorischen Leistungen.

Eine Erklärung erscheint heute auf zwei Wegen möglich. Entweder haben wir uns den Zusammenhang zwischen nervösen Elementen und psychischen Leistungen nur so zu denken, daß geringere Ausfälle nervösen Gewebes keine Einzelausfälle veranlassen, sondern nur die Gesamtleistung des ganzen Feldes herabsetzen. Es ist klar, daß uns dann ein ins einzelne gehender Nachweis der Zusammenhänge zwischen anatomischer und psychischer Störung unmöglich wird.

Oder wir müssen die Erklärung aus der Betrachtung der Aphasie gewinnen. Wie das Gehirn eines Aphasischen, wenn nicht die Zerstörung zu ausgedehnt gewesen ist, sich wieder auf sprachliche Leistungen einzurichten vermag, ohne daß es neue Nervenelemente

hervorbringen kann, so übernimmt auch im Gehirn des Paralytikers, in welchem der Krankheitsfortschritt stets neue Ausfälle bringt, der übriggebliebene Rest immer wieder die nächstliegenden Leistungen, während nur verwickeltere Tätigkeiten leiden und ferner liegendes Wissen ausfällt. Diese stellvertretende Übernahme kann noch leichter, rascher und unmerklicher stattfinden als bei der gewöhnlichen, durch Blutungen oder Erweichungen verursachten Aphasie, solange es sich nur um kleine, langsam aufeinanderfolgende Ausfälle handelt.

Eingehende und fortgesetzte Beobachtungen geben eine größere Wahrscheinlichkeit für die Richtigkeit der zweiten Annahme, wenigstens soweit es sich um die Schädigung der sensorischen und motorischen Sprachfelder handelt. Es lassen sich während eines rascheren Fortschreitens der Krankheit öfters und vorübergehend ganz isolierte Ausfälle nachweisen, die sich im fernerliegenden Wissen immer mehr ausbreiten, im näherliegenden wieder ausgleichen. Was aber dann bei solchen kleineren Ausfällen dauernd in Erscheinung tritt, sind weniger die unmittelbaren Folgen der Ausfälle als die verarmte Ersatzleistung.

Also auch hier sehen wir wieder eine Grenze, über die hinaus ein ins Feinere gehender Nachweis der Zusammenhänge zwischen Rindenausfällen und Demenz unmöglich wird und die Betrachtungsweise versagen muß, welche sich an die namentlich durch das Studium der Aphasie gewonnenen Anschauungen anlehnt.

Immerhin dürften uns solche Beobachtungen das Verständnis der Demenzzustände etwas näher bringen. Die geistige Schwäche kann nur bedingt sein durch zahlreiche Einzelausfälle im nervösen Rindengewebe. Die Verschiedenartigkeit der Ausfälle bedingt ihre verschiedene Färbung und Zusammensetzung. Doch dürfen wir bei langsam fortschreitenden, viele kleine Ausfälle setzenden Krankheitsvorgängen nicht hoffen, umschriebene psychische Ausfälle vorzufinden, wir werden vielmehr eine allgemeine Abschwächung der Fähigkeiten, eine in gewissem Sinne konzentrische Einengung der Leistungen erwarten müssen. —

Ein besonders rascher Verlauf, das plötzliche Zustandekommen umfangreicher Ausfälle, das Sichfestsetzen der Krankheit in umschriebenen Windungsgebieten, das zu besonders tiefgehenden Zerstörungen führt, kann aber wohl bei allen oben besprochenen Krankheiten Herderscheinungen veranlassen. Wir begegnen ihnen recht häufig bei der Paralyse, am regelmäßigsten bei der Arteriosklerose, die ja ihrem ganzen Wesen nach eine Herderkrankung darstellt, sehr oft bei den verschiedenen Formen der Hirnlues, seltener bei

der reinen senilen Demenz und wohl nur ganz vereinzelt beim Alkoholismus. Wir sehen auch hier wieder, daß die Gewebsveränderungen, welche sie bedingen, sehr verschiedene sind. So werden wir auch hoffen dürfen, in der Art des Auftretens und in den Eigentümlichkeiten dieser Herderscheinungen wichtige Unterscheidungsmerkmale der einzelnen Krankheiten zu finden.

Weiter hat uns die mikroskopische Untersuchung gezeigt, daß bei allen diesen Krankheiten nicht nur die Hirnrinde, sondern das ganze zentrale Nervensystem mehr oder minder geschädigt wird. Bald sind diese Schädigungen sehr vielfach, hochgradig, so daß sie selbst das Leben gefährden, bald nur vereinzelt und geringer. Auch in ihrer Anordnung erweisen sie sich als nach mancher Richtung abweichend. Man erinnere sich nur an die so verschieden bedingten Rückenmarksveränderungen bei der Paralyse, der Arteriosklerose, der Lues, dem Alkoholismus und der senilen Demenz. Deshalb werden sich auch in den Abweichungen der nervösen Lähmungserscheinungen Erkennungsmerkmale der einzelnen Krankheiten finden lassen.

Viel schwieriger dürfte es dagegen sein, soweit hier histologische Bilder Schlüsse gestatten, unter den mannigfachen Reizsymptomen, welche im Verlauf dieser Krankheiten in Erscheinung treten, für die einzelne Krankheit kennzeichnende Eigentümlichkeiten zu finden. Fast alle Zustandsbilder, welchen wir bei den verschiedenen Seelenstörungen begegnen, treffen wir z. B. auch wieder im Ablauf der Paralyse. Wernicke kommt so zu dem Schlusse, daß die Paralyse nur eine ätiologische Zusammenfassung untereinander sehr verschiedener Psychosen sei. Aber ob es sich jetzt um eine expansive Autopsychose, eine Manie oder Melancholie, um eine delirante, presbyophrenische, halluzinatorische Allopsychose, um eine hypochondrische Angstpsychose, eine somatopsychische Ratlosigkeit, um eine einfache intestinale Somatopsychose, um eine hyperkinetische, akinetische, akinetisch-parakinetische Motilitätspsychose paralytischer Ätiologie handelt, wir können bei ihnen nur die gleichen eigenartigen Gewebsveränderungen und noch nicht einmal in einer verschiedenen Anordnung feststellen. Wenn nun sicher auch die Verschiedenheit dieser Begleiterscheinungen in abweichenden, nur noch nicht nachweisbaren anatomischen Veränderungen ihre Ursache haben, so sind diese doch offenbar viel weniger tiefgreifend und darum auch ihre Folgen unbeständiger und größerem Wechsel unterworfen; darum scheinen sie auch weniger für die

einzelnen Krankheitsprozesse kennzeichnend, die die anatomische Grundlage der verschiedenen Seelenstörungen ausmachen.

In der französischen Psychiatrie begegnet uns die Auffassung, daß diese „Syndrome" der Paralyse überhaupt weniger von der Paralyse selbst, welche nur den fortschreitenden geistigen Zerfall herbeiführe, als von einer gleichzeitigen erblichen Beanlagung abhängig seien. Die Auffassung ist wohl sicher irrtümlich, schon deshalb, weil enge Beziehungen zwischen der Stärke, Vielfältigkeit und stürmischen Art dieser Syndrome und einer besonders akut und rasch fortschreitenden echt paralytischen Gewebserkrankung vielfach ganz unverkennbar sind. Sie bringt aber die jedenfalls zutreffende Beobachtung zum Ausdruck, daß sie ein für die Paralyse nur weniger charakteristisches, buntes, wechselreiches Gewand darstellen, in welches sich die Krankheit zunächst oft einhüllt, bis es im weiteren Verlaufe immer fadenscheiniger und durchsichtiger wird, um schließlich das eigentliche Wesen der Krankheit, die allgemeine Paralyse, in deutlichster Nacktheit zu Tage treten zu lassen. Wir müssen deswegen auch erwarten, im Verlauf der anderen in den Kreis unserer Betrachtung gezogenen Geisteskrankheiten mannigfache, wechselnde Erregungszustände, krankhafte Stimmungen und Wahnideen zu finden, die nicht immer für sich allein, sondern oft nur in Verbindung mit dem Krankheitsverlauf, einer eigenartigen Geistesschwäche und manchmal den nervösen Begleiterscheinungen die Erkennung der Krankheit ermöglichen.

Wie sehr sich durch ganz verschiedene Krankheitszustände bedingte Reizsymptome in ihrer äußeren Erscheinung ähnlich werden können, zeigen besonders auch die mannigfachen deliriösen Zustände und am deutlichsten das „Delirium akutum", dessen Zerlegung in die verschiedenen, den einzelnen Krankheiten zugehörigen Gruppen auch heute noch weniger nach der klinischen Erscheinung als nach ursächlichen Beziehungen und der Art der Gewebsveränderungen möglich scheint.

So zeigen uns diese Betrachtungen, daß wir bei dem Suchen nach klinischen Unterscheidungsmerkmalen zwischen den in Frage kommenden Krankheiten vor allem dem Verlauf, der geistigen Schwäche, der Art der Herderscheinungen und den nervösen Begleitsymptomen unsere Aufmerksamkeit zuwenden müssen.

Typische und atypische Paralyse.

Keine der verschiedenen Krankheiten, deren Gewebeveränderungen wir betrachtet haben, führt zu einem so raschen und ausge-

breiteten Untergang des nervösen Gewebes wie die Paralyse. Schon nach kurzem Verlauf der Krankheit lassen sich meist erhebliche Ausfälle an Markscheiden, bald auch schwere, schon der Nekrobiose zugehörige Nervenzellenerkrankungen neben einem umfangreichen Zellausfall nachweisen, nirgends findet sich eine so frühzeitige, massige und ausgebreitete Gliawucherung als Ersatz des schnell fortschreitenden, tiefgreifenden Untergangs der nervösen Rindenbestandteile.

So entwickelt sich denn auch bei der Paralyse besonders rasch eine allgemeine, tiefe Verblödung, im Vergleich zu welcher man die Demenzzustände bei den anderen Krankheiten als leichter und mehr teilweise bezeichnen kann. Der rasche Fortschritt der Erkrankung und seine von vornherein weite Ausbreitung ziehen im allgemeinen die Grenzen sehr enge, innerhalb welcher eine Abweichung möglich ist. Die paralytische Demenz erscheint dadurch besonders gleichartig, ja eintönig.

Bei allen Leistungen setzt die Schädigung an. Gedächtnis und Urteil, Gefühl und Willen leiden von vornherein. Der Kranke wird immer mehr losgelöst von der Außenwelt, weil er immer unfähiger wird, die Eindrücke seiner Umgebung aufzufassen, und das wenige, was er noch aufnimmt, mit seiner Persönlichkeit in Beziehung zu bringen. Auch über sein Ich verliert er bald jede Beobachtung, jegliches Urteil. So geht ihm bald alles Verständnis seiner Lage ab und er gerät entweder in eine blöde Euphorie, die den krassesten Gegensatz zu seinen Verhältnissen bildet oder er wird ein kritikloses Opfer jeder Beeinflussung und der wechselnden Einbildungen. Seine Merkfähigkeit wird stumpf, seine alten Erinnerungen und Erfahrungen klingen nicht mehr an und zerfallen, seine Interessen schmelzen zusammen. Von seiner früheren Persönlichkeit ist nichts mehr übrig. Er dämmert schließlich dahin, aller geistigen Regungen bar; vielleicht sieht man ihn noch bei der Nahrungsaufnahme einige tierische Gier verraten. Zu dem geistigen Zerfall gesellen sich allmählich, bald rasch an Schwere und Vielfältigkeit zunehmend, Lähmungserscheinungen, zum Teil durch die fortschreitende Zerstörung der Rinde verursacht, teils durch Gewebsveränderungen bedingt, die sich in den tieferen Gehirnteilen und im Rückenmark vollzogen haben.

Lissauer hat nun als atypische Paralyse Fälle beschrieben, bei denen die Geisteskräfte lange verhältnismäßig ungeschädigt scheinen, während Krämpfe, gefolgt von Rindenherderscheinungen, im Vordergrund des klinischen Bildes stehen. So würde also hier mit dem Fehlen der paralytischen Geistesschwäche ein wichtiges Er-

kennungsmerkmal in Wegfall kommen, während die augenfälligsten Krankheitszeichen eine Verwechslung mit allerlei Rindenherderkrankungen, arteriosklerotischen Blutungs- und Erweichungsherden, umschriebener, luetischer Convexitätsmeningitis, Hirngeschwülsten nahelegen müßten.

Lissauer hat nun schon gezeigt, daß die Herderscheinungen bei diesen Fällen veranlaßt werden durch in der hinteren Mantelhälfte angeordnete, herdförmig umschriebene, besonders schwere paralytische Veränderungen. Wir haben aber auch feststellen können, daß es kaum einen solchen Fall gibt, bei welchem nicht schon von vornherein eine, wenn auch leichte Gesamtrindenerkrankung vorhanden ist und daß sich überhaupt im weiteren Verlauf mehr oder weniger die gewöhnliche Krankheitsanordnung zu der herdherdförmigen hinzu entwickelt.

So ist es mehr das Mißverhältnis zwischen der geringen Ausbildung der paralytischen Geistesschwäche und der Schwere der Lähmungserscheinungen als das völlige Fehlen eigenartiger Züge paralytischer Verblödung, was diese atypischen von den gewöhnlichen Fällen unterscheidet. Dem Nachweis solcher Züge wird also eine besondere differentialdiagnostische Bedeutung zukommen.

Genauere Nachforschungen über den Beginn der Krankheit ergeben nun tatsächlich, daß sich häufig schon mit den ersten Anfällen, ja zuweilen schon vor diesen der Charakter des Kranken geändert, daß sich eine größere Interesselosigkeit, Gedächtnisschwäche, Beeinflußbarkeit erkennen ließ.

Bei genauerer Betrachtung wird eine gewisse Stumpfheit fast immer auffallen. Wir sehen dann zwar oft, daß der Kranke seine Lähmungen unangenehm empfindet, darüber klagt, Behandlung verlangt, während bei der gewöhnlichen Paralyse die vorgeschrittenere Verblödung dem Kranken seine Schwäche kaum noch zum Bewußtsein kommen läßt. Aber diese Krankheitseinsicht ist meist nur eine beschränkte, auch nur vorübergehend angedeutet und macht dazwischen wieder einer ganz euphorischen Sorglosigkeit Platz. Auffällig ist, wie leicht sich die Kranken über ihre Lähmungen trösten und allerlei einreden lassen. „Schon jede Unterschätzung der etwa vorhandenen Herdsymptome in ihrer Bedeutung ist für die Paralyse verdächtig", bemerkt Wernicke wohl sehr zutreffend. Für die oft schon deutlichen psychischen Störungen fehlt es an Einsicht. Ein richtiges Lageverständnis ist meist nicht vorhanden. Auch das

Gedächtnis zeigt bei genauerer Prüfung meist eine Schädigung. Die Namen der neuen Umgebung haften schwer. Gegenüber den krankhaften Äußerungen der Mitpatienten macht sich oft eine auffällige Kritiklosigkeit bemerkbar.

Überleben die Kranken mit dieser ungewöhnlichen Anordnungsweise des Krankheitsvorgangs, die recht oft in gehäuften Anfällen frühzeitig zu Grunde gehen, die ersten Schübe mehrere Jahre, so entwickelt sich schließlich ein Blödsinn, der sich von dem der gewöhnlichen Paralyse auch nicht mehr hinsichtlich des Grades unterscheidet.

So werden wir also meist auch hier die eigenartige Demenz der Paralyse nachweisen können. Doch gibt es seltene Fälle, in denen der erste Anfall lange Zeit dem Ausbruch einer eigentlichen Geistesstörung vorausgeht. Einen solchen Fall stellt unser Fall XVI dar. Nur haben wir hier den ersten Anfall nicht selbst beobachtet. In einem andern Fall, den ich gelegentlich des ersten Anfalls sah, ließ sich die Diagnose mit größter Wahrscheinlichkeit stellen aus den Erscheinungen des Anfalls selbst und aus einer gleichzeitigen Lichtstarre der Pupillen. Ich sah den Kranken etwa ein halbes Jahr danach angeblich völlig hergestellt und geschäftlich tätig, aber noch immer mit starren Pupillen und erst nach zwei Jahren brach eine unverkennbare paralytische Geistesstörung aus. Der plötzlich einsetzende, mit einer eintägigen Bewußtlosigkeit und vorzugsweise halbseitigen Krämpfen einhergehende Anfall hatte eine Hemiparese mit geringen motorischen Lähmungserscheinungen, schwerer Störung des Tasterkennens, leichter Schädigung der Berührungsempfindung, ohne Beeinträchtigung des Schmerzgefühls und des Temperatursinns zurückgelassen und die Lähmungserscheinungen hatten sich bald wieder alle zurückgebildet.

Die Auslese, welche die Rindenschädigung unter den einzelnen Empfindungsqualitäten trifft, bei verhältnismäßig geringer Ausgiebigkeit der motorischen Lähmung, scheint eine häufige Eigentümlichkeit dieser paralytischen Herderkrankungen und wird wohl bedingt durch die geringen Ausfälle. Die Geringfügigkeit derselben ermöglicht wohl auch rasche Rückbildung ihrer Folgeerscheinungen. Bei den ersten Anfällen mit besonderer Beteiligung der motorischen Felder dürfte die Elektivität der Ausfälle selten zu vermissen sein, später kann ihre Feststellung durch die schon vorgeschrittene Verblödung erschwert werden. Nach häufiger Wiederkehr der Anfälle findet man auch öfter allgemeinere Lähmungen.

Weiter erscheint von Wichtigkeit, daß der zweite Anfall fast regelmäßig die gleichen Ausfälle, nur in etwas stärkerem Grade,

zu veranlassen pflegt und daß auch die folgenden meist wieder dieselben motorisch-sensorischen Sprachausfälle, dieselben motorischen oder sensiblen Lähmungen, oder die gleichen Ausfälle im Sehfeld bringen (Wernicke).

Das läßt sie in vielen Fällen von den durch die gummös-meningitische Lues verursachten Herderscheinungen mit ihrer viel wechselnderen Beschaffenheit, größeren Neigung zur Vielfältigkeit und flächenhaften Ausbreitung unterscheiden. Zudem fehlen auch bei der Paralyse alle Vorboten des Anfalls, alle Folgen einer Raumbeengung im Schädel, der kennzeichnende Kopfschmerz, andauernder Schwindel und Stauungspapille.

Von den viel häufigeren Lähmungserscheinungen nach Blutungen im Bereich der inneren Kapsel bei der Arteriosklerose unterscheiden sich die Lähmungen bei den atypischen Paralyseformen durch die Schädigung nur einzelner Qualitäten. Die Arteriosklerose der Rinde oder des Hemisphärenmarkes neigt wieder zu vielfältigeren Ausfällen. Auch die halbseitigen oder monobrachialen athetoseähnlichen Bewegungen, die wir öfters an die kortikalen Lähmungen sich anschließen sehen, dürften für Paralyse sprechen.

Von ganz besonderer Bedeutung für die richtige Deutung des Zustandes aber wird der Nachweis von nervösen Lähmungserscheinungen, wie sie für die Paralyse mehr oder minder kennzeichnend sind. Schon in dem vorhin erwähnten Falle gab die Pupillenstarre einen wichtigen Anhalt für die Erkennung. Besonders lehrreich war nach dieser Richtung hin der oben angeführte Fall IV. Zu einer Zeit, in welcher die plötzlich in Erscheinung getretenen Sprachausfälle noch kaum eine richtige Deutung der Krankheit gestatteten, stellte das Fehlen des Patellarreflexes und der Lichtreaktion der Pupillen, sowie die bald deutliche paralytische Schrift- und Sprachstörung die Paralyse über jeden Zweifel. Auch bei den Fällen Lissauer's finden wir diese Lähmungserscheinungen schon nachweisbar zu einer Zeit, in der die paralytische Verblödung noch nicht deutlich war.

Das beweist aber wieder, daß auch bei diesen Formen selbst in den Anfängen der Krankheit die Gewebsschädigung nicht auf die Rinde beschränkt ist.

Bei der Besprechung der einzelnen Fälle sind uns noch andere auffällige Züge in der klinischen Gestaltung der atypischen Formen begegnet. So besonders in dem Fall VII ein jahrelang dauernder Zustand, in welchem Halluzinationen sehr im Vordergrunde der Krankheitssymptome standen. Dabei fand sich eine besondere Atrophie des Schläfelappens. Dieses Zusammentreffen ist vielleicht

kein ganz zufälliges, weil ich noch drei weitere Fälle mit besonderer Erkrankung des Schläfelappens und ausgeprägten Gehörshalluzinationen kenne und weil auch schon Sérieux auf Grund seiner Beobachtungen zu der Folgerung gekommen ist, daß bei seiner sensorischen Form der Paralyse mit vorzugsweiser Erkrankung der hinteren Hirnpartien häufiger Sinnestäuschungen vorkommen. Weitere Beobachtungen werden aber erst die Regelmäßigkeit dieses Zusammentreffens feststellen können. Im Falle VI fiel ein ganz auffälliger Wechsel zwischen Tagen völliger Unorientiertheit und Tagen mit weitgehender Einsicht auf. Da uns bis jetzt jedes Verständnis abgeht für die anatomische Grundlage solcher Erscheinungen, bleibt es noch unmöglich, sie aus Eigentümlichkeiten der Krankheitsanordnung bei der atypischen Paralyse zu erklären. Man wird aber gut tun, sich gegenwärtig zu halten, daß hier der langsamere Fortschritt der Erkrankung und die Möglichkeit einer größeren Verschiedenheit in dem Sitz der weitgehendsten Gewebsveränderungen im Vergleich zu den gewöhnlichen Fällen der Paralyse eine eigenartigere Färbung der Verblödung zuläßt, unter welcher die für die paralytische Demenz kennzeichnenden Merkmale etwas verdeckt werden können.

Jedenfalls erweitert die Kenntnis der Paralyse mit atypischer Anordnung des Krankheitsvorgangs unseren klinischen Begriff der Paralyse dahin, daß Rindenherderscheinungen längere Zeit dem Offenbarwerden einer schwereren Verblödung vorausgehen können. Meist werden aber auch hier bald die eigenartigen Züge der paralytischen Geistesschwäche erkennbar. Schließlich entwickelt sich ein Blödsinn, der sich in nichts von dem der gewöhnlichen Paralyse unterscheidet. Die Art der Anfälle und der Rindenherdsymptome im Verein mit den nervösen Lähmungserscheinungen erleichtert gewöhnlich auch schon in den Frühstadien die Erkennung gegenüber anderen Krankheitszuständen, welche eine Jackson'sche Epilepsie zur Folge haben können.

Lues cerebri und Paralyse.

Aus der oben gegebenen Darstellung der verschiedenen Veränderungen, welche die Syphilis im Gewebe der Hirnrinde verursacht, ergibt sich ohne weiteres: daß es ein einheitliches Bild der luetischen Geistesstörungen nicht geben

kann. Es liegt auf der Hand, daß ein einzelner Gummiknoten andere Krankheitserscheinungen zur Folge haben wird, als eine ausgebreitete meningitische oder meningitisch-gummöse Infiltration, wieder andere als einzelne oder vielfache Erweichungsherde im Gefolge einer primären Endarteriitis der größeren Gefäße und wieder andere als eine ausgebreitete Endarteriitis der kleinen Arterien und Kapillaren.

Den Versuch, die verschiedenen Formen der Seelenstörungen auseinanderzuhalten, welche den unterschiedlichen luetischen Gewebsveränderungen entsprechen, erschwert der Umstand, daß nicht selten an demselben Gehirne abweichende syphilitische Prozesse nebeneinander gefunden werden. Trotzdem muß eine Trennung versucht werden, wenn man etwas tiefer in das Verständnis der luetischen Psychosen eindringen will. Es sind ja auch reine Formen keineswegs selten. Und erst die Erkenntnis dieser kann uns zu einer Erklärung der verwickelteren führen.

Mit diesem Verständnis aber ist es heute noch sehr mangelhaft bestellt. So gut wir, dank zahlreicher Arbeiten, von denen ich nur die Siemerling's, Uhthoff's und besonders Oppenheim's erwähnen will, über die nervösen Störungen Bescheid wissen, welche sich als Folgen luetischer Hirnerkrankungen ergeben, und so sorgfältig die Differentialdiagnose nach dieser Richtung hin bereits ausgebaut ist, so unsicher sind unsere Kenntnisse heute noch über die luetischen Seelenstörungen. Wo jene nervösen Lähmungserscheinungen ausgeprägt sind, weisen sie oft auf den richtigen Weg, wo sie aber weniger hervortreten oder fehlen, stellen wir häufig die Diagnose erst dann, wenn ein vermeintlicher Paralytiker gesund geworden und geblieben, oder innerhalb der erwarteten Zeit nicht gestorben ist, sondern, ohne daß sich ein weiteres Fortschreiten seiner Krankheit bemerkbar macht, in einem unverändert gebliebenen geistigen Schwächezustande weiterlebt. Ja, es gibt zwischen der Paralyse und der Hirnlues eine Gruppe von Fällen, über deren Zugehörigkeit zu der einen oder andern noch völlige Unklarheit herrscht und von deren Aufklärung die endgültige Beantwortung der für das Verständnis der Paralyse gewiß wichtigen Frage abhängt, ob die Paralyse einen über Jahrzehnte sich hinziehenden Verlauf nehmen, stehen bleiben, oder in Heilung übergehen kann.

Bei dem Versuche, nun die Erscheinungsformen der einzelnen Arten der Hirnlues zu schildern, ist es am wenigsten nötig, bei den isolierten Gummigeschwülsten zu verweilen. Sie werden kaum Anlaß zu einer Verwechslung mit der Paralyse geben. Die

Erscheinungen des Hirntumors beherrschen das Bild und es kommt allein die Unterscheidung zwischen luetischer und nicht luetischer Geschwulst in Frage, die hier nicht zur Erörterung gestellt werden soll. Jedenfalls wird auch schon die Leichenöffnung eine Entscheidung bringen. Zudem treten sie auch seltener rein, viel häufiger zusammen mit der zweiten Form auf.

Viel schwieriger, aber auch wichtiger, ist es dann, klinische Merkmale herauszufinden, welche eine sichere Scheidung zwischen Paralyse und den meningitisch-gummösen Formen der Hirnlues ermöglichen.

Auch hier geben die Eigenschaften, die Anordnungs- und Ausbreitungsweise der Gewebsveränderungen manche Hinweise für die differentialdiagnostische Bedeutung einzelner Krankheitszeichen.

Zunächst fehlt den gummös-meningitischen Infiltrationen die Neigung zum stetigen Fortschreiten, wie sie dem paralytischen Erkrankungsvorgang, im äußersten Falle mit ganz seltenen Ausnahmen, eigen ist. Sie können wohl durch große Stärke und die Schädigung besonders lebenswichtiger Teile des Nervengewebes den Tod herbeiführen, aber sie sind auch einer völligen Rückbildung, häufiger einer Heilung mit Defekt unter Bildung fibröser Schwarten in den Hirnhäuten und Narben im Hirngewebe zugänglich. Weiter sind die luetisch-meningitischen Infiltrate als echt syphilitische Erzeugnisse durch eine geeignete Behandlung mehr oder minder beeinflußbar. So muß also bei der nahezu ausnahmslosen Progressivität der Paralyse ein langes Stehenbleiben der Krankheit oder eine Heilung mit Defekt und bei der wohl kaum mehr anzweifelbaren Unbeeinflußbarkeit derselben durch Quecksilber und Jod der ausgiebige Erfolg einer solchen Behandlung an Lues denken lassen.

Für den einzelnen Fall läßt sich allerdings mit diesen Unterschieden des Verlaufs allein nicht immer viel anfangen. Da ja auch bei der Paralyse jahrelange Nachlässe eintreten können, würde sich die Möglichkeit einer Entscheidung ebensolange hinausschieben und auf der andern Seite kann die oft sehr rasche Rückbildung der Herdsymptome, besonders nach den ersten Anfällen der atypischen Paralyse und der zuweilen sehr lange Zwischenraum bis zum Auftreten neuer Anfälle, wenn eine Schmierkur angewendet wurde, einen Erfolg der Behandlung vortäuschen. Solche Beobachtungen sind mir aus eigener Erfahrung bekannt.

Aber trotzdem müssen wir in diesen Abweichungen des Verlaufes eine Wesensverschiedenheit beider Krankheiten erblicken. Wer den weiteren Schicksalen seiner ungeheilt entlassenen Para-

lytiker nachgeht, wird die Erfahrung machen, daß eine kleine Anzahl nicht gestorben, sondern mit größeren oder geringeren, dauernden Schäden am Leben geblieben ist. Bei einer genaueren Prüfung wird sich eine Fehldiagnose gegenüber einer Dementia präcox, einem Alkoholismus oder einer der anderen bekannten Krankheitsformen ausschließen lassen. Oft aber sind während der Entwicklung der Krankheit einige Krankheitszeichen hervorgetreten, welche auf eine Hirnlues hindeuten. Bei der großen Breite der Variationsmöglichkeit in den klinischen Erscheinungen der Hirnlues, bei den vielfachen Ähnlichkeiten, die sich in der Gestaltung der Paralyse und Hirnlues ergeben können, ist überhaupt die Möglichkeit noch nicht von der Hand zu weisen, daß die seltenen Fälle „geheilter" Paralyse, soweit es sich nicht dabei um lange paralytische Remissionen handelte, Fälle von Hirnlues waren. Eine sichere Entscheidung der Frage, ob es Paralysen mit Heilung gibt, ob die Paralyse in ihrem Verlaufe stehen bleiben kann, wie lange paralytische Remissionen dauern können, wird nur mit Hilfe der histologischen Untersuchung möglich werden. Fälle, welche für eine solche Lösung geeignet sind, werden ihr allerdings nur selten zugänglich. Aber auch schon die Mehrung von Beobachtungen, an welchen durch die Gewebsuntersuchung der Nachweis erbracht ist, daß die Lues der Paralyse sehr ähnliche Bilder verursachen kann, dürften die Möglichkeit einer Heilung der Paralyse immer unwahrscheinlicher machen.

Eine weitere, wenigstens manchmal für die klinische Beurteilung nicht ganz bedeutungslose Tatsache ergibt sich darin, daß die meningitisch-gummöse Lues dem Tertiärstadium der Syphilis zugehört, während die Paralyse als eine nachsyphilitische Erkrankung bezeichnet werden kann.

Man wird deswegen bei einem Zweifel, ob Hirnsyphilis oder Paralyse vorliegt, eher an die erste denken dürfen, wenn die Infektion nachweislich erst sehr kurz vor Ausbruch der Krankheit stattgefunden hat, während allerdings ein viele Jahre langer Zwischenraum zwischen Ansteckung und Ausbruch der Geistesstörung nichts gegen ihren tertiärsyphilitischen Charakter beweisen kann. Unter 400 Paralysen, bei welchen genauere Angaben über die Zeit zwischen der Ansteckung und dem Ausbruch der Erkrankung zu erhalten waren, waren nur 17 mit einer Inkubationsdauer von unter 4, und 2 unter 3 Jahren. Der eine der letzteren bekam eine Remission und war nach weiteren 5 Jahren noch nicht wieder rückfällig, obwohl er noch eine leichte Sprachstörung und träge Pupillenreaktion zeigte; später war nichts mehr über ihn in Erfahrung zu bringen. Die Diag-

nose dürfte angreifbar sein. Der Zweite starb, und die Untersuchung ergab eine Paralyse. Dagegen ergeben Zusammenstellungen (Naunyn, Oppenheim), daß bei weitem in der größten Mehrzahl der Fälle die Hirnlues innerhalb der ersten zwei Jahre nach der Ansteckung zum Ausbruch kommt. Aus dem gleichen Grunde wird ein gleichzeitiges Auftreten tertiärsyphilitischer Erkrankungen an anderen Körperorganen eine Hirnlues wahrscheinlicher machen, wenn es auch eine Paralyse keineswegs ausschließt.

Weiter hat uns das Mikroskop gezeigt, daß die meningitisch-gummöse Hirnlues zunächst die Hirnhäute und erst in zweiter Linie das Hirngewebe zu ergreifen pflegt, weiter, daß die Infiltrationen oft außerordentlich beträchtlich werden. Das gleichzeitige massige Auftreten junger Lymphocyten und Plasmazellen an einzelnen Stellen weist auf die Möglichkeit eines raschen Anschwellens, das Vorkommen von ausgedehnten Herden, in welchen die Infiltrationszellen schwere Rückbildungserscheinungen zeigen und in Gekrümel zerfallen sind, auf die Schnellebigkeit des Infiltrationsgewebes und die Möglichkeit seiner raschen Beseitigung hin. Der Nachweis seiner völligen Einschmelzung neben einer geringen Rindenbeteiligung zeigt, daß eine annähernde Wiederherstellung des alten Zustandes möglich ist.

In Übereinstimmung mit diesen Lebenseigenschaften der Gewebe sehen wir zunächst bei der meningitisch-gummösen Hirnlues oftmals Folgen des Hirndruckes. Neben Stauungspapille tritt starker Kopfschmerz, Schwindel, Erbrechen auf. Die Kranken zeigen eine Verlangsamung aller Reaktionen, werden schwerbesinnlich, wie halbschlafen, benommen, sind wie in einem leichten paralytischen Rauschzustande oder geradezu schlafsüchtig, komatös.

Dann erklären diese Eigentümlichkeiten der Gewebsveränderungen die für die luetisch-meningitischen Erkrankungen ungemein bezeichnende Erscheinung des starken Schwankens in der Schwere der Krankheitszeichen.

Einer unserer Kranken erwachte innerhalb weniger Stunden aus einem schon agonal scheinenden soporösen Zustande zu verhältnismäßig freiem Bewußtsein, um später noch öfter wieder für einige Tage in komatösen Schlaf zu versinken. Seine Augenmuskellähmungen besserten sich regelmäßig mit der Aufhellung seines Sensoriums.

In einem anderen Falle entwickelte sich unter langsam zunehmender Benommenheit allmählich eine Hemiparese, sie ging mit eintretender Aufklärung zurück, kehrte noch einmal mit einem sopo-

rösen Zustand wieder und verschwand schließlich völlig und dauernd mit allen übrigen Krankheitserscheinungen während einer Schmierkur.

Die Möglichkeit so völliger Heilungen wird überhaupt wohl nur dadurch gegeben, daß ein großer Teil der Krankheitserscheinungen nicht durch die Zerstörung der Hirnrinde selbst, sondern durch den Druck pialer Infiltrationen veranlaßt wird.

Eine andere anatomische Eigenart der gummös-meningitischen Hirnlues wird die Ursache für die außerordentliche Verschiedenheit ihrer klinischen Gestaltung und für die ungemein wechselnden Grade der Demenz, zu welcher sie hinführt.

Die meningitisch-gummöse Hirnlues kann nämlich, wie wir gesehen haben, nur eine oder mehrere umschriebene Stellen des Gehirns und Rückenmarks befallen, sie kann auf die Basis beschränkt bleiben, oder die ganze Konvexität überziehen, sie kann das Hirngewebe selbst nur wenig oder in stärkerem Grade schädigen. So wird ihre Ausbreitungsweise in einzelnen Fällen der der Paralyse sehr unähnlich werden, in anderen wird sie nicht sehr von ihr abweichen; sie kann eine sehr teilweise, aber auch eine mehr oder minder diffuse Rindenerkrankung darstellen.

So muß auch die geistige Schwäche, welche sich in ihrem Gefolge entwickelt, in einer erheblichen Breite wechseln, manchmal sehr leicht von der paralytischen zu unterscheiden sein, manchmal an dieselbe herankommen. Zunächst ist daran festzuhalten, daß die Hirnlues ohne Hinterlassung geistiger Schwächezustände heilen kann.

Binswanger schildert dann Fälle von luetischer Demenz, bei welchen nur eine geringfügige Urteilsschwäche auffiel, die sich allein bei der Ausführung verwickelterer Denkoperationen, bei der Fassung wichtiger Entschließungen und der Notwendigkeit raschen, energischen Handelns bemerkbar machte und Fälle, bei welchen neben einer leichten Urteilsschwäche allein ein sittlicher Defekt scharf hervortrat. Auch Klein und Tuczek haben auf die ethischen Defekte nach Hirnlues hingewiesen. Solche Schwächezustände habe ich gleichfalls zurückbleiben sehen.

Klein schildert dann schon offenbar tiefergreifende Schwächezustände. Es entwickelte sich ein mäßiger, aber nicht weiter progressiver Schwachsinn. Die geistige Persönlichkeit zeigte sich zwar krankhaft verändert, auffällig häufig in paranoischer Richtung, aber es fehlte jener hochgradige geistige Zerfall, das Erlöschen jeder Individualität, die charakteristische Urteilsschwäche und Kritiklosigkeit der Paralytiker. Die Kranken hatten noch Gedächtnis, gute Beobachtungsgabe und treffenden Witz,

sowie einen für die Paralyse ungewöhnlichen Grad von Krankheitseinsicht. Zu dieser Gruppe dürfte wohl auch der Fall zu rechnen sein, den ich im Archiv für Psychiatrie beschrieben habe.

Es gibt aber nun, wie die Literatur und eigene Beobachtungen zeigen, noch viel schwerere Verblödungszustände im Gefolge der Hirnlues. Hinsichtlich der geistigen Einbuße unterscheiden sich einzelne recht wenig von der Paralyse. Gedächtnis- und Urteilsschwäche sind sehr schwer, eine Krankheitseinsicht fehlt. Die Kranken werden nur meist nach Ablauf des akuten Stadiums wieder etwas regsamer als die Paralytiker. Ob es möglich wäre, wenn nicht der unveränderliche Zustand und die eigenartigen, im Verlauf der Krankheit aufgetretenen Herdsymptome einen Irrtum ausschlössen, aus der Art der Verblödung die Krankheit zu erkennen, scheint mir zweifelhaft, jedenfalls ist es im einzelnen Falle nicht immer leicht.

So wird also häufig die Ausbildung einer mehr partiellen Geistesschwäche, eine geringere Schädigung des Gedächtnisses, eine größere Regsamkeit, ein Rest der alten Individualität, ein geordneteres Benehmen, eine fortdauernde Pflege des äußeren Menschen, eine mehr oder minder weitgehende Krankheitseinsicht eine Unterscheitung gegenüber der ausgebreiteteren Demenz der Paralyse zulassen, es wird aber auch Fälle geben, in denen bei der Tiefe und Allgemeinheit der Verblödung ihre Bedeutung für die Krankheitserkennung nur gering bewertet werden kann.

Die erwähnten Abweichungen zwischen den paralytischen und luetischen Gewebsveränderungen bedingen nun auch Unterschiede in der klinischen Erscheinungsweise der ihnen zugehörigen Herdsymptome.

Wir sehen sie bei Hirnlues häufiger langsam unter Steigerungen und Nachlässen, oft mit einer zunehmenden Benommenheit, zuweilen bei völliger Klarheit, nur selten plötzlich mit Anfällen einsetzen, wir beobachten an ihnen oft eine große Flüchtigkeit, ein rasches Kommen und Gehen und Wiederkommen, überhaupt einen sehr ausgesprochenen Wechsel der Stärke. Die meningeale Beteiligung verursacht manchmal eine ausgesprochene örtliche Druckempfindlichkeit des Schädels, welche der Paralyse abgeht. Spastische Erscheinungen sind oft, zuweilen als Vorläufer der paretischen, zu beobachten. Parästhesien kommen nicht selten vor. Wenn dann zunächst vielfach ein monospastischer oder monoparetischer Charakter der Lähmungen bemerkbar ist, so sehen wir doch auch häufig verschiedenartige Ausfallserscheinungen nacheinander auftreten, weil immer weitere Felder durch das flächenhafte Weiterkriechen der Erkran-

kung in Mitleidenschaft gezogen werden. Das unterscheidet den Krankheitsfortgang von dem der atypischen Paralyse, wo sich die Krankheit, wie wir gesehen haben, ohne Neigung zur Ausbreitung immer tiefer in die einmal befallene Stelle einzunisten pflegt.

Ein zweifellos wichtiges Zeichen ist das Fehlen der Hypalgesie (Klein), eines recht kennzeichnenden Merkmals der paralytischen Demenz.

Die Sprache zeigt oft Störungen, doch haben sie wohl stets einen artikulatorischen, nicht paralytisch kortikalen Charakter (Fournier, Ziehen, Oppenheim, Klein). Ebenso ist auch die Schriftstörung gewöhnlich geringer.

Von der größten Wichtigkeit sind die begleitenden nervösen Lähmungserscheinungen. Ein Lieblingssitz der meningitisch-gummösen Hirnlues ist der interpedunkuläre Raum, überhaupt die Hirnbasis. Die meningitischen Infiltrationen betten die Nerven ein, schädigen sie durch Druck, dringen sogar in die Bindegewebssepten der Nerven vor, durchsetzen schließlich den ganzen Nerv. So machen sich allerlei Störungen von seiten des Opticus (Stauungspapille, Neuritis, einfache Atrophie, Hemianopsie) und Lähmungen der übrigen Hirnnerven bemerkbar. Recht häufig beobachtet man dabei, daß im allgemeinen die Nerven der einen Seite stärker beteiligt sind und von der anderen Seite nur die, deren Austritt den ergriffenen der mehr erkrankten Seite sehr nahe liegt (Oppenheim). Die der Hirnlues eigene Beteiligung der einzelnen Nerven und die häufigen Schwankungen in der Schwere der Lähmungserscheinungen ermöglichen meist eine Unterscheidung von den paralytischen Augenmuskellähmungen.

Die eigenartige Schädigung der Hirnnerven bildet eine so bezeichnende Erscheinung der meningitisch-gummösen Hirnlues, daß sie in sehr vielen Fällen die Erkennung ermöglicht. Aber neben der basalen Anordnung der Meningitis gibt es auch eine auf die Konvexität beschränkte Ausbreitung, bei welcher dieses wichtige Unterscheidungsmerkmal wegfällt, während die gleichzeitige ausgedehntere Beteiligung der Rinde ein der Paralyse noch ähnlicheres Bild hervorbringen kann.

In den meisten Fällen ist auch das Rückenmark an der Erkrankung beteiligt, entweder in der Form einer ausgedehnten Meningomyelitis oder durch vereinzelte umschriebene meningitische oder meningitisch-gummöse Infiltrationen der Häute und des Rückenmarks. So werden auch die spinalen Zeichen manchmal von den paralytischen abweichen. Aber auch das Rückenmark muß nicht immer geschädigt sein.

Schließlich verdient noch hervorgehoben zu werden, daß eine Trägheit der Pupillenreaktion und Lichtstarre bei der Hirnlues vorkommen kann (Oppenheim, Moeli, eigene Beobachtungen).

Ungemein mannigfache Reizsymptome können im Verlaufe der meningitisch-gummösen Hirnerkrankung in Erscheinung treten. Selbst bei der basalen Meningitis kann es zu schwerer Verwirrtheit, delirienartigen Zuständen mit Geschmacks-, Geruchs-, besonders auch Gehörstäuschungen, lebhafter Erregung mit plötzlichem sinnlosen Fortdrängen, tiefer Benommenheit mit triebartigen Handlungen, fortwährendem Suchen und Wühlen in den Bettstücken, ständigem Onanieren kommen. In einem solchen Falle fanden sich neben den nicht sehr erheblichen Infiltrationen der Pia und Rindengebiete der Basis schwere Ganglienzellenveränderungen der ganzen Rinde, ohne daß auch dort eine Infiltration bemerkbar war. Das völlige Verschwinden solcher Erscheinungen in einem anderen Falle beweist, daß es sich dabei um rückbildungsfähige Veränderungen handelt.

Bei ausgedehnterer Beteiligung der Konvexität kann das klinische Bild auch hinsichtlich dieser Erscheinungsreihe der Paralyse noch ähnlicher werden, namentlich sehen wir dabei auch Größenideen auftreten, die ganz den paralytischen gleichen. Wickel und Klein haben an einer größeren Beobachtungsreihe, die allerdings nicht immer bis zur Leichenöffnung und mikroskopischen Untersuchung verfolgt werden konnte, aber der ganzen Gestaltung nach meist dem meningitischen Formenkreise zugehören dürfte, eine genaue Schilderung dieser Symptome zu geben versucht. Neben den im Anfange von organischen Psychosen so häufigen neurasthenischen Erscheinungen leitet, nach Klein, oft ein jähes Hereinbrechen schwerer Incohärenz bis zu traumhafter Bewußtseinstrübung und soporösen Zuständen oder ein akut halluzinatorisches Verrücktheitsstadium oder eine schwere melancholische Depression die Szene ein. Im Verlauf der Erkrankung gingen melancholische, paranoische, katatonische Zustandsbilder nebeneinander her oder lösten sich ab in ebenso launischer und sprunghafter Weise, wie es die körperlichen Krankheitserscheinungen tun. In einem Falle war es sogar zur Ausbildung eines Krankheitsbildes gekommen, das durch seine systematischen Wahnindeen mit komplimentären Größenvorstellungen an die Paranoia erinnerte. Eine besondere Bedeutung legt Klein dem Auftreten der Gehörstäuschungen bei, welche sich bekanntlich bei der Paralyse in stärkerer Ausbildung nur seltener finden.

Damit wäre es also eine Eigenschaft dieser Krankheitsform, daß sie eine außerordentliche Vielgestaltigkeit der Zustandsbilder

erzeugen kann; das muß natürlich ihre Erkennung erschweren. Eine Besonderheit aber, die auch ihre anderen Symptome kennzeichnet, und die uns hier wieder begegnet, das Launische, Sprunghafte im Wechsel der Erscheinung, der rasche Hereinbruch schwerster Störungen und das schnelle Schwinden der bedrohlichsten Krankheitsäußerungen wird uns oft ihre wahre Natur verraten.

So sehen wir, daß die sehr verschiedene Ausdehnung und Anordnung, welche die meningitisch-gummöse Erkrankung nehmen kann, eine große Verschiedenheit ihrer klinischen Gestaltung ermöglicht. Dadurch, daß die Ausbreitung und Anordnung oft sehr von der paralytischen abweicht, ergeben sich eine Reihe wichtiger Anhaltspunkte für die klinische Trennung. Wo die Ausbreitungsweise sich ähnlich wird, erwachsen andere Erkennungszeichen aus wesensverschiedenen Eigenschaften der Gewebsveränderungen. Wenn dabei auch keiner einzelnen Krankheitserscheinung die Bedeutung eines sicheren Erkennungsmerkmals zukommt, so ermöglicht uns doch schon jetzt in den meisten Fällen die Zusammenstellung derselben, namentlich mit den nervösen Begleiterscheinungen, eine Trennung. Um aber scharf die Grenze ziehen zu können, wie weit Paralyse und Hirnlues zu gehen vermag, muß noch ein größeres bis zur histologischen Untersuchung durchforschtes Material zusammengebracht werden. Der noch histologisch am wenigsten erforschten diffusen luetischen Meningitis wäre dabei besondere Aufmerksamkeit zuzuwenden. In den Pflegeanstalten und Siechenhäusern, in welchen die Fälle luetischer Demenz meist ihr schließliches Ende finden, dürften hierher gehörige Beobachtungen am leichtesten zu sammeln sein.

Verwickelter wird das Krankheitsbild der meningitisch-gummösen Hirnlues noch öfters durch das Hinzutreten von Erweichungen (Fall X). Die Gefäßanordnung bedingt, daß ausgedehntere Erweichungsherde bei der basalen Meningitis häufiger sind. Meist treten sie erst im späteren Krankheitsverlauf ein, nachdem schon vorher die nervösen Lähmungen, Hirndrucksymptome und Herderscheinungen die Erkennung des Zustandes ermöglicht hatten. Oft machen sich die Ausfallserscheinungen nicht mit einem Schlage bemerkbar, sondern der langsam eintretende Gefäßverschluß schickt dem völligen Ausfall Vorboten voraus, macht sogar einen nochmaligen vorübergehenden Ausgleich möglich oder bedingt wenigstens eine langsame Zunahme. Die Bewußtseinsstörung kann manchmal gering sein. Handelt es sich doch hier nicht wie bei den paralytischen Anfällen um eine plötzliche Überschwemmung des Gehirns mit Giftstoffen, sondern um eine ganz lokale, mechanische Schädigung. Ist

dann der Ausfall vollständig geworden, so unterscheidet er sich allerdings von den anderen, durch die pialen und kortikalen Infiltrationen bedingten Ausfallserscheinungen der Hirnlues mit ihrer wechselnderen Beschaffenheit, durch seine weitere Unveränderlichkeit.

Weniger Schwierigkeiten bietet wieder die Abgrenzung der dritten Gruppe der luetischen Erkrankungen, welche auf eine primäre, luetische Endarteriitis zurückzuführen ist. Sie kann ohne wesentliche psychische Störungen verlaufen. Die als Folgeerscheinung der Endarteriitis auftretenden Thrombosen mit Erweichungen und Blutungen können Kapsellähmungen und kortikale Ausfallsymptome verursachen, ohne wesentliche psychotische Erscheinungen. Es ist wichtig, das hervorzuheben, wegen des Gegensatzes zu der letzten Gruppe, der endarteriitischen Erkrankung der kleinen Rindengefäße. Hier ist eben wieder die Rinde in erster Linie erkrankt, während sie dort nur sekundär oder in einzelnen Herden geschädigt ist. Auch bei der primären luetischen Endarteriitis der großen Gefäße entwickeln sich die Lähmungen oft langsam, mit Vorboten, manchmal ohne schwerere Bewußtseinsstörung. Neuerdings hat Mingazzini eine große Anzahl von Fällen primärer Endarteriitis der großen Hirngefäße als Lues cerebralis präcox et maligna zusammengestellt. Auch in Frankfurt haben wir solche Fälle gesehen. Es fehlten hier gewöhnlich ausgesprochene Erscheinungen des Hirndrucks. Die starken Kopfschmerzen und Schwindelanfälle, welche oft den apoplektiformen Anfällen vorausgehen und manchmal dauernd bestehen, wird man auf die durch Verengung der Gefäße bedingten Zirkulationsbehinderungen zurückführen können, ebenso wie die manchmal quälenden Kopfschmerzen der Arteriosklerotiker.

In einigen der Beobachtungen Mingazzini's entwickelte sich ein Krankheitsbild, das an die sogenannte postapoplektische Demenz erinnert. „Auf psychischem Gebiet tritt als Hauptsymptom der Stillstand aller Äußerungen eines psychischen Lebens hervor. Die Aufmerksamkeit ist sehr schwach, fehlt oft ganz. Die Verarbeitung der Empfindungen ist langsam, aber richtig. Das Gedächtnis ist mäßig erhalten auch für neuere Ereignisse." Auch solche Fälle haben wir beobachtet. Ob Erregungs- und Verwirrtheitszustände, die manchmal bei diesen Formen beobachtet worden sind, nicht durch eine Komplikation mit der letzten Form oder anderweitige syphilitische Gewebsveränderungen bedingt werden, müssen erst weitere Untersuchungen ergeben.

Die 4. Gruppe luetischer Erkrankungen endlich, die Endarteriitis der kleinen Hirngefäße scheint in ihrer reinen Form wieder wesentlich abweichende Krankheitsbilder zu veranlassen. Ich will zunächst zwei der Krankengeschichten, deren Leichenbefund und Gewebsveränderungen schon oben beschrieben worden sind, vorausschicken.

XI.

M., 41 Jahre alt, Taglöhnersfrau, nicht belastet, seit 15 Jahren verheiratet, soll zwei Totgeburten gehabt haben. Nach der Geburt ihres jetzt gesunden sechsten Kindes vor 6 Jahren bekam sie einen Ausschlag im Gesicht, wurde mit einer Schmierkur behandelt. Nach Aussage des Arztes unzweifelhafte Lues. Schon bald danach Schwindelanfälle nur bei Tag, oft 3—4 mal, mußte dabei gehalten werden, da sie sonst umfiel. Psychisch nicht wesentlich verändert. Mann sehr beschränkt, der Paralyse verdächtig (differente, träg reagierende Pupillen, schmierende Sprache). Trunksucht nicht nachweisbar. Seit 1/4 Jahr nächtliche Krampfanfälle, meist zweimal des Nachts, zuckt mit den Händen, ballt die Fäuste, ist darnach einige Zeit bewußtlos. In letzter Zeit vergeßlich, findet ihre Sachen nicht mehr, weil sie nicht weiß, wo sie dieselben hingelegt hat, weiß manchmal plötzlich nicht, wo sie sich befindet, klagt über Brausen im Kopf und in den Ohren. Kann sich manchmal auf der Straße nicht zurechtfinden. In letzter Zeit klagte sie über Schwäche, knickt beim Gehen ein. Sprache nicht verändert, besorgt noch den Haushalt gut.

18. XII. Kommt freiwillig zur Anstalt, scheint bei oberflächlicher Untersuchung völlig orientiert, besonnen, nicht gehemmt, will sich wegen ihrer Anfälle behandeln lassen. Gedächtnis ohne gröberen Defekt.

19. XII. Nachts ein epileptiformer Anfall, für welchen sie keine Erinnerung hat. Bei der Untersuchung am Morgen etwas schwerfällig, langsam, leicht benommen, faßt schwer auf, versteht vielfach einfache Aufträge falsch, spricht viel mit häufigen Wiederholungen.

Was für Beschwerden? „Beschwerden habe ich soweit nicht, nur daß es mir oft so hämmert und pocht im Kopf, sonst fühle ich mich ganz wohl; ich glaube oft selbst nicht, daß ich krank bin, Schmerzen habe ich keine."

Sie haben doch Anfälle? „Seit Frühjahr habe ich Krämpfe, fast jede Nacht, oft 2—3 mal, in der Periode sind sie schlimmer. Ich weiß nur den ersten Anfall, den habe ich zu Hause im Bett gekriegt, ich hab plötzlich auf dem Herzen ein Zittern und Angstgefühl bekommen, dann sind die Beine steif geworden, ich hab alles ausgestreckt und die Sinne sind mir geschwunden."

Für die späteren Anfälle hat sie keine Erinnerung.

Urin und Stuhlgang? „Das geht gut, nur beim Husten geht mir manchmal etwas Wasser ab."

Schwindel? „Das hab ich nicht bemerkt."

Sehvermögen? „Wenn ich lesen will, sehe ich schlechter, wie ein Nebel, ich kann die Buchstaben nicht erkennen."

Doppelsehen? „Zweifach habe ich oft gesehen, grün und blau ist mir alles, als ob es Sterne wären, funkelt es vor den Augen."

Auffälliges gesehen? „Ja, das sah ich öfters, solche Gestalten, Bäume sind im Zimmer, Menschengestalten und wenn ich auf der Straße bin, ist mir alles fremd, auch in der eignen Wohnung finde ich mich nicht zurecht manche Zeiten. Meistens grüne Farben sind es."

Wie lange ist dies? „3—4 Wochen werden es sein, daß ich mich oft gar nicht auskenne."

Hören? „Hören kann ich gut?"

Stimmen? „Nein."

Gedächtnis? „Furchtbar schlecht, ich bin oft nicht bei Sinnen, wenn ich was wohin lege, hab' ich's vergessen und auf der Straße weiß ich oft nicht, wo ich bin, alles ist fremd."

Ist zeitlich und örtlich orientiert. Merkfähigkeit nach einigen Versuchen nicht erheblich gestört.

Konnten Sie noch arbeiten? „In der letzten Zeit nicht mehr, seit dem Sommer habe ich nur meinen Haushalt und meine Kinderchen versorgt, weil ich die Krämpfe immer krieg. Im Sommer bin ich sonst aufs Feld, im Winter hausieren und putzen."

Robuste Person, keine floriden luetischen Erscheinungen. Augenbewegungen frei, kein Nystagmus. Bei Bewegungen der Gesichtsmuskeln ein Zurückbleiben der r. Mundmuskeln. Zunge ist in der rechten Hälfte stark atrophisch, dünn, gerunzelt, zeigt hier fibrilläres Wogen, im ganzen weicht sie nach rechts ab und kann wenig nach links gebracht werden. Händedruck r. wesentlich stärker.

Gaumensegel steht r. höher. Tremor der Hände, ohne Zunahme bei Bewegung. Patellarreflex gesteigert, beiderseits Klonus, l. stärker.

Pupillen weit, l. weiter. Lichtreaktion träge, wenig ausgiebig. Konvergenzreaktion erhalten. Augenhintergrund ohne Besonderes.

Sprache langsam, schleppend, bei schweren Paradigmen stolpernd. Schrift schwer zu beurteilen, da Patientin des Schreibens fast unkundig ist; jedenfalls keine typische paralytische Schriftstörung.

24. XII. Im allgemeinen ruhig, stumpf, spricht viel von ihren „Gesichtern", alles sei grün im Zimmer, die Menschen sähen anders aus wie früher. Jede Nacht ein Krampfanfall, an den ihr jede Erinnerung fehlt.

31. XII. Zunehmend uneinsichtig, drängt fort, will nicht im Bett bleiben, heute unruhiger, geschwätzig, will einen andern Arzt, läuft im Saal herum, wird zunehmend verwirrt, sieht überall Drähte und Netze gespannt. Flimmerskotom l. Kein Erbrechen, keine Hemikranie, vielleicht Sehfeldausfälle, hält Gegenstände, die sie betrachtet, schief vor die Augen. Eine genauere Prüfung unmöglich. Jodipin subkutan.

1. I. 01. Nachts mehrere epileptiforme Anfälle von je 5 Minuten Dauer. Tagsüber andauernd in ängstlicher Erregung, halluziniert offenbar, drängt sinnlos fort, hält sich die Hand vor das Auge, klagt über Übelkeit und Schwindel, Flimmerskotom.

10. I. Ruhiger, ganz uneinsichtig, drängt fort, keine Anfälle mehr.

24. I. Wieder erregter, ungeordnet, singt, betet, ist in großer Angst, läuft im Hemd umher.

27. I. Wieder ruhig, wird vom Manne weggenommen.

7. III. In die Anstalt zurückgebracht im status epilepticus. Liegt die ganze Nacht in Krämpfen, Zungenbiß; soll zu Hause außer einigen epileptischen Anfällen nichts Krankhaftes gezeigt haben.

8. III. Krämpfe dauern an.

10. III. Krämpfe seit gestern nachgelassen, erholt sich langsam, kann Auskunft geben, ist ängstlich, halluziniert lebhaft, glaubt, es solle ihr etwas geschehen, hört sich beständig rufen, wiederholt immer dieselben Redewendungen: „Ich lasse mich nicht umbringen, ich habe nichts Schlimmes getan, ich bin dem Herrn Dr. seine Sau nicht und nie gewesen, ich will fort hier, mir ist nicht zu helfen, ich muß sterben.“ Dazwischen äußert sie wieder: „Ich bin doch hierhergekommen, um gesund zu werden, ich darf doch hier bleiben, machen Sie mich wieder gesund!“ Jodipin subcutan.

11. III. Keine Anfälle mehr. Schläft die ganze Nacht nicht, hört sich ständig rufen, will außer Bett, drängt blind fort.

Den ganzen Tag in eigentümlich deliranter Unruhe, zuweilen paroxysmenartige Anfälle tobsüchtiger Erregung mit heftiger Angst. Spinnt Fäden, liest Flocken, sieht Nadeln und Drähte im Bett, sammelt Nadeln aus der Milch, spuckt Nadeln aus, sieht Hunde durch den Saal springen, hört sich unablässig rufen, sie sei eine Sau, habe mit dem Arzt gehurt.

12. III. Nicht im Bett zu halten, drängt blind hinaus, wird gewalttätig, beruhigt sich etwas im Bad. Linksseitige Schwäche nicht mehr deutlich, keine Gesichtsfeldausfälle nachweisbar. Pupillen reagieren sehr träge auf Licht, Patellarreflexe sehr gesteigert, r. stärker.

20. III. Hat sich zunehmend beruhigt und geklärt, hat offenbar keine Erinnerung an ihre Erregungszustände.

1. IV. Reizbarer, unzufrieden, quälerisch, fragt immer dasselbe, macht den Eindruck, als befinde sie sich in einem Dämmerzustande. Oft ängstlich, fürchtet, daß ihr was geschehe, „ich sehe alles grün.“ Überall sind Drähte, Geflechte und Netze gespannt, spricht zum Fenster hinaus, hört unbekannte Personen rufen.

12. IV. Äußerlich ruhiger, aber noch immer unzufrieden, quälerisch, fragt immer dasselbe, manchmal wieder ganz gelassen, verständig, beschäftigt sich, äußert in vernünftiger Weise Sorgen um ihre Familie.

29. IV. Gebessert vom Mann weggenommen, beschränkte Krankheitseinsicht, keine Gedächtnisschwäche.

26. VI. III. Aufnahme, soll bis gestern ihren Haushalt ordentlich geführt, keine Krämpfe und Erregungszustände gehabt haben. Seit gestern ununterbrochen Krampfanfälle. Im Status epilepticus, Zunge zerbissen; stirbt, nachdem die Konvulsionen ununterbrochen fortgedauert haben.

XII.

A., Arbeiterin, 28 Jahre alt, über das Vorleben ist wenig zu erfahren. Sie soll ein leichtsinniges Leben geführt haben, in der letzten Zeit Köchin in Wirtschaften gewesen sein. Ihrem angeblichen Bräutigam ist aufgefallen, daß sie seit einiger Zeit immer gereizt und eifersüchtig war. 2 Tage vor ihrer Aufnahme wurde der erste, eine halbe Stunde dauernde epileptische Anfall von der Umgebung beobachtet. Am Tage

darnach konnte sie wieder arbeiten, doch äußerte sie wiederholt: „Wenn es nur nicht wieder passiert, ich halt es nicht mehr aus.“ Nachts stellten sich wieder Krampfanfälle ein, sie dauerten die ganze Nacht hindurch, in den Zwischenräumen soll sie tobsüchtig gewesen sein. Bei der Aufnahme lag Patientin im Status epilepticus, der anhielt, bis nach 12 Stunden der Tod eintrat.

Der dritte Fall (XIII), bei welchem sich die Gefäße in gleicher Weise verändert fanden, hatte nebenher so zahlreiche Erweichungsherde, die wohl auf eine komplizierende primäre Endarteriitis der großen Hirngefäße zurückzuführen waren, daß die Ausfallserscheinungen überwogen und die Beobachtung nicht für die klinische Symptomatologie dieser speziellen Form luetischer Erkrankung verwertbar ist.

Der zweite Fall ist offenbar im ersten Ansturm der Erkrankung zu Grunde gegangen; wir sehen nur epileptische Züge an ihm. Immerhin mußte es als eine auffällige Verlaufsform der gewöhnlichen Epilepsie erscheinen, daß die Kranke in den ersten Anfällen schon den Tod gefunden hat. Die erste Beobachtung dagegen ist sehr wohl geeignet, die Abweichungen zu zeigen, die sich im klinischen Bilde dieser Fälle gegenüber der Paralyse und den andern Formen der Hirnlues ergeben.

Da ist zunächst auf die zahlreichen, epileptiformen Anfälle hinzuweisen, die lange Zeit ohne erhebliche psychische Allgemeinstörungen bestanden. Weiter auf das Auftreten eigentümlicher deliriöser Zustände, welche mit ihrer angstvollen Färbung, ihrer Neigung zu sinnloser Gewalttätigkeit, ihren lebhaften Trugwahrnehmungen auf vielen Sinnesgebieten mehr an die epileptischen Delirien erinnerten. Auch in den Zwischenzeiten erschien die Kranke oft wie in einem Dämmerzustande.

Auffallend sind die Krankheitsnachlässe. Ob die Jodipinbehandlung auf ihr Zustandekommen einen Einfluß hatte, muß fraglich bleiben. Die Demenz war jedenfalls abweichend von der paralytischen. Es läßt sich überhaupt nicht sagen, daß schon ein schwererer Demenzzustand vorhanden war. Die oft sehr ausgesprochen quälerische Art der Patientin schien mehr durch Angstgefühle und innere Unruhe veranlaßt, als durch Urteilsschwäche und mangelnde Krankheitseinsicht. Denn die letztere brach in den besseren Zeiten immer wieder durch. Die scheinbare Vergeßlichkeit der Kranken war zweifellos zum guten Teil auf Bewußtseinsstörungen zurückzuführen. Jedenfalls war das Krankheitsbild durchaus eigenartig.

Auch hier fanden sich Erscheinungen nervöser Lähmung, welche schon frühzeitig den Verdacht nahelegten, daß es sich um keine

gewöhnliche Epilepsie handelte, halbseitige Zungenatrophie, träge und unausgiebige Pupillenreaktion, artikulatorische Sprachstörung, leichte Hemiparese, Ungleichheit und Steigerung der Reflexe. Doch fehlten eigentliche Hirndrucksymptome, typischer Kopfschmerz, sowie Augenmuskelstörungen und Veränderungen des Augenhintergrundes.

Ob solche Fälle genesen, ob sie mit eigenartigem Defekt heilen können, werden erst weitere Beobachtungen ergeben. Die beschriebenen Fälle können auch kaum genügen, ein fertiges Bild der klinischen Eigenarten dieser Krankheitsform zu zeichnen. Immerhin lassen sie epileptoide Züge in so scharfer Ausprägung hervortreten, daß diese wohl kaum bei andern Fällen derselben Art völlig fehlen werden.

Eine Beobachtung (Fall XIII) hat uns gezeigt, daß die Erkrankung der kleinen Gefäße der Hirnrinde mit einer Heubner'schen Endarteriitis der größeren Gefäße verbunden sein kann, so daß größere und vielfache Erweichungsherde das Bild verwickelter machen. —

In Zusammenfassung des Ergebnisses unserer Darlegungen können wir wohl sagen, daß es mehr an der Schwierigkeit der Beschaffung geeigneten Untersuchungsmaterials, als an der Unmöglichkeit, verschiedene Krankheitsformen histologisch auseinander zu halten, liegt, wenn auf dem hier versuchten Wege die wichtige Frage der Differentialdiagnose der Lues cerebri und Paralyse nicht bis zum Ende geklärt werden konnte.

Die Möglichkeit der Unterscheidung der meningoencephalitischen und paralytischen Gewebsveränderungen wird eine zuverlässige Abgrenzung einer Formengruppe der luetischen Psychosen von der Paralyse ermöglichen, sobald nur einmal eine größere Reihe dieser klinisch am schwierigsten zu beurteilenden Fälle, besonders solche, die der Paralyse in ihrer Gestaltung am nächsten kommen, histologisch genau untersucht und ihre Diagnose sicher gestellt worden ist. Die Kenntnis eines weiteren eigenartigen Erkrankungsvorgangs, die luetische Endarteriitis der kleinen Hirngefäße, verdanken wir der histologischen Forschung. Er scheint auch Krankheitsbilder von klinischer Eigenart zu veranlassen, welche sich von der Paralyse wie den anderen Formen der Hirnlues abtrennen lassen. Es bleibt noch eine weitere Aufgabe, durch Sammlung neuer Beobachtungen, unter Zusammenarbeiten der Histologie und der klinischen Untersuchung, Erscheinung und Verlauf dieser Krankheitsform genauer abzugrenzen.

Arteriosklerotische Demenzzustände und Paralyse.

In mehrfachen älteren Arbeiten und zuletzt in einem auf der Münchener Psychiaterversammlung erstatteten Referat hatte ich Gelegenheit, darzutun, daß die Arteriosklerose eigenartige Erkrankungszustände des Gehirns bedingt, die von der Paralyse, der senilen Demenz, wie von allen andern Krankheiten durch Besonderheiten der Gewebsveränderungen wie der klinischen Gestaltung abgetrennt werden können. Klippel und Binswanger hatten bereits vorher die arteriosklerotischen Demenzzustände als von der Paralyse abweichende Krankheitsbilder erkannt und Pactet, Conso und andere haben sie später als selbständige Formen beschrieben.

Nun hat neuerdings Cramer die Auffassung geäußert, daß insbesondere die arteriosklerotische Atrophie des Hemisphärenmarkes, eine der eigenartigsten Varietäten der arteriosklerotischen Hirnerkrankung, nur einen Übergang zwischen dem chronischen Alkoholismus und den senilen Psychosen darstelle. Das macht es nötig, nochmals Beweise für die selbständige Stellung dieser Krankheit beizubringen, ehe wir auf die Besprechung ihrer Differentialdiagnose selbst eingehen.

Den weiteren Erörterungen sollen zwei Krankengeschichten vorausgeschickt werden.

XIV.

F. D., Buchhalter, 50 Jahre alt. Ohne nähere Angehörige, deswegen über Heredität nichts zu erfahren. Ebensowenig über Lues. Soll gerne Äpfelwein getrunken haben, aber nie unmäßig im Trinken gewesen sein. Im übrigen immer ein etwas hypochondrischer Junggeselle. 1873 Pleuritis. Vor 10 Jahren viel Klagen über Kältegefühle in den Hoden. Hatte Angst, schwer krank zu sein oder zu werden, ließ sich oft und viel untersuchen. Im Geschäft tüchtig und fleißig. Vor einem Jahr häufig Herzklopfen. Der Arzt konstatierte reichlich Eiweiß im Urin und Dilatation des l. Ventrikels. Auf Bettbehandlung und Milchdiät Rückgang der Beschwerden und des Eiweißes. Ging wieder wie früher seinen Geschäften nach.

Juli 97 fiel seinen Bekannten sein zerstreutes Wesen auf. Januar 98 wurde er vergeßlich, ließ beim Schreiben Buchstaben aus, fand sich auf der Straße nicht mehr zurecht.

Anfangs März 98 bei einem Spaziergang mit seinen Freunden ein Anfall, fiel um, hatte Schaum vor dem Mund, Zuckungen in den Extremitäten, das Bewußtsein war nicht ganz aufgehoben. Nach einer Stunde konnte der Arzt nur noch eine leichte Facialisparese rechts feststellen. Kam ins Bürgerhospital. Dort sehr rasch zunehmender, geistiger Verfall, wachsende Interesselosigkeit, Schwinden des Gedächtnisses, weinerliche Stimmung. Zunehmende Schwäche der Beine. Wegen erneuter apo-

plektiformer Anfälle mit darauffolgenden Verwirrtheitszuständen Überführung in die Irrenanstalt.

20. IV. 1898. Kleiner, seinem Alter entsprechend aussehender Herr mit rotem Gesicht.

Gesichtsausdruck starr. Etwas ängstlich, unorientiert. Folgt weinend mit zur Abteilung. Seine Bewegungen sind äußerst langsam, sein Gang sehr unbeholfen. Wenn man ihn anredet, beginnt er in der Regel zu weinen, faßt sich mit der Hand an den Kopf, als wollte er sagen, daß es ihm hier fehle. Spontan spricht er fast nichts, er sitzt stumpf in den gemeinsamen Aufenthaltsräumen, ohne jemand anzureden, ohne je nach einem Buch oder nach einer Zeitung zu greifen. Bald findet er sein Zimmer nicht wieder. Auf Fragen antwortet er ganz auffällig langsam. Er rechnet noch leidlich gut, aber oft folgt die Antwort erst dann, wenn man schon glaubte, daß keine mehr kommen würde.

Die Pupillen sind mittelweit, gleich, reagieren gut. Die Zunge wird unter lebhaftem Zittern vorgestreckt, weicht etwas nach rechts ab. Die r. Nasobialfalte ist etwas verstrichen. Keine Sprachstörung. Tremor der ausgestreckten Hände, Patellarreflexe beiderseits sehr lebhaft. Starker Fußklonus. Sensibilität nicht gestört. Gang unsicher und unbeholfen. Kein Romberg. Radiales gespannt, harter Puls. Herzdämpfung nach beiden Seiten verbreitert. Spitzenstoß außerhalb der Papillarlinie fühlbar. Im Urin erhebliche Mengen Eiweiß.

25. IV. Wie lange sind Sie hier? „Seit 3 Tagen“ (5 Tage).

Von wo kamen Sie hierher? „Aus dem Bürgerhospital.“

Seit wann waren Sie dort? „Seit dem 7. Februar.“

Weshalb kamen Sie ins Bürgerhospital? „Ich hatte so einen Anfall.“

Können Sie etwas Näheres darüber erzählen? „Nein!“

Wie alt sind Sie? „51 Jahre.“

Wann geboren? „3. Februar 1847.“

Was ist heute für ein Tag? „Montag“ (richtig).

Der wievielte? . . .

Ungefähr? „Der 29.“

Wo sind Sie hier? „In der Irrenanstalt.“

Wie fühlen Sie sich? „Ich fühle mich ganz gut, nur das Gehen.“

Was ist's mit dem Gehen? „Das hat seine Schwierigkeit, gestern hat mich der Wärter geführt.“

Wie ist Ihre Stimmung? „Ei nu so — ganz gut.“

Manchmal etwas gedrückt? „Nein.“

Wissen Sie, wie Ihr Pfleger heißt? „Nein, ich hab ihn noch nicht gefragt.“

Wissen Sie meinen Namen? „Nein, das weiß ich nicht.“

Welche Zimmernummer haben Sie? „13“ (7).

$6 \times 12 = 72$.

$15 + 16 = 31$.

$^1/_5$ in Dezimalbruch verwandelt? „0,2.“

$^1/_{12}$ in Dezimalbruch verwandelt? „0,6, nein 0,85.“

Lesen Sie die Zeitung? „Nein.“

Warum nicht? „Ich weiß nicht.“

Haben Sie kein Interesse daran? „O ja.“

Hauptsächlich ist am Patienten auffallend der außerordentlich langsame Gedankenablauf; bei einer Frage, die er schließlich richtig beantwortet, dauert es oft über 1 Minute, bis die Antwort erfolgt.

26. IV. Findet sich in der Pensionärabteilung mit einem langen Korridor und vielen daranstoßenden Zimmern absolut nicht zurecht; ist darüber ärgerlich, gerät in einen Zustand hilflosen Weinens. Wird nach dem Wachsaal verlegt; kurz nach der Verlegung ein Krampfanfall von 10 Minuten Dauer. Dabei Zuckungen im Gesicht und den Extremitäten beider Seiten. Zungenbiß. Verunreinigt sich mit Urin. Nach dem Anfall verwirrt.

27. IV. Noch verwirrt, geht aus dem Bett, sucht umher.

28. IV. Wieder orientiert, behauptet, daß es mit dem Gehen noch schlechter gehe, ist sehr unglücklich darüber.

Deutet öfter nach seinem Kopf, „da fehlt es."

Was fehlt da? „Die Gedanken."

11. V. Heute wieder ein Anfall von 10 Minuten Dauer, mit starken Zuckungen der Extremitäten und des Gesichtes; darnach verwirrt und unruhig.

22. VI. Wieder ein Anfall von 5 Minuten Dauer mit starken Zuckungen der Extremitäten und des Gesichtes.

9. VII. Öfters unrein mit Urin, ist darüber sehr unglücklich und weint. Öftere Urinuntersuchungen aus der letzten Zeit ergaben bald eiweißfreien Urin, bald geringe Mengen Eiweiß.

Jahr? „1877."

Wie alt sind Sie? „1877."

Wie alt? „Ach so," weint, deutet auf die Stirn.

Nun wie alt sind Sie? „1877."

Tasse, Messer, Korkzieher, Notizbuch, Federhalter, Tintenglas, Schlüssel, Portemonnaie, 10 Pfg.-Stück, 50-Pfg.-Stück, Mark, Taler bezeichnet er richtig. Einigemal nennt er den folgenden Gegenstand mit dem Namen des früheren, verbessert sich aber dann. Auch eine Reihe Bilder von Tieren und Gebrauchsgegenständen kann er benennen. Alle Antworten erfolgen ungemein l a n g s a m.

Eine mit außerordentlicher Mühe aufgenommene Gesichtsfeldprüfung ergibt kein ganz einwandfreies Resultat. Es dürfte aber wahrscheinlich sein, daß rechts temporal ein Ausfall vorhanden ist.

10. IX. Ist viel hinfälliger geworden, läßt alles unter sich gehen, beginnt fast regelmäßig zu weinen, wenn man ihn anspricht. Aufgefordert, seinen Namen zu schreiben, schreibt er ihn viermal. Auf die Frage, wie oft er seinen Namen geschrieben habe, zählt er es langsam und mühsam richtig. Er spricht ohne Sprachstörung, abgesehen, daß es ihm einige Mühe zu machen scheint, bis er für die Anlaute eines Wortes die richtige Mund-, Zungen-, Gaumen- und Kehlkopfstellung gefunden hat, dann spricht er das Wort richtig. Diese Erscheinung tritt besonders deutlich hervor, wenn er die Wochentage und Monatsnamen aufzählen soll, was ihm sonst ganz gut gelingt. Er spricht ganz auffallend langsam, dabei tritt dieselbe Erschwerung wie beim Sprechen hervor.

Eine größere Anzahl Gegenstände: Schlüsselbund, Bleistift, Notizbuch, Portemonnaie, Daumen, Hut, Knopf, Schuh, bezeichnet er richtig.

Man muß ihm dazwischen immer eine längere Zeit Ruhe gönnen, da er leicht ermüdet.

Wie alt? „31.“

Wann geboren? „31.“

Was ist jetzt für ein Jahr? „31.“

Wieviel Tage hat die Woche? „7“ (nach 55 Sekunden).

Wieviel Monate hat das Jahr? „12“ (nach 1 Minute 25 Sekunden).

Wieviel Tage hat das Jahr? „12“ (nach 12 Sekunden).

Wieviel T a g e hat das Jahr? „365“ (nach 1 Minute 40 Sekunden).

Nach einer längeren Pause. Wieviel Minuten hat eine Stunde? „12“ (nach 15 Sekunden).

Wie viele Minuten hat eine Stunde? (greift sich nach dem Kopf).

Wieviel Finger haben Sie? Zeigt sie, dann „10“ (nach 1 Minute 45 Sekunden).

Wieviel Finger haben Sie an dieser Hand? „10“ (nach 25 Sekunden).

Wieviel Finger haben Sie an dieser Hand? „5“ (nach 1 Minute 20 Sekunden).

Zeigen Sie mir 6 Finger! Zeigt erst 8, dann 7 (nach über 2 Minuten).

Zeigen Sie mir 3 Finger! Zeigt 5 (nach 15 Sekunden).

Zeigen Sie nur 1 Finger! Zeigt 1 (nach 15 Sekunden).

21. IX. Findet die Namen für eine Reihe ihm vorgelegter Gegenstände in der Zeit von 30—50 Sekunden, einigemal klebt er zunächst an der voraufgegangenen Bezeichnung, dabei erfolgt die Antwort zwischen 20 und 25 Sekunden. Schwierigkeit, die Anlaute zu finden, noch immer deutlich.

Aufforderungen kommt er nach. Gehen kann Patient gar nicht mehr, auch nicht stehen. Die Patellarreflexe sind außerordentlich erhöht. Sehr starker Fußklonus. An den Händen ist die motorische Kraft normal; die Handbewegungen r. sind nicht ataktisch, l. Hand zeigt eine motorische Schwäche, die Bewegungen l. sind wesentlich unsicherer.

Läßt man den Patienten nach einem Gegenstand fassen, so greift er mit der r. Hand sicher, mit der l. Hand darüber hinaus oder daneben.

Läßt man ihn die Augen schließen und fordert ihn auf, 1, 3, 2, 5 Finger zu zeigen, so führt er den Auftrag mit der r. Hand immer richtig aus, man muß ihm nur Zeit lassen, nötigenfalls die Aufforderung wiederholen; mit der l. Hand ist er nicht imstande, die gleichen Aufforderungen richtig auszuführen. Er löst aber die Aufgabe, nur mit viel mehr Mühe als mit der r. Hand, auch mit der l., sobald man ihn die Augen öffnen läßt.

Einen Taler, eine Mark, ein 10 Pfg.-Stück bezeichnet er mit Hilfe des Gesichtssinnes richtig, ebenso erkennt er einen Ring, eine Streichholzschachtel, eine Stahlfeder, ein Bündelchen Watte, ein Taschentuch.

Ebenso erkennt er diese Gegenstände bei geschlossenen Augen, wenn man sie ihm in die r. Hand gibt. Mit der l. Hand zeigt er sich ganz hilflos. Schließlich erkennt er die Streichholzschachtel, wohl weil die Streichhölzer beim Hin- und Herbewegen ein leises Geräusch verursachen.

Im übrigen muß betont werden, daß Patient heute einen besonders guten Tag hatte, überhaupt etwas rascher als sonst gewöhnlich antwortete. Nichtsdestoweniger erfordern alle Prüfungen außerordentlich viel Zeit.

22. IX. Faßt bei Aufforderungen, an sein Ohr, seine Nase, sein Kinn zu greifen, mit der r. Hand richtig, mit der l. Hand greift er zunächst an eine oft ganz entfernt gelegene Stelle des Gesichtes und tastet sich dann weiter.

23. IX. Eine Nachprüfung ergibt ganz dieselben Resultate wie am 21. Patient ist heute sehr weinerlicher Stimmung und ungeduldig. Dadurch wird die Untersuchung sehr erschwert. Schmerzempfindung r. etwas abgestumpft, l. am Fuß noch mehr als r., am l. Vorderarm wesentlich stärker als am r., im Gesicht beiderseits nicht wesentlich gegen die Norm verändert. Die Lokalisation der Tasteindrücke ist allenthalben wesentlich verschlechtert, Berührungen z. B. an irgend einer Phalange der r. Hand werden häufig an eine andere lokalisiert. Besonders schlecht ist die Lokalisation der Tasteindrücke aber am l. Arm. Bei Berührungen an der Hand deutet er hier öfter an den Vorderarm.

2. X. Zu genaueren Untersuchungen nicht zu gebrauchen, weint immer, klebt sehr an vorher gebrauchten Worten und Handlungen. Weint auch spontan sehr viel.

17. X. Gibt kaum mehr ein Wort von sich, weint, wenn er angeredet wird, schläft sehr viel, scheint tageweise benommener.

12. XI. Keine sprachlichen Äußerungen mehr zu erzielen.

3. I. Anfall von 10 Minuten Dauer mit auf die l. Extremitäten beschränkten Zuckungen. Darnach keine stärkere Lähmung.

20. II. Über Nacht ohne voraufgegangenen Anfall Lähmung des r. Facialis.

1. III. Fieber bis 39,2.

6. III. Stirbt, nachdem das Fieber in den letzten Tagen zugenommen und Erscheinungen einer Erkrankung der Lungen aufgetreten waren.

Schädelkapsel mäßig verdickt. Diploë größtenteils durch harten Knochen ersetzt. Dura fest mit der Schädelkapsel verwachsen. Bei Eröffnung des Duralsackes entleeren sich große Mengen klarer Flüssigkeit. Die Gefäße an der Basis stark erweitert mit verdickten Wandungen und gelbweißlichen, fleckförmigen Einlagerungen. Auch die Arterien in der Pia der Konvexität zeigen die gleichen Veränderungen. Nerven der Basis ohne Besonderheiten.

Die Pia ist über der Konvexität erheblich getrübt, stellenweise von fellartiger Dicke. Sie läßt sich ohne Rindenschälung in großen Stücken abziehen. Die Ventrikel sind erheblich erweitert. Das Ependym des 4. Ventrikels leicht granuliert. Thalami optici deutlich geschrumpft. Hirnwindungen nirgends stärker atrophisch. Rinde selbst nicht verschmälert. In der zweiten r. Stirnwindung an der vorderen Kante eine etwa haselnußgroße Höhle mit gelbbräunlichen Wandungen. Die nächste Umgebung der Höhle, etwa 5 mm weit, zeigt eine weichere Konsistenz und leicht bräunliche Verfärbung des Gewebes. Im übrigen keine Erweichungen. Einzelne miliare Aneurysmen scheinen durch die Rindenoberfläche durch.

Die Substanz des Gehirns ist derb und fest. An einzelnen Stellen des Markes, die dann auch eine graue oder graurötliche Verfärbung zeigen, ist die Konsistenz besonders derb. Diese derberen, grauverfärbten Stellen liegen besonders über dem Dach der Seitenventrikel und haben

eine unregelmäßige Form, von da aus ziehen einzelne streifenförmige Verfärbungen gegen die Rinde; mehrere größere graue Flecken liegen auch unmittelbar unter der Rinde. Besonders im Bereich der Zentralwindungen der r. Hemisphäre tritt eine größere Zahl derartiger Flecken hervor.

Seitenstränge des Rückenmarkes leicht grau verfärbt. In den nuclei lentiformes beiderseits mehrere linsengroße Cysten. Ebenso in der Brücke im Bereich der Pyramidenbahn.

	Gesamthirngewicht 1170		
L. Hem.	450	R. Hem.	435
Kl. Hirn	130	Stammhirn	120

Herz über faustgroß, stark von Fett überlagert, Muskulatur des l. Ventrikels erheblich verdickt. In der ganzen Aorta, an den Aorten- und Mitralklappen schwere atheromatöse Veränderungen.

Pneumonische Herde in den Unterlappen beider Lungen. Arteriosklerotische Schrumpfnieren, Erweichungsherd in der rechten Nebenniere.

Wir sehen also hier bei einem Manne, der weder dem Trunke ergeben war, noch den Tafelfreuden übermäßig huldigte, in noch rüstigem Alter, nachdem sich schon vorher Zeichen einer Nierenschrumpfung bemerkbar gemacht hatten, einen eigenartigen, rasch an Schwere zunehmenden Krankheitszustand sich entwickeln.

Der Kranke wird zerstreut, vergeßlich, läßt beim Schreiben Buchstaben aus, findet sich auf der Straße nicht mehr zurecht, erleidet einen apoplektiformen Anfall mit rasch zurücktretenden Lähmungen. Man hätte jetzt noch an eine Paralyse denken können.

Aber die geistige Schwäche, die sich nun weiter entwickelt, ist eigenartig, ist ganz abweichend von der Paralyse, ganz abweichend von der alkoholischen und senilen Demenz: der Kranke wird stumpf, seine Stimmung erscheint für gewöhnlich leer, nur wenn man ihn irgendwie anstößt, gerät er in ein Weinen, ein Weinen, das anfangs noch ein Krankheitsgefühl, eine Selbsterkenntnis der eigenen Hilflosigkeit zum Ausdruck zu bringen scheint, später mehr eine krampfhafte Eigenschaft annimmt, wie es von den Franzosen gerade als Kennzeichen der Hirnarteriosklerose beschrieben worden ist. Dazu kommt eine ungemeine Ermüdbarkeit, eine außerordentliche, meßbare Erschwerung des Gedankenablaufes, das schwere Finden von Sachbezeichnungen, das Kleben an einmal gefundenen Ausdrücken, eigenartige motorische Ausfälle. Das ganze Krankheitsbild ist noch dadurch auffällig, daß ihm ausgesprochen psychotische Erscheinungen fehlen. Es ist gekennzeichnet durch Ausfälle der allerverschiedensten und schwersten Art; eine Umfärbung des Restes in krankhafte Auffassungen, Urteile, Stimmungen ist nicht zu beobachten.

Damit haben wir nun schon die wesentlichen Eigentümlichkeiten der arteriosklerotischen Demenz gekennzeichnet.

Der Kranke stirbt schon ein Jahr nach der Anstaltsaufnahme nach rascher Zunahme der Lähmungserscheinungen, 51 Jahre alt.

Wo finden sich nun in diesem Krankheitsbild die ätiologischen Beziehungen zum Alkoholismus und der senilen Demenz? Wo nur entfernte Ähnlichkeiten mit ihren klinischen Erscheinungen?

Die mikroskopische Untersuchung zeigt das ganze Hemisphärenmark durchsetzt von eigenartigen Herden, deren Beziehung zu schwer arteriosklerotisch-hyalin entarteten Gefäßen aufs deutlichste hervortritt. In diesen Herden sind die Markscheiden zu Grunde gegangen, zum Teil noch im Zerfall, massenhafte Körnchenzellen liegen zwischen dem ungemein gewucherten Gliagewebe. Außerhalb der Herde findet sich keinerlei Gefäßinfiltration. Die Rinde ist, abgesehen von ganz vereinzelten kleinsten arteriosklerotischen Herden, wenigen kapillären Blutungen, seltenen miliaren Aneurysmen und Zellausfällen, welche wahrscheinlich als sekundär bedingt angesehen werden müssen, nicht verändert. Eine diffuse Gliawucherung, wie sie der senilen Demenz eigen ist, fehlt (Taf. VI, Fig. 5 und 6).

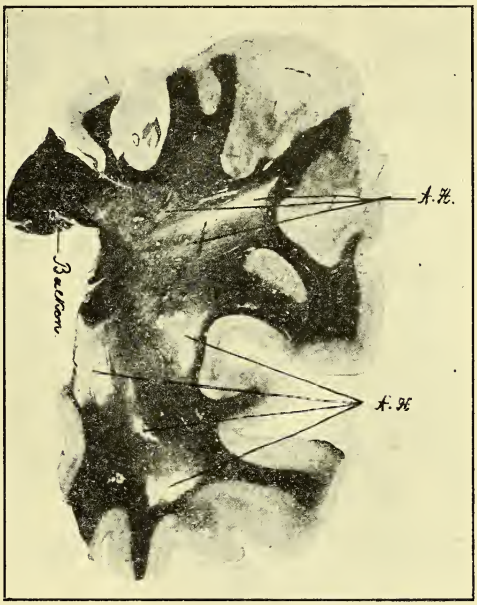

Fig. 20. Frontalschnitt durch die eine Hemisphäre im Falle XIV. Weigertsche Markscheidenfärbung. *A. H.* Arteriosklerotische Herde.

Also auch die histologischen Veränderungen zeigen keine Übereinstimmung mit denen, welche wir als die anatomische Grundlage des Alkoholismus und der senilen Demenz kennen gelernt haben. Wie auch sollte der enorme Ausfall im Hemisphärenmark, welcher hier ganz im Vordergrunde des anatomischen Bildes steht, als einem Übergangszustand zwischen dem Alkoholismus und der senilen Demenz angehörig angesehen werden können, da sich beim Altersblödsinn solche Markausfälle niemals nachweisen lassen? (Fig. 20.)

Nur wesentlich das Gleiche kann uns der zweite Fall zeigen.

XV.

B. M., vereidigter Taxator, 56 Jahre alt, stammt aus einer angeblich gesunden Familie. Auch er selbst soll früher stets gesund gewesen sein. Kein Trinker, nichts über Lues zu eruieren. Früher tüchtiger Geschäftsmann. Schon seit dem 53. Jahre machte sich ein Rückgang der geistigen Kräfte bemerkbar, er zeigte wenig Interesse mehr für sein Geschäft, gab sich keine Mühe mehr, etwas zu verdienen, saß meist im Kaffeehaus. Machten ihm seine Angehörigen Vorwürfe über seine Nachlässigkeit, so wurde er heftig und sagte, er wüßte nicht, was er tun solle. Mit dem 55. Jahre trat eine auffallende Gedächtnisschwäche zu Tage. Patient ließ Geld liegen, wartete beim Einkaufen nicht, bis man ihm Geld herausgab, schien überhaupt Geld nicht mehr zählen zu können, mußte sein Geschäft aufgeben. Er lebte nun ganz stumpf dahin, wußte anscheinend gar nicht mehr, was er tat. Häufig kamen ihm Worte nicht in den Sinn, er gebrauchte auch manchmal falsche Bezeichnungen, z. B. Pfeifchen statt Überzieher. Sehr oft schlief er ein, auch am Tage, schlief überhaupt außerordentlich viel. Von Bekannten ließ er sich Geld leihen, für das er sich Naschwaren kaufte.

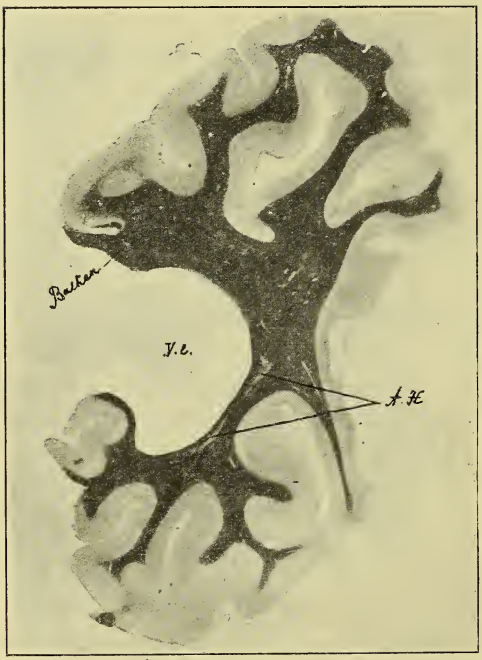

Fig. 21. Frontalschnitt durch die eine Hemisphäre in einem Falle alter arteriosklerotischer Markatrophie. Enorm erweiterter Ventrikel. *A. H.* alte eingeschrumpfte arteriosklerotische Herde.

In letzter Zeit zunehmende Reizbarkeit, regte sich über Kleinigkeiten auf und geriet dabei in außerordentliche Wut, in der er Teller an die Wand warf. Nachts ging er oft aus dem Bett und fand sich nicht wieder zurück. Unrein mit Kot und Urin. In den letzten Tagen besonders heftige Erregung, drang mit dem Messer auf seine Frau ein. Auf ärztlichen Rat nach der Anstalt gebracht. 8. III. 99.

Mittelgroßer, sehr wohlgenährter Mann, von seinem Alter entsprechendem Aussehen. Gesicht von livider Farbe, Temporalarterien stark geschlängelt hervortretend. Gesichtsausdruck leer, blöde.

Pupillen mittelweit, gleich, rund, reagieren auf Licht beiderseits ziemlich prompt, wenn auch wenig ausgiebig, die l. noch etwas weniger

ausgiebig als die r. Die Augenbewegungen bieten nichts Besonderes, die Facialisinnervation ist ohne grobe Differenz. Die Sprache zeigt keine paralytische Störung. Die Patellarreflexe sind beiderseits gesteigert. Die übrigen Reflexe normal. Die Schmerzempfindlichkeit erscheint normal, eher etwas erhöht.

Die arteriae radiales sind geschlängelt, derb anzufühlen, der Puls stark gespannt, regelmäßig, 86. Herzdämpfung erheblich verbreitert. Der Spitzenstoß nach der Axillarlinie und nach unten verlagert. Beide Töne an der Aorta unrein, ebenso der 2. Miltralton. Im Urin Spuren von Eiweiß.

Patient ist bei der Aufnahme ruhig, lenksam, behauptet ganz gesund zu sein, geht öfters aus dem Bett und will fortgehen. Die Auffassung ist deutlich erschwert.

10. III. Verhält sich stumpf. Wenn man sich mit ihm unterhält, faßt er sich oft nach dem Kopf, als wenn er sich bewußt wäre, daß es ihm an den Gedanken fehlt. In seinen Antworten tritt die langsame Reaktion, ein Kleben an einzelnen Worten und eine rasche Ermüdbarkeit hervor.

Wie lange sind Sie jetzt hier? „8, nein 9 Tage."

Was ist das für ein Haus, in dem Sie jetzt sind? „Also eins, zwei, drei, vier, fünf Häuser."

Was ist jetzt für ein Monat? „Januar, Februar, März, April."

Ist jetzt März? „März, April, Juni."

Was für ein Wochentag? „Freitag, Samstag, eigentlich Samstag."

Was für ein Jahr? „1877, 1878."

6×12? „72."

7×14? „7×10 ist 70, 7×4 ist 28, gibt 78, nein 40."

$26 + 34$? „4×26."

$26 + 30$? „4×30 ist 24."

Wieviel Monate hat das Jahr? . . .

Zählen Sie die Monate auf. Zählt sie richtig auf.

Wieviel sind das? . . .

Wieviel Tage hat ein Jahr? „65."

Wieviel Tage hat ein Monat? „35."

Wie heißt die Hauptstadt von Deutschland? „Berlin."

Wieviel Einwohner hat Berlin? „65."

Wieviel Einwohner hat Frankfurt a./M.? „10, 20, 30, 40, 50, 60."

Wieviel Einwohner hat Frankfurt a./M.? „365."

Wie heißt der deutsche Kaiser? „Wilhelm II."

Wie hieß sein Vater? „Auch Wilhelm II."

1. IV. Auffallend hinfällig, anscheinend benommen.

2. IV. Wieder lebhafter, Gesichtsausdruck und Stimmung leer.

23. V. Seit einigen Tagen wieder sehr hinfällig. Deutliche motorisch-aphasische Störungen. Hat er einen vorgezeigten Gegenstand richtig bezeichnet, dann bleibt er unabänderlich an dem einmal gefundenen Wort haften.

Messer? „Messer."

Korkzieher? „Das verwendet man verschiedentlich, gewöhnlich aber zu gewöhnlichen Messern."

Löffel? „Ein gewöhnliches Messer."

Teller? „Ein gewöhnliches Messer."

Was machen Sie damit? „Auch ein Messer."

24. V. Zeigt heute den ganzen Tag eigentümliche Bewegungen des Kopfes. Kneift die Augen zu und dreht den Kopf fortwährend um die Vertikalachse. Gibt auf Fragen keine Antwort und redet spontan nicht. Ist unruhig, geht oft aus dem Bett, stößt sich bei seinen unsicheren und taumelnden Bewegungen oft an.

25. V. Andauernd triebartig unruhig. Gibt auf Fragen keine Antwort.

15. VI. Liegt meist auf derselben Stelle im Bett, ganz stumpf und bewegungslos, ohne sprachliche Äußerungen.

Auch bei Besuchen seiner Angehörigen völlig teilnahmslos. Ruft man ihn, so schaut er den Rufenden ausdruckslos an.

1. VII. Völlig stumpf, läßt alles unter sich gehen. Leicht benommen. Kniephänomen, Achillesreflex stark gesteigert.

4. VII. Zunehmende Benommenheit, hustet öfters, Atmung erschwert, keine Temperatursteigerung.

5. VII. Schluckt fast nicht.

6. VII. Feuchte Rasselgeräusche neben bronchialem Atmen auf den Unterlappen beider Lungen.

Rechtsseitige Facialislähmung.

7. VII. R. Facialislähmung noch deutlicher ausgesprochen.

Am Mittag Trachealrasseln. Abends 9 Uhr exitus.

Verdickung des Schädeldaches. Hydrocephalus externus. Leptomeningitis chronica diffusa fibrosa. Hochgradige Verkalkung der Arterien der Hirnbasis, sowie der Arterien der Konvexität bis in ihre feinsten Verzweigungen. Rinde wenig atrophisch, vereinzelte kapillare Aneurysmen in derselben sichtbar. Mark stark eingesunken. Auffallend weite Gefäßlücken in demselben. Zahlreiche graue und graurötliche Flecken von unregelmäßiger Begrenzung, besonders über dem Dach der Seitenventrikel, streifenförmige, graue Verfärbungen im Marklager. Die Flecken fehlen fast ganz im Stirnhirn, sind sehr zahlreich im Bereich der Zentralwindungen und des Scheitelhirns, weniger zahlreich im Schläfen- und Hinterhauptslappen. Starke Erweiterung der Seitenventrikel, besonders der Hinterhörner. Keine Ependymgranulation in den Ventrikeln. Miliare Erweichungen und Cysten in nucleus lentiformis, im Sehhügel, im Brückengebiet in der Pyramidenregion.

Rückenmark makroskopisch ohne pathologischen Befund. Cor bovinum. Aortenklappen, Anfangsteil der Aorta zeigen hochgradige atheromatöse Veränderungen. Pneumonische Herde in den Unterlappen beider Lungen, Schrumpffettleber, arteriosklerotische Schrumpfniere.

Auch hier sehen wir bei einem Manne, der weder in bacchischen noch in lucullischen Genüssen zu schwelgen gewohnt war, in einem Alter, das noch nicht dem Senium zugerechnet werden kann, einen ganz ähnlichen Krankheitszustand entstehen. Es entwickelt sich eine Demenz, welche in allen wesentlichen Zügen der oben geschilderten entspricht. Nur im Anfange traten hier vorübergehende Erregungszustände auf. Nach einem längeren Prodromalstadium führte die

Erkrankung noch viel rascher zu schweren Lähmungserscheinungen, schon vier Monate nach der Anstaltsaufnahme erfolgte der Tod. Die Zerstörung des tiefen Markes hatte in diesem Falle noch viel höhere Grade erreicht.

Diese aus zahlreichen Beobachtungen herausgenommenen Beispiele müssen beweisen, daß die arteriosklerotische Atrophie des Hemisphärenmarkes weder mit dem Alkoholismus noch mit der senilen Demenz zusammengeworfen werden darf, sondern eine Krankheit eigener Art ist.

Es ist ja einzuräumen, daß der Alkoholismus manchmal, aber durchaus nicht immer, zu früher Arterienverkalkung führt. Unter meinen Fällen von arteriosklerotischer Markatrophie befinden sich sogar wenige Trinker. Öfters schien eine familiäre Veranlagung zur Gefäßverkalkung die einzig nachweisbare Ursache.

Anderseits ist es ja nur zu bekannt, daß im Senium Arteriosklerose der Hirngefäße gewöhnlich ist. Auffälligerweise gehören aber gerade die Fälle mit besonderer Erkrankung des Hemisphärenmarkes meistens nicht dem Senium an. Im Senium findet sich viel häufiger die Arteriosklerose der kleinen Rindengefäße.

Wenn es aber auch nun wirklich nicht wenige Fälle gibt, wo sich zu den Erscheinungen des chronischen Alkoholismus allmählich die der senilen Demenz hinzugesellen und bei welchen die histologische Untersuchung die oben beschriebene arteriosklerotische Form der senilen Demenz ergibt, so kann das doch, glaube ich, nicht beweisen, daß solche Fälle Übergänge vom Alkoholismus durch die Arteriosklerose zur senilen Demenz darstellen.

Es ist heute wohl noch die wichtigste Aufgabe der Psychiatrie, mit ihren Hilfsmitteln auf eine immer weitergehende Aufteilung des bei dem ersten Blick unentwirrbar scheinenden Chaos von Krankheitsbildern, das die Beobachtung liefert, hinzuarbeiten. Das Hilfsmittel der histologischen Untersuchung hat uns in der arteriosklerotischen Atrophie des Hemisphärenmarkes eine eigenartige Varietät eines besonderen Krankheitsvorganges kennen gelehrt. Nach der anatomischen Vorarbeit ist es auch der klinischen Betrachtung möglich geworden, die Fälle, welchen diese histologischen Eigentümlichkeiten zukommen, zum Teil schon im Leben zu erkennen. Ein Fortschritt unserer Erkenntnis kann sich wohl nur dadurch erreichen lassen, daß wir diese Krankheitsform noch genauer abgrenzen lernen. Es würde aber einem Rückwärtsgehen gleichkommen, wenn man auf Grund von Einzelbeobachtungen, welche, wie die angeführten Fälle beweisen, lange nicht alle Erscheinungs- und Beziehungsmöglich-

keiten der Krankheit erschöpfen, die bereits herausgefundenen Unterscheidungsmerkmale wieder als bedeutungslos erachten wollte.

Die Eigentümlichkeit des arteriosklerotischen Schwundes des Hemisphärenmarkes, in einer präsenilen Lebensepoche, ja oft noch im besten Mannesalter aufzutreten, gibt überhaupt viel häufiger zu differentialdiagnostischen Schwierigkeiten gegenüber der Paralyse als gegenüber der Dementia senilis Veranlassung.

Wenn wir uns dabei gegenwärtig halten, was wir oben als Eigenart der paralytischen Demenz geschildert haben, so ist zu bemerken, daß auch die arteriosklerotische Demenz schließlich zu der allgemeinsten tiefsten Verblödung führt. Aber bis dieser endliche Ausgang erreicht ist, muß die arteriosklerotische Geistesschwäche auch wieder als eine mehr partielle Geistesschwäche bezeichnet werden.

Trotz vielfacher tiefgreifender Ausfälle bleibt eine gewisse Individualität gewahrt, eine Krankheitsempfindung, eine teilweise Einsicht für die geistige Unfähigkeit, leichte Ermüdbarkeit, Erschwerung des Gedankenablaufes, die geistige Verarmung erhält sich bis in die späten Stadien der Krankheit, der Kranke erscheint nicht nur seiner Umgebung, sondern auch sich selbst hilflos. Im übrigen finden wir meist keine ausgesprochene Stimmungsanomalie, die Leere, auch hinsichtlich der Gemütslage, ist kennzeichnend für diese Krankheit. Die Abweichungen zwischen der eigenartigen Verblödung bei dieser Unterform der Arteriosklerose und zwischen der der Paralyse werden uns auch ohne weiteres wieder aus den histologischen Unterschieden verständlich. Es handelt sich hier viel weniger um eine Zerstörung der Rinde selbst als um einen Ausfall in ihren vielfachen Verknüpfungen und Verbindungen. Man könnte sie als eine Leitungsdemenz bezeichnen.

Mannigfache diagnostische und durch die Gewebsuntersuchung richtig gestellte Irrtümer, denen ich verfallen war, als es mir schon möglich schien, die meisten Fälle der Arteriosklerose im Leben zu erkennen, haben mir gezeigt, wie wichtig es ist, sich gerade diese Unterschiede der paralytischen und arteriosklerotischen Demenz vor Augen zu halten. Eine ganze Reihe von Beobachtungen, in denen ein vorgeschrittenes Alter, der Nachweis hochgradiger Arteriosklerose, apoplektiformer, von Paresen gefolgter Anfälle zur Diagnose einer arteriosklerotischen Demenz verleitet hatten, bei denen aber mancherlei schlecht motivierte, wechselnde Wahnideen, unbegründeter Stimmungswechsel, dauernde Erregungszustände hervorgetreten waren, erwiesen sich bei der mikroskopischen Untersuchung als Paralysen.

Ich will einen solchen lehrreichen Fall anführen.

XVI.

J. F., 60 Jahre alt, Versicherungsbeamter, wird am 29. VIII. 1899 aufgenommen.

Hereditäre Belastung wird bestritten. Patient soll früher stets gesund gewesen sein. Über Lues nichts bekannt. Vor 6 Jahren wegen Nervosität in Wilhelmshöhe, dort „Schlaganfall". Danach r. Seite völlig gelähmt, angeblich 14 Tage sprachlos. Sprache kehrte allmählich wieder. Lähmung ging zurück bis auf geringe Schwäche. Konnte 5 Jahre lang seinen Beruf wieder ausfüllen, zeigte nach Angabe der Angehörigen keinen geistigen Defekt. Seit einem halben Jahr geistesgestört. Weinkrämpfe, Kleinheitsideen, Mißtrauen gegen die Umgebung. Seit 10 Tagen Angstzustände, meint, Militär stehe vor dem Hause, er werde geholt. Eifersuchtsideen, glaubt, von Liebhabern seiner Frau umgebracht zu werden. Schrie auf die Straße um Hilfe. Nahrungsverweigerung auf Grund von Vergiftungsideen. Nachts sehr unruhig. In letzter Zeit Zunahme der r. Paresen.

Bei der Aufnahme weinerlich, ängstlich, klammert sich an den Arzt, fürchtet, man werde ihn töten. Seine Frau sei schon ermordet.

Vollständiger Verlust der Merkfähigkeit, alte Erinnerungen besser erhalten, zeitlich und örtlich völlig unorientiert. Hält Personen der Umgebung für alte Bekannte. Einzelne paraphasische Wortbildungen. Jammert zeitweilig über sein Bein, daß er nicht gehen könne, sonst stumpf, spricht spontan wenig. Konfabuliert nur, wenn man ihn ausfragt. Seniler Habitus. Außerordentlich starke Arteriosklerose der arteriae radiales und temporales. Herzdilatation, 2. Aortenton stark akzentuiert. Spuren von Albumen, kein Zucker. Pupillen gleich. Lichtreaktion erhalten. Zunge weicht nicht ab. L. facialis, r. Arm, r. Bein paretisch. Im rechten Arm und Bein andauernder grobschlägiger Tremor. Artikulatorische, doch nicht eben paralytische Sprachstörung. Schrift mit Andeutung von Paragraphie, Patellarreflexe gesteigert, r. mehr als l., Schmerzempfindung r. herabgesetzt.

8. IX. Unverändert, bald mehr, bald weniger ängstlich und unruhig.

31. X. Bisher langsam zunehmende Beruhigung. Angstzustände verschwunden. Stimmung leer, keine Wahnideen, über Ort und Personen der Umgebung leidlich, zeitlich mangelhaft orientiert. Merkfähigkeit besser. Körperlicher Zustand unverändert, keine Andeutung von Paraphasie mehr.

1. XI. Plötzlicher Anfall ängstlicher Erregung, verwirrte Äußerungen, paraphasische Wendungen. Meint, seine Frau habe seine Sachen verkauft, den Erlös verteilt, ihn wolle man umbringen. Keine Krampferscheinungen. Nach einigen Stunden der alte Zustand.

12. XI. Körperlich unverändert, psychisch gebessert von den Angehörigen weggenommen. Im Dezember zu Hause ein epileptiformer Anfall ohne Herdsymptome. Von da ab wieder Eifersuchtsideen, äußerte auch, er würde blind, würde sterben, seine Augen würden weiter leben (Augenbefund negativ).

Januar dreistündiger epileptiformer Anfall ohne Nachsymptome. Zunahme der Eifersuchtsideen, schlägt seine Frau, behauptet, man wolle ihn

umbringen. Fängt an, unsauber zu essen, benützt die Finger, leckt das Eßgeschirr ab; zeitweilig unrein.

1. II. 00. War am Tage ruhig gewesen, stand am Abend plötzlich auf, sagte, er solle sich verbrennen, konnte nur mit Mühe verhindert werden, sich zum Fenster hinauszustürzen, mußte in die Anstalt zurückgebracht werden.

3. II. Liegt ruhig, etwas benommen zu Bett.

7. II. Verlangt ins Zuchthaus. Sagt dann: „Wir wollen es nicht anzeigen, es ist privat. Ich hab' es in Gedanken gesagt, ich habe bald nichts mehr zu leben. Ich bin überhaupt ganz närrisch, ich bin auf einmal irr geworden, irr." Pupillen eng, reagieren träge. Zunge weicht nach l. ab. Patellarreflexe beiderseits stark gesteigert, besonders r. Am. r. Arm und Bein Andeutung von Kontraktur. Am r. Arm anhaltender grober Tremor.

9. II. „Schreiben sie mal der F. hat so schöne Augen."

Auf Befragen, was das bedeuten solle. „Ich weiß gar nichts mehr, ich bin so elend."

12. II. Äußert keinerlei Wahnideen mehr, erscheint freier, freundlich, aber stumpf gegen die Eindrücke seiner Umgebung.

18. II. „Es geht wieder besser, ich werde wieder gesund, bleiben Sie bei mir, damit mir nichts geschieht."

14. III. Zeigt in letzter Zeit ein stumpfes Verhalten. Klagt öfters, daß er mit seinem Bein immer schlechter vorwärts komme.

24. IV. Häufige schwere Anfälle mit vorzugsweise r. Konvulsionen. Jeder Anfall brachte eine Steigerung der r. Parese und eine immer deutlicher werdende sensorisch-motorische Sprachstörung. Die sensorischen Sprachausfälle bilden sich bald wieder zurück, die motorischen bleiben. Die Sprache selbst zeigt eine schwere artikulatorische Störung.

Federhalter? „Tintenführer."

Portemonnaie? „Taschen — Taschen — Taschenkalender."

Ring? „Silberring — Goldring."

20-Markstück? „Silberring, Goldring."

5-Pfennigstück? „5, so klein, so klein, erst gestern habe ich runter gelesen, was einer gewollt hat, ich bin zu lange hier. Ich möchte fort und kann nicht, man wird schwatz geschwatzt hier. Ich habe Ruhestörung gehabt."

Schlüssel? „Schlüssel, mich wundert, daß ich das so rasch hab."

20. VIII. Zunehmend blöder. Hochgradige Verarmung des Wortschatzes. Seit einigen Tagen im Anschluß an mehrere apoplektiforme Anfälle große Unruhe, ängstliche Erregung, drängt fortwährend aus dem Bett, schreit.

10. IX. Wieder ruhig und stumpf.

24. IX. Häufige apoplektiforme Anfälle von stets gleichem Typus mit vorzugsweise r. Zuckungen.

5. XI. Hin und wieder noch immer Anfälle. Sprachliche Äußerungen werden nicht mehr gemacht. Meist weinerliche Miene. Krampfhaftes Weinen, wenn man sich mit ihm beschäftigt. Versucht, die Hand entgegenzustrecken. R. spastische Kontrakturen, l. angedeutet, im r. Arm oft Tage anhaltende Zuckungen ohne Bewußtseinsverlust. Häufiges Verschlucken.

Pupillen eng, zeigen noch Lichtreaktion.

1. I. 02. In letzter Zeit tiefster apathischer Blödsinn, noch immer Anfälle des gleichen Typus. Tod unter den Erscheinungen eines allgemeinen Marasmus.

Hochgradige Verdickung der Pia, besonders über dem Stirnhirn. Keine Rindenschälung. Hochgradige Atrophie des Gehirns, besonders im l. Stirnhirn, den l. Zentralwindungen, der l. Insel und den l. Scheitellappen, l. besonders starker Schwund des Markes. Die Windungen fühlen sich hart an, sind vielfach kammartig dünn und zeigen zahlreiche Grübchen, Furchen, Einziehungen an der Oberfläche. Kolossale Ventrikelerweiterung. Enorme Ependymitis granulosa. Große Hirngefäße zeigen nur leichte Arteriosklerose. Stammganglien, besonders l. Thalamus opticus hochgradigst atrophisch, grau, eingezogen. Nirgends im Bereich der Hemisphären oder Stammganglien Erweichungsherde oder Cysten.

Mikroskopische Untersuchung.

In Schnitten aus allen Regionen der Hirnrinde paralytische Veränderungen. Infiltration der Lymphscheiden mit Plasmazellen und Lymphocyten, zahlreiche mit Plasmazellen bedeckte Kapillaren. Starke Gefäßvermehrung, viele paralytisch verödete Gefäße, zahlreiche Stäbchenzellen in den typischsten Formen. Starke Ausfälle an Ganglienzellen besonders l., fast überall mit Ausnahme der Hinterhauptslappen starke Störung der Rindenarchitektonik. Enorme Gliawucherung. Weigert'sche Gliapräparate sehen schon makroskopisch auffällig blau gefärbt aus, stark verdickte Oberflächenschicht, ungemein starke Gliavermehrung in den Markleisten. Im l. Thalamus dichte Gliaplaques.

Im Rückenmark sehr starke Degeneration des r. Pyramidenseiten- und l. Pyramidenvorderstranges, weniger starke des l. Pyramidenseiten- und r. Pyramidenvorderstranges. Erheblich stärkere Gliawucherung im r. als im l. Vorderhorn, in den Hintersträngen M förmiger Ausfall.

Wir bekamen also hier einen Kranken übergeben, welcher alle Zeichen einer schweren allgemeinen Arteriosklerose erkennen ließ: rigide Arterien, Herzvergrößerung, Verstärkung des 2. Aortentons, arteriosklerotische Schrumpfniere. Er steht an der Schwelle des Seniums und trägt ausgeprägte Erscheinungen des Greisenalters an sich. Vor sechs Jahren hatte er einen apoplektiformen Anfall erlitten, soll danach 14 Tage sprachlos gewesen sein und eine Schwäche der rechten Seite zurückbehalten haben. Nachdem er diesen Insult erlitten, hat er $5\frac{1}{2}$ Jahre lang seinen Beruf wieder ausgefüllt und keinen seiner Umgebung auffälligen geistigen Defekt gezeigt.

Dabei fehlten noch bei der Aufnahme alle für Paralyse einigermaßen kennzeichnende Merkmale, es war keine Pupillenstarre, keine paralytische Sprachstörung nachweisbar.

So deutete alles auf die arteriosklerotische Natur der Psychose und nichts dagegen; das Vorhandensein ungemein wechselnder, wider-

spruchsvoller Wahnideen schien nur zu beweisen, daß sie auch bei der Arteriosklerose vorkommen.

In den zeitweiligen Äußerungen eines Krankheitsgefühles, den Klagen über Schwäche seines Beines, in Äußerungen wie: „Ich bin ganz närrisch geworden, irr, ganz irr!" „Ich weiß nicht mehr, ich bin ganz krank", in dem bis ans Ende seiner Krankheit beobachteten krampfhaften Weinen wurden noch immer wieder Gründe gefunden, die auftauchende Vermutung, daß es sich um eine Paralyse handle, zurückzudrängen.

Schon die Leichenöffnung hatte einen so ausgeprägt paralytischen Befund ergeben, daß die Diagnose der arteriosklerotischen Hirnerkrankung zweifelhaft wurde und die histologische Untersuchung konnte mit Bestimmtheit feststellen, daß es sich um eine Paralyse handelte. Die großen Gefäße zeigten zwar schwere arteriosklerotische Veränderungen, aber im Gehirn selbst fehlte eine erhebliche Gefäßwanderkrankung.

Der Fall bildet also einen weiteren Beitrag zur Lehre von der Paralyse mit Herdsymptomen und gibt insofern eine wertvolle Ergänzung der oben angeführten Fälle, als er uns zeigt, daß dem Ausbruch einer allgemein paralytischen Geistesstörung viele Jahre lang auf das Bereich der motorischen Zentren und der Sprachregion beschränkte paralytische Veränderungen vorausgehen können. Es ließen sich nirgends im Verlauf der Pyramidenbahn irgendwelche auf Arteriosklerose zurückzuführende Schädigungen nachweisen. Die in solchen Fällen verzögerte Entwickelung der allgemeinen paralytischen Demenz hatte eine Verwechslung mit der arteriosklerotischen Demenz ermöglicht.

Aber wie hier, so zeigte auch eine Anzahl anderer Beobachtungen, daß eine mit dem Ausbruch der schwereren psychischen Erkrankung hervortretende Neigung zu vielfacher, wechselnder, schwächlich motivierter Wahnbildung eine Eigentümlichkeit der paralytischen Demenz ist, die der arteriosklerotischen zu fehlen scheint. Nur eine dauernde, ängstlich deprimierende Stimmung scheint sich öfters bei der Arteriosklerose zu finden, vielleicht aber auch nur als ein Zusammentreffen der Arteriosklerose mit präsenilen und senilen Depressionszuständen. —

Die Herdsymptome, welche man bei der Arteriosklerose des Hemisphärenmarkes beobachtet, unterscheiden sich von den Herdsymptomen bei den atypischen Paralyseformen oft dadurch, daß sie nacheinander die verschiedensten Zentren betreffen, so daß man nicht selten Rindenlähmungen, Sprachausfälle, kortikale Sehstörun-

gen, oft auch nicht durch Schädigungen der gleichen Hemisphäre erklärbar, nebeneinander findet. Bemerkenswert ist, daß sie oft ohne Anfälle eintreten. Man kann bei einem Kranken, ohne daß etwas Besonderes bemerkt wurde, Lähmungserscheinungen oder Sprachstörungen feststellen. Manchmal kommen sie mit ganz leichten apoplektiformen Insulten. Die Stärke der Ausfallserscheinungen wechselt oft sehr, wohl weil die Übernahme durch das Eintreten neuer Herdchen erschwert wird. Der Kranke hat oft ein gewisses Einsehen für dies neue Beeinträchtigung seiner geistigen Leistungsfähigkeit. So finden sich eine ganze Reihe von Einzelheiten, die eine Unterscheidung von paralytischen Herdsymptomen erleichtern.

Ob den Sprachausfällen spezifische Eigentümlichkeiten zukommen, scheint erst auf Grund noch größerer Beobachtungsreihen erweisbar.

Die Neigung des Krankheitsvorganges, das Hemisphärenmark in zerstreuten Herden zu befallen oder auch im weiteren Verlauf der Pyramidenbahn, besonders in der Brücke Krankheitsherde zu setzen, führt zu meist ungleicher sekundärer Atrophie der Pyramidenbahn, zu einseitiger stärkerer Steigerung der Reflexe. Facialisparesen sind häufig. Reflektorische Pupillenstarre habe ich in einem Falle bis zum Tode gesehen, jedenfalls ist sie eine seltene Erscheinung. Die Sprachstörung hat vielfach einen bulbären Charakter, eine typisch paralytische Sprachstörung ist nie zu beobachten. Auch ein einseitiges Fehlen des Patellarreflexes habe ich einmal beobachtet. Es schien veranlaßt durch eine arteriosklerotische Nervenatrophie. Sonst pflegen die Patellarreflexe nicht zu fehlen, da die Hinterstränge in der Regel frei sind.

Zweifellos ist der Nachweis einer allgemeinen Arteriosklerose, einer Vergrößerung des rechten Ventrikels, rigider Arterien, einer Schrumpfniere wichtig für die Krankheitserkennung. Man darf ihn aber nicht allein den Ausschlag geben lassen. Der Fall XVI, wie nicht wenige andere Beobachtungen, beweisen, daß eine allgemeine Arteriosklerose auch bei Paralysen vorkommen kann, einige andere Fälle haben gezeigt, daß eine schwere Arteriosklerose der Hirngefäße ohne allgemeine Gefäßverkalkung auftritt.

Gerade bei der Abtrennung der Arteriosklerose von der Paralyse zeigt sich aufs deutlichste, ein wie brauchbares Hilfsmittel die pathologische Histologie für die klinische Psychiatrie ist. Sie hat der Lehre von den arteriosklerotischen Seelenstörungen die Grundlage gegeben. In unklaren Fällen, wie es z. B. der Fall XVI nach vielen Richtungen war, zeigt sie uns, daß wir hier nicht Misch-

und Übergangsformen zwischen allerlei Krankheiten vor uns haben, wie es bei einer oberflächlichen Betrachtung scheinen möchte, sondern nur atypische Anordnungen eines sonst wohl bekannten Krankheitsvorgangs. So eröffnet sich die Aussicht, mit Hilfe der anatomischen Untersuchung, die leichter die Grenzen ziehen läßt, bald auch die klinische Abgrenzung der arteriosklerotischen Psychosen schärfer durchzuführen und die heute noch keineswegs abgeschlossene Erkenntnis ihrer Erscheinungsformen weiter auszubauen.

Alkoholismus und Paralyse.

Daß ein einfacher chronischer Alkoholismus vorübergehend für eine Paralyse gehalten werden kann, habe ich öfters erfahren müssen. Meist veranlasste das Hinzutreten einiger nervöser Lähmungserscheinungen, wie sie häufiger der Paralyse zugehören, zu einer offenbaren Geistesschwäche den Irrtum.

Öfters waren es Pupillenerscheinungen, meist differente, träg reagierende Pupillen, in zwei Fällen sogar dauernde Lichtstarre. In anderen Fällen bildete eine Facialisschwäche, ein Flackern der Gesichtsmuskeln beim Sprechen, eine Stolperigkeit der Sprache selbst, eine Differenz und Abschwächung der Patellarreflexe die Klippen, an welchen die Diagnose gescheitert war.

Wir wissen noch recht wenig darüber, wie diese nervösen Lähmungen, abgesehen von der neuritischen Unterbrechung des Patellarsehnenreflexes, beim Alkoholismus zustande kommen. Vorübergehende Lichtstarre und träge Reaktion beobachtet man in schweren Rauschzuständen (Gudden, Bonhöffer). Ob die dauernde Pupillenstarre eine Erscheinung des chronischen Alkoholismus ist, muß heute noch fraglich bleiben. In einer von unsern beiden Beobachtungen war früher sicher Lues vorausgegangen, in der andern wahrscheinlich. Sie sind jahrelang weiter verfolgt worden und haben sich nicht zu Paralysen entwickelt. Daß Lichtstarre das einzige nervöse Symptom vorausgegangener Lues sein und bleiben kann, ist mehrfach behauptet worden. Immerhin wissen wir, daß sich auch beim Alkoholismus mit Vorliebe im zentralen Höhlengrau krankhafte Vorgänge abspielen. Dabei könnte wohl auch die Reflexbahn der Lichtreaktion der Pupille gelegentlich geschädigt werden.

Jedenfalls bestehen diagnostische Schwierigkeiten zwischen Alkoholismus und Paralyse meist nicht lange. Neben dem ganz ungemein starken und regelmäßigen Ansteigen des Körpergewichtes, welches bei den nicht deliranten Alkoholisten schon wenige Tage nach der Aufnahme, bei den Deliranten bald nach Ablauf des De-

liriums einzusetzen pflegt, ist es der rasche Rückgang der Krankheitserscheinungen, welcher die Erkennung erleichtert. Meist tritt denn auch die Eigenart des Trinkerschwachsinns deutlich hervor: die Sorglosigkeit und Gleichgültigkeit gegenüber dem eigenen Niedergang und dem Elend der Familie, die Neigung, mit leichten Witzen und gedankenlos hingeredeten Versprechungen jedem Vorhalt zu begegnen, die Vergangenheit zu beschönigen, die Schuld des ständig weiterschreitenden Verfalls in dritten Personen und ungünstigen Verhältnissen zu suchen, die gutmütige Schwäche, Halt- und Willenlosigkeit.

Nur selten, wenn dazwischentretende Krankheiten rasch zum Tode führten, mußte erst die histologische Untersuchung eine Klärung bringen. In der Regel entscheidet schon bald der Verlauf. Der Alkoholiker erholt sich bis zu einem gewissen Grade und zeigt dann einen eigenartigen, gleichbleibenden geistigen Schwächezustand, beim Paralytiker schreitet die Krankheit weiter.

In einer Anzahl von Fällen, bei welchen die geistige Störung immer höhere Grade annahm, das Gedächtnis schlechter, die Orientierung mangelhafter, die Stumpfheit augenfälliger wurde und schließlich nach Eintritt von allerlei Lähmungserscheinungen der Tod erfolgt war, zeigte das Hirngewebe unverkennbar arteriosklerotische und senile Veränderungen. Meist waren auch schon vorher die Züge der diesen Zuständen eigenen Demenz deutlich geworden.

So beweist die histologische Untersuchung, daß diejenigen Fälle von einfachem Alkoholismus, welche bei der Behinderung des Alkoholmißbrauchs zunehmend schwerere Erscheinungen zeigen, nicht mehr an Alkoholismus allein, sondern an einem Zusammentreffen von Alkoholismus mit einer anderen Krankheit leiden und die Arteriosklerose und ein frühzeitiges Senium kommen wohl deswegen besonders häufig hinzu, weil der Alkoholmißbrauch auch ihre Entstehung begünstigt.

Schließlich aber gibt es auch ein Nebeneinander von Alkoholismus und Paralyse. Jedenfalls sind die Fälle nicht ganz selten, bei welchen sich Züge eines alkoholischen Schwachsinns, eine seit vielen Jahren bestehende, durch ständige Alkoholexzesse unterhaltene Reizbarkeit und Brutalität, die Neigung zur Beschönigung aller Exzesse, die Gewohnheit, alle Mißerfolge auf die schuldlose Frau abzuladen, sogar der Trinkerhumor neben den ersten Erscheinungen der Paralyse erhalten haben. Auch einen schon seit Jahren bestehenden alkoholischen Eifersuchtswahn hatte in einem Falle eine schon recht ausgesprochene Paralyse nicht zu verwischen vermocht.

Auf eine andere Schwierigkeit, die differentialdiagnostische Rätsel aufgeben kann, hat Kraepelin aufmerksam gemacht: im Verlauf der Paralyse können sich eigenartige Zustände mit Verlust der Orientierung, eigenartiger Unruhe mit Beschäftigungsdelir, lebhaften Sinnestäuschungen, Schlaflosigkeit und starkem Zittern, halb ängstlicher, halb euphorischer Stimmung einstellen, doch ohne den kennzeichnenden Humor des Trinkers. Kraepelin ist der Meinung, daß es wohl für eine Anzahl solcher Zustände Berechtigung hat, sie mit dem Alkoholmißbrauch und dem Delirium tremens in Beziehung zu bringen, äußert aber Bedenken dagegen, eine Wesensgleichheit beider Zustände anzunehmen, da er sie auch bei nüchternen Kranken beobachtet habe.

Es liegt auf der Hand, daß solche Möglichkeiten Zustandsbilder bedingen können, welche einer richtigen Deutung schwer zugänglich sind. Einige Krankengeschichten mögen dies erläutern:

XVII.

A. R., Kellner, 44 Jahre alt, wird am 3. IX. 1902 durch die Rettungswache zur Anstalt gebracht.

Er soll kurz vorher in einer Wirtschaft auf einen Tisch gestiegen sein und laut zu predigen angefangen haben. Ein Krampfanfall ist nicht beobachtet worden. Patient riecht bei der Aufnahme stark nach Alkohol, hat ein sehr kongestioniertes Gesicht, ausgesprochene Kupfernase, erscheint etwas ängstlich, verstört, unsicher, faßt, als er den Arzt sieht, nach seiner Mütze, obwohl er unbedeckten Hauptes ist, zeigt grobschlägigen Tremor der Finger. Er ist sich offenbar unklar, wo er ist und wiederholt nur immer wieder: „Der Mensch denkt und Gott lenkt."

Genauere anamnestische Angaben sind nicht zu erhalten, nach Aussage eines anderen Patienten, der R. kennt, soll er schon längere Zeit keine Stellung haben, sich meist in Schnapskneipen aufhalten und oft schon am Morgen betrunken sein.

4. IX. In der Nacht schlaflos, etwas unruhig, am nächsten Morgen orientiert, aber uneinsichtig, drängt fort, behauptet, nicht krank zu sein, zeigt aber sehr starken, grobschlägigen Tremor der Hände und etwas ängstlich Verstörtes in seinem Wesen. Gegen Abend etwas unruhig, geht einigemal aus dem Bett, erzählt, daß er ein Krokodil gesehen habe, das unter sein Bett gekrochen sei. „Die Luders sind hurtig."

5. IX. Am Abend Eintritt tiefen Schlafes, schlief die ganze Nacht, ist heute ruhig, Tremor gering, zeigt keine Ängstlichkeit mehr. Klagt über Magenbeschwerden, hat stark belegte Zunge und Aufstoßen. Er meint, daß er wieder ganz gesund sei, das sei ein Anfall gewesen, wie er schon einmal einen gehabt habe, wo er vor einem Jahr in Darmstadt als Kellner vor einem Buffet mit den Tellern hingefallen und eine Zeitlang bewußtlos geblieben sei. Früher will er nicht an Krämpfen gelitten haben. Auch diesmal sei er offenbar in der Wirtschaft bewußtlos umgefallen und von der Rettungswache nach der Anstalt gebracht worden. Für den Erregungszustand fehlt ihm jede Erinnerung.

Pupillen reagieren träge auf Licht und bei Akkommodation, sind gleichweit, eng. Keine Sprachstörung. Patellarreflexe schwach. Nervenstämme sind deutlich druckempfindlich, etwas Herabsetzung der Schmerzempfindlichkeit an den unteren Extremitäten. Luetische Infektion wird zugegeben.

Gibt über seine Tätigkeit in den letzten Jahren mit Angabe der einzelnen Daten gut Auskunft, kennt die Pfleger und Kranken seiner Abteilung. Schrift weist keine Störung auf. Auffällig ist auch heute noch, daß er an ihn gerichtete Fragen oft erst noch einer meßbaren Zeit auffaßt.

25. IX. Uneinsichtig, bestreitet, Trinker zu sein, will nur wegen seiner roten Nase keine Stellung gefunden haben. Pupillenbefund und Reflexe wie am 5. IX. Zeigt in den letzten Wochen ein geordnetes Verhalten, ging zur Beschäftigung, las Zeitung, beteiligte sich am Kartenspiel, ließ eine schwerere Demenz nicht erkennen, wird auf sein Drängen entlassen.

Drei Wochen später, am 17. X., 2. Aufnahme. Wird von der Rettungswache gebracht aus einer Wirtschaft, wo er seine Jacke ausgezogen und raisonniert hatte, daß man etwas daran geschmiert habe. Jetzt zeigt er auch sofort dem Arzt seine Jacke und will das Darangeschmierte entfernen, pustet dagegen, kratzt daran mit den Fingern, reibt die angeblich beschmierten Stellen, besieht dann seine Finger, wischt diese ab, zeigt den Anwesenden immer wieder die „Schweinerei." Auf der Abteilung wird er sehr widerstrebend, drängt fort, bleibt nicht im Bett.

18. X. Wo sind Sie hier? „Ich bin drüben in dem Haus."

Seit wann hier? „Ein paar Tage."

Kennen Sie mich? „Herr Doktor."

Wie sind Sie hierhergekommen? „Ich bin in der Bockenheimergasse 16 gewesen, da hab ich einen Schoppen Bier getrunken, der ist mir in den Kopf gestiegen. Ich habe dann meine Nase in einem Spiegel besehen wollen, weil mich die Leute immer mit meiner Nase geuzt hatten. Da bin ich ganz verwirrt geworden. Ein Kellner hat nun telegraphisch einen Wagen bestellt, der hat mich dann nach der Irrenanstalt gebracht."

Waren Sie schon einmal hier? „Einmal."

Plötzlich schaut Patient, der bisher ganz frei und geordnet erschien, ängstlich und erstaunt auf seine l. Hand.

„Da fällt ja was! Ach das fällt ja weiter! Lassen Sie mich raus! Das stirbt ja ab! (schreit) raus! raus! Herr Doktor gehen Sie raus, sonst kriegen Sie es auch! Ja, es wird immer schlimmer (hält mit der r. Hand die Finger der l. Hand fest). Der Finger wird immer kürzer! Alle Finger sind schon kürzer! Schnell, meine ganzen Hände sind schon fort. Schnell aufmachen! Die Hände gehen verloren! Jetzt sind wir alle verloren! Fort! Fort! Hilfe, Hilfe!"

Jetzt stützt er die Hand fest gegen die Wand und stemmt sich mit aller Kraft dagegen. Als man seine Hände wegnehmen will, ruft er ängstlich: „Nicht, nicht! Es gibt ein Unglück!" Dann sucht er durch einen Seitensprung dem drohenden Einfall zu entrinnen. Er wird jetzt aus dem Einzelzimmer in den Saal gebracht, wo er ganz automatisch sich mit den andern zu Tisch setzt, ißt, aber als der Arzt kommt, aufspringt und grüßend nach der Mütze greift, obschon er ohne Kopfbedeckung ist.

Stark kongestioniertes, schweißbedecktes Gesicht, glänzende Augen, erheblicher grober Tremor der Finger, Pupillen reagieren träge. Patellarreflexe schwach.

20. X. Deliriert noch immer stark. Sieht allerlei sich bewegende Figuren, nach denen er hascht, liest vom Boden mit angefeuchteten Fingern Nadeln auf. Öffnet bei der Visite plötzlich das Fenster, streckt seine Arme durch das Gitter und hält sie von außen her wider den Fensterstein, behauptet auf Befragen das Fenster versinke.

25. X. In den letzten Tagen ruhiger, geordnet und orientiert, schläft viel. Als er aber heute abend auf sein Drängen in eine andere Abteilung verlegt worden war, wird er wieder ängstlich, unruhig, glaubt sein Bett brenne, will das brennende Hemd ausziehen, schreit um Hilfe.

26. X. Ist wieder ruhig und geordnet, nur noch ganz geringer, kleinschlägiger Tremor.

29. X. In den letzten Tagen andauernd ruhig und geordnet, beklagt sich heute abend über große Hitze, meint, es müßten Dampfröhren in seinem Bett sein.

10. XI. Bot keine Halluzinationen mehr, ging in der letzten Woche zur Beschäftigung, beteiligte sich am Spiel, liest Zeitung, zeigt Interesse für seine Mitpatienten und die Vorgänge um ihn herum, kennt bald neu hinzugekommene Kranke. Zeigt eine Uneinsichtigkeit, die selbst noch über das bei den Alkoholisten gewöhnliche Maß hinausgeht, hat wenig Erinnerung für seine deliranten Erlebnisse. Bestreitet hartnäckig, getrunken zu haben, leugnet, geistig gestört gewesen zu sein. Beklagt sich oft, daß andere Kranke über seine rote Nase sich lustig machten, was wohl richtig sein kann. Auf sein hartnäckiges Drängen hin entlassen.

Einen Monat nach seiner Entlassung 3. Aufnahme, 11. XII.

Wird von der Rettungswache aus einer Wirtschaft gebracht, wo er einen Krampfanfall gehabt hat. Befindet sich bei der Aufnahme noch in bewußtlosem Zustande. In der Nacht noch ein Anfall, mit allgemeinen klonischen Zuckungen von 5 Minuten Dauer.

12. XII. Am Morgen wieder ein Anfall, danach große Unruhe, sucht in seinem Bett herum. Auffällig ist, daß Patient auf Anrufen in keiner Weise reagiert. Auch auf plötzliche, starke Geräusche reagiert er nicht. Da er während der Prüfung teilweise sehr unruhig ist, triebartig fortdrängt, muß es unentschieden bleiben, ob er taub ist.

Am Mittag zeitweise in einem ruhigeren, leicht benommenen Zustande. Auch jetzt keinerlei Reaktion auf Anrede und Geräusche. Sagt auf verschiedenerlei Fragen, während er nach dem Munde des Sprechenden sieht: „Andreas R.“, auch auf Fragen nach seinem Alter und auf die Frage, wieviel 2×2 ist. Einige hingehaltene Geldstücke bezeichnet er richtig. Dann wieder unruhig, wühlt in seinen Bettstücken, stemmt sich wider die Wand, an der das Bett steht, wischt sich Hände und Stirne, als wollte er Tiere abwischen. Er spricht zuweilen dazu, aber unverständlich.

Die Pupillen sind eng, lichtstarr, die Patellarreflexe sind schwer zu erzielen. Eine Druckempfindlichkeit der Nervenstämme ist nicht bestimmt nachzuweisen.

14. XII. Andauernd deliriöses Verhalten, dabei zeitweilig starker Angstaffekt und triebartige Gewalthandlungen, rennt plötzlich nach der Türe, schlägt auf den Pfleger ein. In seinen Bewegungen unsicher. Unrein mit Kot.

Spricht unzusammenhängend, gestörte Wortbildung, redet in ganz unverständlichen Lauten. Er scheint Gesprochenes noch immer nicht zu verstehen, schaut fragend und ratlos nach dem Sprechenden.

15. XII. Noch immer unruhig, räumt im Bett, spricht spontan einige Worte, eine Reihe von Gegenständen wird ihm zur Benennung vorgehalten, er antwortet entweder „Schweinerei“ oder nennt seinen Namen. Versteht Gesprochenes nicht, scheint völlig taub.

16. XII. Zustand von Herzschwäche, schneller kleiner Puls, fahle Farbe, erholt sich auf Excitantien, am Mittag tiefer Schlaf bis Morgen.

18. XII. Wieder sehr unruhig, drängt aus dem Bett, muß ins Bad gelegt werden. Schläft am Mittag ein und schläft bis zum Morgen.

19. XII. Wieder Herzschwäche, erholt sich auf Kampfer. Zeitweilig wieder deliriöse Unruhe, wischt viel an seinen Händen, spricht ganz unverständlich ohne Wortbildung, nur seinen Namen sagt er zuweilen, versteht Gesprochenes nicht, reagiert nicht auf Geräusche.

22. XII. Zeitweilig tiefer Schlaf, zeitweilig delirante Unruhe, bleibt nicht im Bett, muß ins Bad gelegt werden, fischt im Wasser, macht fortwährend Greif- und Haschbewegungen. Öfters unrein mit Kot.

23. XII. Phlegmone an der Hand, ausgehend von zahlreichen Hautverletzungen, die er sich besonders durch Scheuern an der Badewanne zugezogen hat. Gleichzeitig pneumonische Erscheinungen. Tief benommen.

24. XII. Andauernde Benommenheit, stertoröses Atmen.

25. XII. Exitus.

Dura spinalis auf der Innenfläche milchig-weiß. Pia spinalis über den Vordersträngen zart, an den Hintersträngen mit weißlichen Streifen und Verdickungen, besonders entlang der Gefäße. Rückenmark selbst makroskopisch nicht verändert.

An der Innenfläche der Dura entsprechend der Konvexität des Gehirns einige äußerst zarte, rostbraune Auflagerungen.

Pia zeigt in der Nähe der Längsspalte des Gehirns in der Nachbarschaft der Pacchionischen Granulationen einige verdickte Stellen, desgleichen ist sie über den Furchen des Stirnhirns leicht verdickt. Sonst erscheint das Gehirn bei der oberflächlichen Betrachtung keinesfalls atrophisch. Gewicht 1430 g.

Pia läßt sich in großen Zügen abziehen. Nach Wegnahme derselben werden am vorderen Ende des gyrus rectus r. mehrere ganz oberflächliche erbsengroße Erweichungsherdchen bemerkbar, in deren Nachbarschaft das ganze Hirngewebe eine bedeutend derbere Konsistenz hat. Ein weiterer ganz oberflächlicher bohnengroßer Erweichungsherd findet sich in der 3. Schläfenwindung r. in der Nähe der Spitze des Schläfelappens. Alle diese Herde zeigen eine gelbbraune Farbe und sind jedenfalls nicht ganz frisch entstanden. Beim Einschneiden zeigt sich, daß sie nicht tiefer als die Rinde gehen.

Die Ventrikel sind nicht deutlich dilatiert. Das Ependym des 4. Ventrikels ist glatt, das des Daches der Seitenventrikel stark und grob granuliert.

Die Rinde erscheint im Stirnhirn deutlich verschmälert. Das Mark hat vielfach beim Durchschneiden eine besonders derbe Konsistenz. Die ganze Substanz der Schläfelappen erscheint dadurch auffällig, daß die weiße Substanz auf dem Querschnitte deutlich einsinkt und von zahlreichen Gefäßlücken durchsetzt ist. Die Rinde ist hier besonders stark verschmälert. Die mikroskopisch sichtbaren Hirngefäße zeigen keine arteriosklerotischen Veränderungen, dagegen finden sich am Boden des 3. Ventrikels zahlreiche kleine Blutaustritte.

Phlegmone beider Hände. Arteriosklerose der Aorta ascendens. Fettige Degeneration des Herzens. Zahlreiche kleine pneumonische Herde in beiden Lungen. Hypertrophische Schrumpfleber.

Es war uns hier während des ersten und zweiten Aufenthaltes des Kranken nicht im entferntesten der Gedanke gekommen, daß es sich um eine Paralyse handeln könnte. Bei der ersten Aufnahme war ein abortives Delir, bei der zweiten ein typisches Alkoholdelir angenommen worden.

Die für das Delirium so kennzeichnende Desorientiertheit bei guter Auffassung, die Art der Sinnestäuschungen, des Tremors, der rasche Ablauf der deliranten Erscheinungen, die nachher zu beobachtende völlige Aufklärung bei fortbestehender Einsichtslosigkeit schienen keinen Zweifel an der Richtigkeit der Diagnose zu lassen, und die Pupillenträgheit, die Abschwächung der Patellarreflexe ließen sich danach bei dem Nachweis einer Alkoholneuritis gleichfalls als Folgeerscheinungen des Alkoholismus deuten.

Nach der dritten Aufnahme bot allerdings der Kranke ein etwas auffälligeres Bild. Man dachte an ein besonders schweres Alkoholdelir mit alkoholepileptischen Zügen. Die rasche Folge der Delirien schien die zunehmende Schwere derselben zu rechtfertigen. Dafür, daß bei Alkoholdelirien mit epileptischer Färbung kortikale Ausfallserscheinungen hervortreten können, sprechen einige Beobachtungen Bonhöffers und ein durch die mikroskopische Untersuchung klargestellter Fall unserer eigenen Beobachtung. So schien bei der Fortdauer deliranter Züge und der Vorgeschichte des Kranken einige Berechtigung vorhanden, auch dieses ungewöhnlichere Krankheitsbild mit den Erscheinungen einer Rindentaubheit noch als ein alkoholisches zu erklären.

Die mikroskopische Untersuchung ergab den Befund der Paralyse mit besonders schwerer Veränderung in beiden Schläfelappen, sowie eine Tabes. So gibt also dieser Fall auf der einen Seite einen weiteren Beitrag zu den Paralysen mit Herderscheinungen.

Anderseits wird man aber wohl zugeben müssen, daß eine Erscheinungs- und Verlaufsform wie diese, der Paralyse allein nicht zugehört. Man wird die ersten Krankheitsschübe unbedenklich mit dem Alkoholmißbrauch und dem Delirium tremens in Beziehung bringen dürfen, wenn man vielleicht auch offen lassen muß, ob die im dritten Krankheitsschub beobachteten deliranten Züge alkoholische Symptome darstellen. Der Fall dürfte als ausreichender Beweis dafür anzusehen sein, daß sich bei schweren Trinkern alkoholische Krankheitszeichen so auf die paralytischen Erscheinungen auflagern können, daß die Erkennung der Paralyse ungemein schwierig, ja vorübergehend unmöglich wird.

Wenn man der in Frankreich noch mehr als in Deutschland verbreiteten Auffassung zustimmt, daß der Alkoholismus in eine echte Paralyse übergeht, wird man sich weniger über das Vorkommen als über die Seltenheit solcher Beobachtungen wundern müssen. Daß sie den alkoholischen Ursprung mancher Paralysen beweisen, muß bestritten werden. Gerade bei diesen Fällen mit einer Trinkeranamnese und einer alkoholischen Färbung des Krankheitsbeginns, hat sich, wie auch hier, recht oft eine frühere luetische Ansteckung nachweisen lassen. Es liegt wohl allein an unseren noch mangelhaften histologischen Kenntnissen, wenn wir in einem solchen Gehirn die alkoholischen und paralytischen Veränderungen nicht auseinander zu halten vermögen. Nur die wiederholte Entlassung des Kranken und sein Rückfall in Trunksucht hatten die Fortdauer der alkoholischen Erscheinungen möglich gemacht. Eine Verschlimmerung des Zustandes nach Fernhaltung von Alkohol hätte schon früher auf die richtige Diagnose hinweisen müssen.

Nun sollen noch zwei weitere Fälle die Beziehungen des Alkoholismus zur Paralyse veranschaulichen.

XVIII.

G. M. Droschkenkutscher, 63 Jahre alt, wird am 10. September 1902 in die Anstalt aufgenommen.

Die Anamnese gibt eine Hausgenossin. Über Heredität ist nichts bekannt, Patient, seit vielen Jahren dem Schnapsgenuß ergeben, war häufig betrunken, mißhandelte oft seine Frau und verfolgte sie mit unbegründeten Eifersuchtsideen. Vor 10 Jahren soll er einmal vom Heuboden gefallen und danach viele Wochen im Bett gelegen haben. Dauernde Schädigungen blieben aber nicht zurück.

9 Wochen vor der Aufnahme „Schlaganfall". Er bekam plötzlich Zittern in einer Hand (nach Erinnerung der Ref. wahrscheinlich der l.), fiel dann um und lag eine Stunde regungslos ohne Bewußtsein da. Nachher fehlte die Erinnerung an den Vorfall, er konnte gehen, wenn auch

zunächst unsicher, konnte seine Hände gebrauchen, eine Störung der Sprache fiel nicht auf.

Seit diesem Anfall war er noch reizbarer und noch mehr zu Gewalttätigkeiten geneigt als früher, außerdem war er vergeßlich, klagte viel über Kopfschmerzen, hatte seine Gedanken nicht mehr recht zusammen. Er fuhr aber wieder und trank nach wie vor.

In der Nacht vom 8. zum 9. September verließ er das Bett und fand nicht wieder hinein.

Am 9. September früh zweiter Schlaganfall. Zuckungen in der l. Hand, die bis Mittag andauerten, sprach dabei nichts, lag benommen da. Nachmittags fing er an zu „phantasieren", weinte, behauptete er wäre nackt, verlangte, man solle ihm das Hemd anziehen, schalt und räsonnierte, kramte die ganze Nacht im Zimmer umher, räumte sein Bett aus, suchte an verkehrten Stellen nach der Türe, verkannte seine Umgebung, schrie, sein Kopf sei zerbrochen, wurde durch die Rettungswache am 10. früh nach der Anstalt gebracht.

10. IX. Zeigt die Unruhe und das Beschäftigungsdelir der Alkoholdeliranten, bleibt nicht im Bett, wird ins Dauerbad gesetzt, sucht mit den Händen nach Federn und Zigarrenstummeln im Wasser, hält die Hände, wie wenn er die Zügel festhalte und will durch Zurufe die Pferde antreiben, flucht und schimpft über seine Pferde nach Fuhrmannsart.

Seine Personalien gibt er wie die Deliranten richtig an.

Geht in der Nacht fortwährend aus dem Bad, drängt sinnlos und heftig fort, wird gewalttätig, Puls unregelmäßig. Schwankender unsicherer Gang.

11. IX. Nicht im Bad zu halten, wird angekleidet und in den Garten gebracht, geht ständig umher, sucht den Ausgang, greift mit den Händen in der Luft herum, als wenn er Drähte fasse, geht sehr unsicher.

L. Pupille enger als r. Licht- und Akkommodationsreaktion gering und träge. Gesichtsfacialis l. leicht paretisch. Zunge wird gerade herausgestreckt, zeigt deutlichen Tremor. Starker, kleinschlägiger Tremor der Hände. Patellarreflexe schwach, Waden sehr druckempfindlich, an den Beinen erhöhte Schmerzempfindlichkeit. Die Sprache stolprig. Sklerose der Arteriae radiales. Gegen Abend kollabiert Patient, der bisher wenig Nahrung genommen und absolut nicht im Bett oder Bad zu halten gewesen war: livides Aussehen, dünner, aussetzender Puls. Erhält Kampfer, Kognak, Digitalis, erholt sich wieder. Bleibt die Nacht nur sehr wenig im Bett, räumt dasselbe wiederholt aus, nimmt von den andern Betten, „Pferdedecken" weg, will in den Stall, um anzuspannen.

12. IX. Noch immer delirante Unruhe, die Herztätigkeit bleibt bei wiederholten Kampferdosen und fortdauernden Digitalisgaben leidlich.

Sieht bei Druck auf die Bulbi brennende Laternen, Feuerräder, ein Schild mit einer Aufschrift, die er nicht lesen kann.

13. IX. Am Tage meist in tiefem Schlaf, nachts einige Stunden unruhig, will aus dem Bett, sucht seine Pferde.

14. IX. Nach einem langen Schlaf orientiert über seinen Aufenthalt und die Zeit, hat wenig Erinnerung an seine deliriösen Erlebnisse, im übrigen keine schwere Merkfähigkeitsstörung. Schimpft, daß man ihn närrisch gemacht habe, behauptet, seine Frau wolle ihn auf die Seite

schaffen, erklärt den Vorhalt, daß er stark getrunken habe, für eine gemeine Lüge.

18. IX. Bisher ruhig und geordnet, zeigt er heute morgen wieder völlige Verwirrtheit, drängt fort, sucht nach seinen Pferden, im Bade fängt er Fische, behauptet sein Geld sei ihm ins Wasser gefallen, er müsse es suchen. Dann drängt er wieder aus dem Wasser, wird angezogen und in den Garten geführt. Sucht überall nach dem Ausgang, erzählt, er habe seine Pferde hier in den Stall gestellt und finde den Ausgang nicht. Ist viel sicherer auf den Beinen als in den ersten Tagen seines Anstaltaufenthaltes; noch leichter Tremor der Hände.

19. IX. Die ganze Nacht in deliranter Unruhe, sitzt noch immer im Bad, wie auf einen Kutscherbock, schirrt die Pferde und treibt sie an.

Wo sind Sie hier? „In meiner Wohnung."

Das ist doch nicht Ihre Wohnung, das ist der Affenstein? „Das ist ja nicht wahr. Ich wohne doch hier. Ich war schon oft auf dem Affenstein, wenn ich eine Fuhre hatte. Ja!"

Wo ist denn Ihre Frau? „Oben."

Da liegt doch noch jemand in ihrer Wohnung im Bad? „Ich weiß nicht, ich halt mich nicht drüber auf. Was liegt mir dran? Ich bin einmal nicht so, daß ich mich um alles bekümmere."

Warum sind Sie denn im Bad? „Daß ich gesund soll werden."

Sind Sie denn krank? „Ich hab' in zwölf Tagen nicht gefahren, ich bin doch krank, ich hatte doch so 'nen Anfall."

Wer bin ich? „Herr Doktor. Ich behalt den Namen nicht, ich vergesse so leicht."

Welches Jahr ist jetzt? „90."

Wie alt sind Sie? „63."

Wann geboren? „9. Mai 1839."

Einen Pfleger erklärt Patient auf Zuruf eines Paralytikers für den Kaiser.

Bald darauf ruft Patient wieder seinen Pferden: „hüh! hüh!" zu, will das Bad verlassen, da er füttern müsse. Am Abend tiefer Schlaf.

20. IX. Schlief die Nacht und die meiste Zeit des Tages, ist orientiert und geordnet.

20.—27. IX. Liegt ruhig zu Bett, schläft viel, weiß, daß er in der Irrenanstalt, daß September 1902 ist, gibt sein Alter richtig an.

30. IX. Am Tage wieder zeitweise unruhig, geht aus dem Bett, sieht Droschken fahren, verunreinigt sich mit Urin.

5. X. Bis heute in delirıöser Unruhe, trieb im Bade seine Pferde an, drängte fort, um zu füttern, rupfte sich vermeintliche Haare aus der Hand, fand wieder Zigarrenstummel im Wasser. Heute etwas ruhiger, schläft seit dem 30. IX. zum erstenmal wieder. Stimmung sehr gereizt, neigt zu wüstem, respektlosem Schimpfen: „Ich hab' jetzt vor keinem Achtung mehr, die Fürsten sind die größten Halunken," belegt die Ärzte und Pfleger mit Schimpfworten „Lumpen, Tagediebe".

Vorübergehend äußert er einmal, daß seine Beine von ihm weggelaufen seien, er klagt, alles tue ihm weh, er sei geschlagen, gestochen und gestoßen worden, das beste für ihn sei, wenn er auf dem Friedhof liege.

8. X. Liegt ruhig im Bett, schläft sehr viel, schimpft, wenn man ihn anredet, in unflätigen Ausdrücken und räsonniert auf alles, auf die Ärzte, seine Frau, die er immer als Hure bezeichnet, auf das Personal, die Kost und Verpflegung.

Während er vor dem letzten deliriösen Zustand sein Alter immer richtig angegeben hat, sagt er jetzt, er sei 45 Jahre alt.

12. X. Schimpft noch oft in unflätiger Weise, doch nur, wenn man ihn anredet, sonst schläft er sehr viel. Keine Sinnestäuschungen mehr zu beobachten.

Status: Senil aussehender Mann, mit spärlichem weißen Haupthaar und weißem Bart. Starker Arcus senilis an der Hornhaut beider Augen, Kapillarektasien an Nase und Wangen, sehr defekte Zähne, atrophische Alveolarfortsätze, Haut der Hände auffällig dünn. Erhebliche Arteriosklerose der Temporalarterien und der Radiales. Herzdämpfung vergrößert. Spitzenstoß nach außen und unten verlagert, Herztöne unrein. 2. Aortenton stark akzentuiert. Im Urin Spuren von Eiweiß. Beide Pupillen eng, l. mehr als r., Licht- und Akkommodationsreaktion sehr träge und wenig ausgiebig. Geringer Tremor der Zunge, kein Tremor der Hände. Nasolabialfalten beiderseits nahezu verstrichen. Sprache zeigt eine deutlich artikulatorische, keine ataktische Störung. Patellarreflexe schwach, nur mühsam auszulösen. Gang unsicher, breitbeinig, Andeutung von Romberg. Waden druckempfindlich, ebenso die Schulterblätter, Nervus ischiadicus in seinem ganzen Verlauf sehr schmerzend bei Druck.

Wie heißen Sie? „G. M.“

Wie alt sind Sie? „35 bin ich alt.“

Wo sind Sie hier? „Im Irrenhaus.“

Warum hier? „Ich hatte einmal so ein bißchen einen Anfall, so im Kopf durch das Ärgern.“

Wieso haben Sie sich geärgert? „Wenn einem ein Frauenzimmer solche Redensarten gibt, macht einen voll, wenn man gar nichts getrunken hat, so ein Saumensch, Hurenmensch.“

Ist Ihre Frau eine Hure? „Was denn sonst, warum tut mich denn das Luder auf den Affenstein?“

Weil Sie krank sind. „Ich bin so gesund, wie Sie.“

Haben Sie manchmal getrunken? „Nein.“

Hin und wieder einen Schnaps? „Schnaps trinken wir nicht.“

Was denn? „Einen Schoppen Bier.“

Nur einen? „Lassen Sie mich in Ruh, lecken Sie mich . . . Ich glaub, Sie trinken mehr wie ich.“

Wie lange sind Sie jetzt im Irrenhaus? „3 Wochen werden es heute oder morgen.“

Wann sind Sie geboren? „39, den 12. Mai.“

Was ist jetzt für ein Jahr? „1803.“

Monat? „Oktober.“

Kennen Sie mich? „Sie sind der Dr. Jung.“

Kennen Sie noch andere Leute hier? „Ja, aber die Namen behalt ich nicht, nur den Herrn Hermann kenne ich, den Oberwärter, der wird hundertmal gerufen.“ (Es ist weder ein Dr. Jung noch ein Oberpfleger Hermann in der Anstalt.)

Was haben Sie heute gemacht? „Ich habe ein Bad genommen und bin spazieren gegangen.“ (Beides unrichtig.)

Haben Sie auch zu Mittag gegessen? „Natürlich, Supp, Gemüs und Fleisch.“ (Es gab an dem Tage Fische.)

Gibt seine Wohnung richtig an, zählt ganz richtig die Straßen auf, die er von seiner Wohnung nach dem Ostbahnhof und Hauptbahnhof durchfahren muß, gibt richtig an, was er nach der Taxe bei Tag und Nacht, bei zwei und mehr Personen, in der 1. und 2. Zone fordern darf, gibt, wie durch nachträgliches Befragen festgestellt wird, Namen und Aufenthaltsorte seiner fünf Kinder richtig an, auch bei seinen verheirateten Töchtern den Familiennamen, bei ihrem Alter aber gibt er durchschnittlich 10 Jahre zu wenig an. So gibt er das Alter einer Tochter, von der er selbst sagt, daß sie verheiratet sei, zu 15 Jahren an. Sein Sohn sei 22, er 35.

$6 \times 6 = 36$, $7 \times 4 = 14$, $5 \times 9 = 90$.

Eine ganze Reihe von Gegenständen, namentlich auch von Tieren, die ihm in den Schreiber'schen Bilderbüchern gezeigt werden, bezeichnet er ohne Mühe richtig. Er vergißt aber sofort wieder, welche Bilder er gesehen hat. Auch zeigt er eine ganz enorme Ungeschicklichkeit darin, die einfachsten Bilder zu verstehen, z. B. eine Backstube, „das wird ein Fischer sein.“ Schlosserei, „das ist ein Schuster.“ Wintervergnügen, „die spielen mit dem Vieh.“ Ernte, „die machen den Garten in Ordnung.“ Kartoffellegen, „die fahren mit dem Vieh spazieren.“

1. XI. Vier apoplektiforme Anfälle von 5—10 Minuten mit vorwiegend linksseitigen klonischen Zuckungen. Danach benommen.

2. XI. 02. Wieder beweglicher, spricht unverständlich, unartikuliert, scheint Aufforderungen nicht zu verstehen, schaut auf die Aufforderung, die Zunge zu zeigen, die Hand zu reichen, ratlos den Arzt an, streckt sofort die Zunge heraus, als man es ihm vormacht und reicht die Hand, als man ihm die Hand entgegenstreckt.

3. XI. Unruhig, versteht Aufforderungen noch immer sehr schwer und erst dann, wenn man sie ihm wiederholt laut und langsam vorgesprochen hat.

4. XI. Am Abend wieder ausgesprochen deliriöser Zustand, sucht und wühlt in seinem Bett herum, zupft sich an den Händen, geht aus dem Bett, nimmt anderen die Bettstücke weg, sucht am Boden herum, gibt aber keine Auskunft auf Befragen.

11. XI. Heute tiefer Schlaf, nachdem Patient seit dem 4. einen Tag und Nacht anhaltenden deliriösen Zustand gezeigt hatte und völlig schlaflos gewesen war.

17. XI. Bis heute wieder ruhig, schlief viel, sonst sehr unwirsch, räsonnierte, wenn man ihn anredete, auf seine Frau und die Ärzte, öfters unrein mit Urin. Am Abend wieder erregt in deliriöser Unruhe.

28. XI. Heute wieder tiefer Schlaf, nachdem Pat. seit dem 17. Tag und Nacht sehr unruhig gewesen war, sich völlig desorientiert gezeigt hatte und offenbar unter dem Eindruck von Gesichtstäuschungen gestanden hatte.

3. XII. Im Laufe des Tages 24 Anfälle von 3 bis 5 Minuten Dauer, mit vorwiegend rechtsseitigen Zuckungen. Tief benommen.

4. XII. Fünf ausgesprochene Anfälle mit rechtsseitigen Krämpfen. Andauernd tief benommen, die Bulbi zeigen fast den ganzen Tag Zuckungen.

5. XII. Andauernd tiefe Benommenheit, noch dreimal ausgesprochene Anfälle, Temperatur nicht erhöht. Schließlich erfolgt im Anfall der Tod.

Dura spinalis etwas verdickt, auf der Innenfläche milchweiß. An der Pia und dem Querschnitt des Rückenmarks makroskopisch nichts Auffallendes.

Schädeldach mit der Dura fest verwachsen, überall durchscheinend, Diploë erhalten, ziemlich blutreich. Bei Öffnung des Duralsackes entleert sich in reichen Mengen klare Flüssigkeit. Pia über der Konvexität des Gehirns erheblich getrübt und verdickt, läßt sich ziemlich schwer und nur in kleinen Fetzen abziehen. Hirnwindungen deutlich atrophisch, am ausgesprochensten die beider Schläfelappen, Oberfläche der Windungen rauh, uneben. Nervus opticus der l. Seite in seiner lateralsten Partie deutlich grau, beide optici entschieden verschmälert. Auch über dem Kleinhirn ist die Pia leicht getrübt. Ependym im 4. Ventrikel und über den Crura fornicis stark granuliert. Ventrikel erweitert.

Thalami optici stark atrophisch, besonders das rechte Pulvinar. Oberfläche des Thalamus grau, höckerig, eingesunken. Große Gefäße der Hirnbasis mit fleckigen, derben, gelbweißen Einlagerungen.

Hypertrophie des Herzens, Arteriosklerose der Herzklappen und des Anfangsteils der Aorta. Fettige Degeneration des Herzmuskels. Schrumpfnieren, Fettleber, pneumonische Herde in beiden Lungen.

	Gesamthirngewicht 1200		
L. Hem.	440	R. Hem.	435
Kl. Hirn	130	Stammhirn	120

Auch hier waren im Leben mancherlei Diagnosen erwogen worden, am wenigsten darunter die Paralyse.

Schon das vorgeschrittene Alter schien dagegen zu sprechen. Bei der Trinkeranamnese und den vorausgegangenen apoplektiformen Insulten war es naheliegend, an ein Zusammentreffen von Arteriosklerose und Alkoholismus zu denken. Man hätte dann die deliranten Erscheinungen dem Alkoholismus zurechnen müssen. Dabei hätte ja allerdings ein recht auffälliger Verlauf eines Delirs vorgelegen. Das erste Delir hätte sich an einen apoplektiformen, nicht epileptiformen Anfall angeschlossen, und auf den kritischen Schlaf wäre nicht, wie es zuweilen vorkommt, eine, sondern mehrere Wiederholungen der deliranten Erscheinungen gefolgt. Diese Deutung blieb also schon während des Lebens unbefriedigend.

Die Sektion und mikroskopische Untersuchung ergab einen typisch paralytischen Befund. Es zeigte sich daneben eine sehr erhebliche Arteriosklerose der Hirngefäße, nirgends aber fanden sich arteriosklerotische Herde.

Ende und Ausgang der Erkrankung erscheinen ja durch diesen Nachweis in befriedigender Weise geklärt. Daß eine Paralyse im 63. Jahre zum Ausbruch kommt, ist keine allzu seltene Erscheinung.

Daß aber im Anfang der Erkrankung alkoholische Züge mitspielten, beweisen die ausgeprägte Trinkerneuritis, die auch mikroskopisch festgestellt wurde, und wohl auch manche Züge des Alkoholschwachsinns. Dagegen dürfte es hier schon fraglicher sein, ob man Berechtigung hat, die deliranten Erscheinungen auf den Alkoholismus zurückzuführen. Jedenfalls war auch hier während dieser delirienartigen Zustände die Bewußtseinsstörung tiefer, die Benommenheit stärker als es dem gewöhnlichen Alkoholdelir eigen ist. Auf die dem Alkoholdelir nicht entsprechende, häufige Wiederholung der deliranten Erscheinungen nach zwischengeschobenen Zeiten verhältnismäßiger Orientierung ist schon oben hingewiesen worden.

Nun soll noch ein dritter Fall von Verbindung von Alkoholismus mit Paralyse angeführt werden, ehe wir darlegen, was uns alle diese Fälle beweisen sollen:

IXX.

C. F., Wirt, 52 Jahre alt, verheiratet. Ehegeschichte: ein schwächlicher Sohn, ein Mißfall im 5. Monat, ein Kind an Scharlach gestorben. Machte den Feldzug mit, war 30 Jahre Kellermeister, später Weinwirt. Trank stark. Seit 15 Jahren rheumatische Schmerzen und Schwäche in den Beinen, seit 3 Jahren Zunahme des „Rheumatismus". Reizbarer, erregter. Vor 2 Monaten apoplektiformer Anfall. In den letzten Tagen deliriöses Verhalten, wollte die Leute aus seiner Wirtschaft jagen, glaubte, sein Sohn sei geschlagen worden, rief nach nicht anwesenden Bekannten. Blieb nachts nicht im Bett, lief suchend im Haus umher.

16. XI. 98. Aufnahme in die Anstalt. Völlig zeitlich und örtlich desorientiert, muß fort, ist zu Hause dringend nötig, ist angeblich in ein falsches Tor gegangen, verkennt alle Personen, hat jeden schon gesehen, kann nur nicht auf den Namen kommen, hat aber gewiß schon einen Schoppen mit ihm ausgestochen.

Waden auf Druck sehr schmerzempfindlich, strak atrophisch, Cruralis und Ulnaris schmerzen heftig auf Druck. Pupillen reagieren prompt auf Licht, Sprachstörung mehr stolprig als paralytisch. Linke Nasolabialfalte etwas verstrichen, kleinschlägiger Tremor der Hände, Patellarreflexe schwach. Keine charakteristische Schriftstörung. Hochgradige Arteriosklerose. Spuren von Eiweiß. Schwerster Defekt der Merkfähigkeit. Legt man ihm drei Gegenstände vor und entfernt sie wieder, so hat er momentan vergessen, was man ihm gezeigt hatte. Man kann ihm immer wieder sagen, wo er ist, er weiß es im nächsten Moment nicht mehr. Der Name des Arztes wird ihm unzähligemal gesagt, er vergißt ihn, ohne daß eine Zwischenfrage gestellt war.

Über seine Jugend gibt er leidlich gute Auskunft. Erzählt von seinem Elternhaus, Pfarrer, Lehrer, Konfirmation, vom Feldzug, seinem Haupt-

mann, den Schlachten, die er mitgemacht, von seinem früheren Prinzipal, offenbar völlig zutreffend. Sobald man die Frage an ihn richtet, was er heute gemacht hat, erzählt er, daß er Flaschen gespült, die Gäste bedient habe. Auf die Frage, wo er sei, in einer Wirtschaft. Er sei spazieren gegangen, in ein falsches Tor geraten, von Kerlen überfallen und seiner Kleider beraubt worden. So müsse er jetzt liegen, man solle ihm zu seinen Kleidern helfen.

So bleibt der Zustand lange Zeit nahezu unverändert, er ist immer auf dem Sprunge, wegzugehen, weil er nötig ist; erzählt, was er heute alles in seiner Wirtschaft geschafft habe, hält die Pfleger immer für Kellner und Hausknechte, der Arzt soll nur mitkommen und wolle ihm seinen guten Wein vorsetzen. Eine ungemein große Eintönigkeit macht sich in seinen Konfabulationen bemerkbar.

Dezember 98. Äußert einmal ganz vorübergehend Größenideen, er sei Millionär, seine Schwester habe den Prinz von Preußen geheiratet, will andern Tages nichts mehr davon wissen.

Februar 99. Noch immer völlig unorientiert, konfabuliert, kann absolut nichts merken, auch seine früheren Erinnerungen zeigen jetzt größere Lücken.

Juni 99. Kann hin und wieder Worte schwer finden.

Nov. 99. Wird zunehmend hinfällig.

Aug. 1900. Ist völlig gelähmt, liegt regungslos im Bett, muß gefüttert werden, lächelt blöde.

Dez. 1900. Stirbt nach rasch fortgeschrittenem körperlichen Verfall.

Die Sektion ergab hochgradige Verdickung und Ödem der Pia, enorme Atrophie der Rinde, besonders im Stirnhirn. Hochgradigen Hydrocephalus externus et internus, starke Ependymwucherungen.

Die histologische Untersuchung zeigte den typischen Befund der Paralyse, Degeneration in den Seiten- und Hintersträngen des Rückenmarks, daneben schwere Degeneration im Nervus cruralis.

Auch dieses Bild erschien von der gewöhnlichen Paralyse abweichend. Es erinnerte im Anfang der Erkrankung an die Korssakow'sche Psychose. Wir hatten einen alten Trinker mit schwerer Neuritis vor uns, der den für das chronische Delir so bezeichnenden Verlust der Merkfähigkeit neben leidlich erhaltenem altem Gedächtnismaterial zeigte. Die Entwicklung des Zustandsbildes war aber eine von der Korssakow'schen Psychose abweichende. Es war ihm ein apoplektiformer Anfall mit Sprachverlust schon einige Monate vorausgegangen, es war wohl zu einem Stadium von Unorientiertheit, nicht aber zu einem eigentlichen Delirium gekommen. Der Kranke erschien stumpfer, eintöniger, als es die chronischen Deliranten zu sein pflegen. Solche Zustände beobachtet man ja öfters bei der Paralyse (Wernicke) und für gewöhnlich sind sie nicht unschwer von der echten Korssakow'schen Psychose zu unterscheiden. Hier war die Entscheidung etwas schwieriger wegen

der Trinkeranamnese und des gleichzeitigen Bestehens echt alkoholischer Zeichen, namentlich einer schweren Alkoholneuritis. Wenn aber auch im Anfange eine Unterscheidung nicht möglich gewesen wäre, so hätte der weitere Verlauf eine sichere Lösung gebracht. Das Bild wurde der Paralyse immer ähnlicher, es traten, wenn auch nur vorübergehend, Größenideen auf und es entwickelten sich die charakteristischen Lähmungserscheinungen der Paralyse.

So zeigt uns die histologische Untersuchung aller dieser Fälle, daß sich der Alkoholismus zwar in mannigfacher Form auf die Paralyse auflagern und dadurch erhebliche diagnostische Schwierigkeiten bereiten kann, daß es aber nicht eine Eigenart der alkoholischen Erkrankungen ist, nach Entziehung des Alkohols einen progressiven Verlauf zu nehmen, sondern daß dann entweder eine Paralyse oder in andern Fällen, die oben angeführt wurden, eine Arteriosklerose oder senile Demenz hinzugetreten ist.

Wenn die Zustandsbilder eine sofortige Entscheidung nicht zulassen, entscheidet der Verlauf. Fälle, welche einen der Paralyse immer ähnlicheren Verlauf nehmen, gehören nicht zum Alkoholismus, sondern zur Paralyse. Beim unkomplizierten Alkoholismus tritt nach Verhinderung weiteren Alkoholmißbrauchs und nach Überwindung der akuten Zustände eine Besserung ein und es bleibt ein geringerer, weiterer Besserung nicht zugänglicher Defektzustand dauernd bestehen.

So finden wir in dem Mangel oder Vorhandensein einer Progressivität, einen durch viele histologische Untersuchungen bestätigten klinisch sehr wertvollen Unterschied zwischen der alkoholischen und paralytischen Erkrankung.

Dieser Nachweis muß aber bedenklich machen, ob nicht vielleicht die von Cramer beschriebenen Befunde von schwerer Alkoholkachexie solchen alkoholisch gefärbten Paralysen zugehörten.

Dementia senilis und Paralyse.

Die klinische Abtrennung der Dementia senilis von der Paralyse bietet größere Schwierigkeiten als man nach den Darlegungen der meisten Lehrbücher erwarten sollte.

So gering auch bei dem ähnlichen Verlauf und gleichen Ausgang die praktische Bedeutung einer strengen Trennung sein mag, so wichtig erscheint ihre theoretische.

Als Vogt und Nissl zuerst auf die große Bedeutung der Plasmazellen für die anatomische Diagnose der Paralyse hinwiesen, als hauptsächlich Nissl's Untersuchungen zu dem Schlusse drängten, daß der Nachweis entzündlicher Vorgänge ein wichtiges Hilfsmittel sei, verschiedene Erkrankungen der Hirnrinde auseinander zu halten, stand diesen Auffassungen hauptsächlich eine Beobachtung entgegen: In Fällen, welche einem so vorgeschrittenem Alter angehörten, daß man sie bisher allgemein zum Altersblödsinn rechnete, waren bald Lymphscheideninfiltrate nachzuweisen, bald nicht.

So schien wohl der Standpunkt angemessen, den Cramer neuerdings vertreten hat, daß es außer den oben geschilderten Formen eine dritte Form seniler Geistesstörung gibt, bei welcher unter den Gewebsveränderungen entzündliche Erscheinungen, ähnlich der Paralyse, im Vordergrunde stehen.

Sieht man sich das klinische Bild dieser Fälle genauer an, so ergibt sich auch hier eine große Übereinstimmung mit der Erscheinungsform der Paralyse. Das betont auch Cramer in seiner kurzen Schilderung dieser Fälle: Sie zeigten dieselben Lähmungserscheinungen wie die Paralyse, es seien die Fälle, die man lediglich dem Alter nach von ihr trenne, die den Übergang von der Paralyse zur senilen Demenz bildeten.

Daß zwei nach ihren ursächlichen Beziehungen so verschiedene Krankheiten, daß zwei so abweichende Gewebserkrankungen, wie die entzündlich-degenerative der Paralyse und die regressive der senilen Demenz, im strengen Sinne des Wortes Übergänge bilden können, muß wohl als ausgeschlossen betrachtet werden. So kann es sich nur um die Frage handeln, liegen bei diesen paralyseähnlichen Erkrankungen des vorgeschrittenen Alters Paralysen vor oder handelt es sich um eine eigenartige Krankheitsform des Seniums mit entzündlichen Erscheinungen.

Die genaueste Untersuchung, die in der Absicht unternommen wurde, zwischen diesen Formen und der Paralyse Unterschiede der Gewebsveränderungen herauszufinden, ergab keine solche von Bedeutung, sondern die weitgehendste Übereinstimmung hinsichtlich des Verhaltens der Ganglienzellen, der Gefäße, der Infiltrate, der Stützsubstanz und der Ausbreitung der Erkrankung. Nur in zwei Punkten ließen sich einige Abweichungen feststellen: Es fanden sich erstens häufiger Zeichen ausgebreiteterer Arteriosklerose an

den Hirngefäßen und eine verbreitetere Pigmentdegeneration der Ganglienzellen, und zweitens, wenn ich nur die 5 Fälle, welche nach dem 65. Jahre beobachtet wurden, heranziehe, nur in 2 Fällen die Seiten- und Hinterstrangerkrankungen des Rückenmarks wie bei der Paralyse, in zwei anderen mehr Veränderungen, wie wir sie bei senil Dementen finden, Randsklerosen und Gliaplaques um degenerierte Gefäße. In einem Falle waren im Rückenmark solche paralytische und senile Veränderungen nebeneinander zu beobachten.

Forscht man bei diesen Fällen seniler Geistesstörung mit solchen entzündlichen Veränderungen in der Vorgeschichte genauer nach, so ergeben sich Anhaltspunkte für eine innigere Beziehung dieser Fälle zur Lues. In einem Falle ließ sich sogar eine syphilitische Spätansteckung nachweisen, in einem anderen Falle ergab die Anamnese wie die histologische Untersuchung, daß früher eine luetische Hirn- und Rückenmarkserkrankung bestanden hatte. In den 3 anderen Fällen war nichts über eine frühere Ansteckung festzustellen. Es ist dabei gewiß zu berücksichtigen, daß die Erhebung einer erschöpfenden Anamnese gerade nach dieser Richtung bei alten Leuten viel schwieriger ist.

Verfolgt man die Fälle in ihrem klinischen Verlauf ins einzelne, so zeigt sich übereinstimmend, daß die geistige Schwäche der paralytischen näher steht als der senilen. Man kann es wohl als eine Eigenart der senilen Verblödung betrachten, daß die Merkfähigkeit und die jüngeren Erinnerungen in stärkerem Grade gestört, der alte Erinnerungsschatz besser und in größerer Lebhaftigkeit erhalten ist als bei der Paralyse. Wir sehen deswegen die Kranken meist noch viel mehr desorientiert, vielfach in alten, längst vergangenen Zeiten und weit zurückliegenden Situationen leben. Auch die Aufmerksamkeit bleibt länger wach und veranlaßt die Kranken, sich mehr mit ihrer Umgebung zu beschäftigen. Personenverkennungen spielen dann eine große Rolle. Das Erhaltensein eines Restes von Individualität offenbart sich in der vielfach selbstsüchtigen, unzufriedenen, rechthaberischen, eigensinnigen Art der Kranken. Die blöd euphorische Stimmung der Paralyse fehlt den Senilen.

Die Sprachstörung war bei den senilen Paralysen zuweilen nicht sehr ausgesprochen, meist war sie mehr artikulatorisch, doch wurde auch eine richtig paralytische Sprache beobachtet. Die Pupillen waren zuweilen lichtstarr, häufig zeigten sie nur träge Reaktion. Gegenüber der langsamen Zunahme der Lähmungserscheinungen bei der senilen Demenz zeigte sich hier meist eine raschere Entwicklung des paralytischen Zustandes. Der ganze Krankheitsverlauf endete rascher mit dem Tode.

Sehen wir uns ein solches Krankheitsbild näher an:

XX.

W. S., 66 Jahre alt, nicht belastet. Angeblich nie erheblich krank. Früher Büglerin, später zweimal verheiratet. Keine Kinder. Ob Aborte, unbekannt. Lues nicht nachweisbar.

Seit einem Jahr geistig nicht normal, hatte Weinkrämpfe, reizbar, gedächtnisschwach. Seit 2 Monaten Verschlimmerung, sprach viel vom Heiraten, machte sich an junge Männer, verschenkte ihre Sachen, redete, lachte viel, lief vielgeschäftig umher, ließ sich nicht zurückhalten, wurde gewalttätig.

26. VII. 98 Aufnahme. Senil aussehende Frau mit spärlichem, grauem Haupthaar, Pupillen gleich, Lichtreaktion träge, Linsen leicht getrübt. Zunge weicht nach l. ab. Patellarreflexe normal, keine Sensibilitätsstörung, Sprache etwas schwerfällig, nicht ataktisch. Schrift ohne paralytische Kennzeichen. Reinlich. In heiterer, euphorischer Stimmung, spricht sehr viel von ihren Verwandten, dem Liebhaber ihrer Cousine, zeigt erotisches Wesen.

Zeitlich und örtlich desorientiert. Merkfähigkeit sehr gestört, keine Konfabulation, alte Erinnerungen sehr lückenhaft. Rechnet schlecht, große Defekte in den Schulkenntnissen.

5. VIII. Ist örtlich orientiert, zeitlich mangelhaft, ausgesprochene Euphorie, redet viel, lenksam.

7. IX. Wird ruhiger, stumpfer, ist zufrieden, erzählt regelmäßig, daß sie beim nächsten Besuchstag nach Hause gehe, läßt sich mühelos vertrösten.

19. X. Zunehmend stumpf, sitzt ruhig da, beschäftigt sich etwas mit Stricken, macht dabei viele Fehler.

1. I. Wird von Verwandten nach Hause genommen.

8. III. 99. Wieder gebracht in schwer gelähmtem Zustande, mit tiefgehendem Decubitus, läßt alles unter sich gehen. Zittern der Gesichtsmuskulatur, Mitbewegungen beim Sprechen, häufige klonische Zuckungen im r. Mundwinkel. Schwerste ataktische Sprachstörung. Pupillen eng, reagieren minimal. Kniephänomen vorhanden, Schlucklähmung. Triebartige Unruhe.

14. III. Sehr unruhig, verfällt zusehends, unregelmäßiger, kleiner Puls.

20. III. Andauernd sehr widerstrebend, verweigert die Nahrungsaufnahme, steckt das Bettmoos in den Mund. Decubitus nimmt trotz aller Pflege rasch zu.

21. III. Stirbt unter den Erscheinungen zunehmender Herzschwäche und eines allgemeinen Marasmus.

Die Sektion ergibt eine hochgradige Trübung und Verdickung der Pia besonders über den vorderen Hirnpartien. Hochgradigen Hydrocephalus externus et internus. Starke Atrophie des Gehirns, besonders der Stirn- und Scheitellappen, hochgradige Arteriosklerose der Hirngefäße, der Herzklappen und des Anfangsteils der Aorta. Hochgradige fettige Degeneration des Herzmuskels.

Die mikroskopische Untersuchung zeigte den typischen Paralysebefund in der Rinde. Die Gefäße der Pia und die größeren in die Rinde

eintretenden Arterien ließen vielfach wohl als arteriosklerotisch anzusprechende Veränderungen erkennen.

Im Rückenmark fanden sich Faserausfälle, besonders an der Peripherie, sowie Gliawucherungen entlang den Gefäßen.

Wir sehen also hier, wie sich bei einer schon ihrem ganzen Äußeren nach senilen Frau im 65. Jahre langsam zunehmend eine Geistesstörung entwickelt. Der erste Teil entsprach einem manisch gefärbten Erregungszustand mit motorischer Unruhe, sexueller Erregung, Heiratsplänen. Es mag hier in Anbetracht des vorgeschrittenen Alters eine Differentialdiagnose gegenüber der senilen Demenz noch schwierig sein, namentlich wenn ausgesprochene paralytische Lähmungserscheinungen, wie hier, nicht nachzuweisen sind. Jedenfalls paßt aber dieser Zustand auch ganz gut in den Rahmen einer Paralyse. Gerade in den erregten Zuständen des Seniums pflegt häufig eine schwerere Desorientiertheit hervorzutreten. Bald aber entwickelte sich ein stumpfer, euphorischer Blödsinn, wie er dem Senium noch weniger eigen ist. Und schließlich trat rasch ein schwerer Lähmungszustand mit großer Unruhe und den körperlichen Erscheinungen der Paralyse ein. Dieses Zustandsbild erschien jetzt durchaus paralytisch.

Zwischen dem 60. und 65. Jahre sahen wir noch 3 Fälle von Paralyse entsprechend dem als klassische Paralyse beschriebenen Bilde und 5 vorzugsweise demente Fälle. Auch hier bestand fast durchgehend schon eine erhebliche allgemeine Gefäßverkalkung. Die 5 Fälle, die nach dem 65. Jahre zur Beobachtung kamen, waren ausschließlich demente Formen. Der älteste Fall war ein Mann von 69 Jahren, bei dem der Krankheitsanfang wohl um zwei Jahre zurück zu verlegen war. Die Fälle, welche nach dem 70. Jahre begonnen hatten, zeigten übereinstimmend keine entzündlichen Veränderungen.

So würde sich also nach den Ergebnissen der histologischen Untersuchung der Begriff der Paralyse dahin erweitern, daß noch einzelne dem Senium, und zwar dem 7. Lebensjahrzehnt, angehörige Krankheitsfälle der Paralyse zuzurechnen sind. Auch die ätiologischen und klinischen Eigentümlichkeiten dieser Fälle sprechen mehr für ihre Zugehörigkeit zur Paralyse als zur Dementia senilis.

Die geringen histologischen und klinischen Abweichungen dürften wohl in dem höheren Alter der Kranken, in dem schon eine ausgesprochene Nei-

gung zu Rückbildungsvorgängen im Nervengewebe vorhanden ist, ihre Erklärung finden.

Mit dem Hinausschieben der Altersgrenze der Paralyse erwächst gewiß eine neue Schwierigkeit für die klinische Abgrenzung vom Altersblödsinn. Zunächst aber scheinen die senilen Paralysen nicht gerade häufig vorzukommen. Ein weiteres, sehr wesentliches Hilfsmittel der Erkennung bildet die Art der Verblödung. Die senile Demenz schwankt in einer größeren Breite der Variationsmöglichkeit als die paralytische, hauptsächlich durch die häufige Verbindung mit Zügen, die eigentlich der arteriosklerotischen Demenz zugehören. Die reinsten Formen der eigentlichen senilen Demenz stellt offenbar die Wernicke'sche Presbyophrenie mit der auffallend

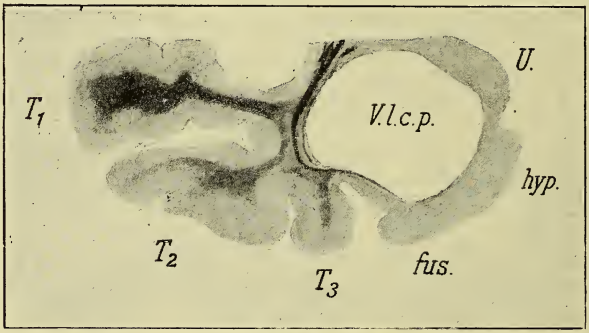

Fig. 22. Frontalschnitt durch den Schläfelappen in einem Falle von seniler Aphasie, die sich allmählich aus einer Presbyophrenie entwickelt hatte. Enorme Erweiterung des Hinterhornes, aufserordentlicher Schwund der Rinde und des Markes.

schweren Störung der Merkfähigkeit bei der geringeren Schädigung des alten Erinnerungsschatzes und einer erhaltenen Regsamkeit dar. Im weiteren Verlauf der Krankheit gleichen sich auch bei der Presbyophrenie die Unterschiede mehr und mehr aus, indem die Kranken stumpfer werden, die Aufmerksamkeit nachläßt und auch die alten Erinnerungen sich geschädigt zeigen, bei anderen Fällen seniler Geistesschwäche können sie von vornherein weniger deutlich sein. In schwächerer Ausprägung sind sie jedoch auch hier meistens nachzuweisen und als differentialdiagnostisches Merkmal gegenüber der allgemeineren paralytischen Demenz verwertbar.

Weiter ist den Fällen der reinen senilen Demenz ein weit langsameres Fortschreiten der Erkrankung eigentümlich. Erst spät treten schwerere Lähmungszeichen auf. Nur die Verbindung mit Arteriosklerose bedingt einen schnelleren Fortschritt der Lähmungszustände. Pupillenstarre kommt nur höchst selten bei der Dementia senilis vor, eine typisch paralytische Sprachstörung fehlt immer.

Bemerkenswert ist, daß man zuweilen in den späteren Stadien der reinen Dementia senilis Lähmungen und Kontrakturen der Extremitäten findet neben so geringer Schädigung der Pyramidenbahn, daß die histologischen Veränderungen kaum als ausreichende Erklärung der klinischen Erscheinungen angesehen werden können. Möglicherweise handelt es sich dabei um nervöse Läsionen feinerer Art, die sich mit unseren heutigen Untersuchungsmethoden noch nicht erkennen lassen.

Auch bei der reinen Dementia senilis finden sich gelegentlich, der atypischen Paralyse entsprechend, umschriebene hochgradigere Atrophien. Besonders häufig betrifft ein solcher weitergehender Schwund den Scheitel- und Schläfelappen (Fig. 22). Er kann dann aphasische Erscheinungen veranlassen, die besondere Eigentümlichkeiten zu haben scheinen. Diese eigenartigen, oft aus einer typischen Presbyophrenie sich herausentwickelnden Aphasien sind schon mehrfach geschildert worden. Ebenso können Herdsymptome im Verlauf der arteriosklerotischen senilen Demenz (senilen Rindenverödung) auftreten. Diesen Fällen ist immer eine größere Stumpfheit eigen, meist zeigen sie eine besonders schwere bulbäre Sprachstörung. Der Differentialdiagnose gegenüber der Paralyse, besonders auch der mit Herdsymptomen, erwachsen dadurch wenig Schwierigkeiten. Bei allen Fällen dieser senilen Psychosen mit Herdsymptomen fanden sich nebenher so kennzeichnende Züge der senilen Demenz, zuweilen sogar der presbyophrenischen Form, daß über die Diagnose kein Zweifel blieb.

Tabespsychosen und Paralyse.

Daß in unserem Wissen über die Tabespsychosen noch viele dunkle Punkte aufzuklären sind, hat jüngst Cassierer in einer dankenswerten Zusammenstellung dessen, was wir über sie wissen und des Vielen, was wir noch nicht wissen, ausführlich dargelegt.

Schon bei der Besprechung des histologischen Befundes bei den verschiedenen Abarten der Paralyse ist erwähnt worden, daß öfters die Untersuchung in alten Tabesfällen einen paralytischen Befund in der Hirnrinde ergeben hat, wo wegen des Fehlens beweisender paralytischer Krankheitszeichen neben einem anscheinend durch geringere Gedächtnis- und Urteilsschwäche und größere Regsamkeit von der paralytischen Verblödung abweichenden Schwächezustande, die Diagnose nicht auf Tabesparalyse, sondern auf Tabes mit Demenz gestellt worden war.

Leider enthalten die Krankengeschichten nicht immer eine genügend eindringende Zergliederung der Eigenart dieser geistigen Schwäche, so daß ich davon absehen muß, eine genauere Schilderung einer tabesparalytischen Demenz zu geben. Eines aber erscheint sicher: Neben wirklich auffallenden Abweichungen in der Art der Geistesschwäche bei manchen Tabesparalysen finden sich alle Übergänge zu der gewöhnlichen paralytischen Verblödung. Das erschwert einesteils die Abgrenzung einer tabesparalytischen Demenz, ist aber andererseits neben den zahlreichen anderen Kombinationsmöglichkeiten, die sich zwischen Tabes und Paralyse finden, nur ein weiterer Beleg für die Auffassung, daß Tabes und Paralyse nur Lokalisationsvarietäten einer gleichen Krankheit sind.

Auch in Fällen, in welchen erst in den Endstadien der Tabes Verwirrtheitszustände von wenig paralytischer Färbung hervortraten, wurde ein paralytischer Rindenbefund nachgewiesen, der nicht mehr akuten Veränderungen entsprach. So zeigt die histologische Untersuchung, daß die Demenz bei Tabes jedenfalls nicht selten eine paralytische ist und daß sich eine Paralyse schleichend neben einer Tabes dorsalis entwickeln kann.

Aber nicht jeder Demenzzustand bei einer Tabes wird durch eine Paralyse verursacht. Das kann der folgende Fall beweisen:

XXI.

E. A., Arbeitersfrau, 40 Jahre alt. Angeblich stets gesund, hat zwei Kinder, das jüngste ist schwächlich, über Lues läßt sich nichts feststellen, kein Alkoholmißbrauch. Wird am 10. I. 1902 ins Krankenhaus aufgenommen. Sie klagt, daß sie seit Herbst vorigen Jahres leicht ermüde und daß sie seit einem Monat sich nur mit einem Stock fortbewegen könne, dabei habe sie häufig ziehende Schmerzen in den Beinen. Die Untersuchung ergibt: Pupillen weit, von guter Reaktion, Patellarreflex r. sehr schwach, l. fehlend, Berührungsempfindung an den Beinen herabgesetzt. Schmerzempfindung, Wärme- und Kältegefühl intakt. Störung der Lageempfindung, etwas Schleifen der Füße, schwankender Gang, Klagen über taubes Gefühl in den Füßen, stark ausgeprägtes Romberg'sches Phänomen, keine Entartungsreaktion, kachektisches Aussehen. Nach dreimonatlichem Aufenthalt wird sie auf eigenen Wunsch ungebessert entlassen, psychische Defekte waren nicht hervorgetreten.

Am 6. 9. 02 Aufnahme in die Anstalt. Soll in letzter Zeit verwirrt, unruhig gewesen sein, die Nahrung verweigert haben.

Ist körperlich sehr elend, abgemagert, hat übelriechende Durchfälle, 39,8 Fieber.

8. IX. Wird wegen ihrer Schwäche, da sie die Nahrung verweigert, mit der Sonde gefüttert.

8. IX. Normale Temperatur, ißt selbst, weiß, daß sie im Krankenhause ist, zeitlich mangelhaft orientiert. Stöhnt viel, erklärt, sich matt

zu fühlen, will keine Schmerzen haben. Weder Sinnestäuschungen noch Halluzinationen nachweisbar, manchmal etwas weinerlich, manchmal auffällig zufrieden, weder depressive noch hypochondrische Wahnideen.

19. IX. Pupillen sind gleich, reagieren prompt. Patellarreflexe sind nicht zu erzielen. Große Schwäche der Beine, kein Druckschmerz der Nervenstämme, keine Atrophien, Armbewegungen etwas ataktisch, Sensibilitätsprüfung ergibt sehr wechselnde Resultate, da Pat. schwer zu fixieren ist, anscheinend sehr leicht ermüdet. Keine Sprachstörung.

Schwere Herabsetzung der Merkfähigkeit, vergißt ihr zum Festhalten aufgegebene Zahlen nach wenigen Minuten, kann sich den Namen der Ärzte nicht merken. Gibt aber über ihre Personalien, Familienverhältnisse, anscheinend etwas mühsam, richtig Auskunft.

20. IX. Erzählt ihren Angehörigen ungeheuerliche Dinge, die ihr widerfahren seien, behauptet, sie sei geschlagen worden, daß sie geblutet habe, zu Boden geworfen worden, sie bekomme nichts zu essen. Dabei steht neben ihrem Bett eine Menge von Essen und Stärkungszulagen, welche sie zurückgewiesen hat. In Gegenwart des Arztes und ihrer Angehörigen über die Mißhandlungen befragt, sucht sie zunächst nach der blutenden Stelle, meint dann, die Wunde sei nicht mehr zu sehen, behauptet auf Vorhalt, daß das neben ihr stehende Essen beweise, daß sie nicht hungern müsse, das sei erst eben hingestellt worden. Ihre Beschuldigungen bringt sie auffallend affektlos vor. Man kann sie durch Suggestivfragen veranlassen, noch weiter in ihren Beschuldigungen zu gehen. Auch sonst kann man ihr allerlei einreden. Erzählt ihren Angehörigen, sie sei in der letzten Nacht zu Hause gewesen. Sonst kein deliriöses Verhalten. Sinnestäuschungen nicht nachweisbar.

25. IX. Liegt ruhig zu Bett, klagt öfters über schießende Schmerzen in den Beinen. Meint, sie sei zwei Tage hier. Gibt ihr Alter richtig an. Weiß, daß sie in einem Krankenhause ist. Hält sich selbst nicht für krank, aber schwach. Erzählt jedesmal ihrem Besuch, was sie für schlechtes Essen bekomme, wie schlecht sie behandelt würde und gibt dabei völlig erfundene Dinge an. Befragt man sie, was sie in den letzten Stunden und Tagen gemacht habe, so sagt sie wohl, sie sei zu Hause gewesen, zeigt aber wenig Neigung zu Konfabulation. Kann den Namen ihrer Kinder nicht angeben, weiß ihre Wohnung nicht, gibt ihr Alter richtig an. Versagt bei etwas komplizierten Rechenexempeln.

2. X. Zunehmend marastisch. Affektlos, hochgradige Störung der Merkfähigkeit, Gedächtnislücken. Zuweilen völlige Unorientiertheit, immer mangelhaft orientiert, dabei besonnener Eindruck. Keine Sprachstörung. Pupillen sehr eng, geringe Reaktion bei Beleuchtung.

8. X. Erzählt der Pflegerin, sie gehe heute abend nach Hause, sie schlafe oft zu Hause, nicht jede Nacht hier.

14. X. Rascher Kräftezerfall. Behauptet im Saale, unter vielen zum Teil lärmenden Kranken liegend, sie sei allein im Zimmer. Trotz langer Bäder und Mooslagerung bis auf das Kreuzbein reichender Decubitus.

18. X. Tod unter den Erscheinungen allgemeiner Schwäche.

Sektionsbefund: Pia über den Hintersträngen des Rückenmarks stark getrübt und verdickt, Hinterstränge, besonders stark im Lendenmark, grau verfärbt. Erhebliche Flüssigkeitsmenge im Duralsack, leichte Trübung

der Pia, besonders im Stirnhirn, Stirnhirn deutlich atrophisch, Erweiterung der Ventrikel, keine Ependymgranulation. Fettige Entartung des Herzmuskels, Verfettung der Leber, pneumonische Herde in den Lungen, Anämie aller Organe.

Das Krankheitsbild ist nach mancherlei Richtung eigenartig. Ganz abgesehen von dem psychischen Bild erscheint schon der ungemeine, rasche Verlauf der Rückenmarkserkrankung bemerkenswert.

Das ziemlich rasche Aufeinanderfolgen der Rückenmarkskrankheit und der Psychose mußte es natürlich noch näher legen, sie durch eine gleiche Ursache bedingt anzusehen, als wenn etwa bei einer seit Jahren bestehenden Tabes eine Geistesstörung ausbricht, oder bei einem seit langem Geisteskranken tabische Krankheitszeichen bemerkbar werden.

Während des Lebens schien mir eine Entscheidung nicht möglich, ob es sich hier um eine Tabesparalyse oder um ein Krankheitsbild handelt, das der Korssakow'schen Psychose in weiterem Sinne angehört. Wir finden ja in der Literatur mehrfach Fälle beschrieben, bei welchen sich neben einer erschöpfenden Krankheit das Bild einer Korssakow'schen Geistesstörung fand. Das bleiche, kachektische Aussehen der Kranken, die im Anfang bestehenden übelriechenden Durchfälle, das Fieber, ließen an die Möglichkeit einer schweren, körperlichen Krankheit, vielleicht einer Tuberkulose, eines Carcinoms des Intestinaltraktes denken. Daneben aber wurde das Fehlen eigentlich deliriöser Zustände, das geringe Bestreben, die durch den Verlust der Merkfähigkeit entstandenen Gedächtnislücken durch Konfabulationen auszufüllen, auffällig. Jedenfalls war aber auch die Demenz abweichend von der Demenz in den oben erwähnten Tabesparalysefällen.

Die mikroskopische Untersuchung brachte insofern eine Entscheidung, als sich die Rückenmarkskrankheit als eine schwere lumbale Tabes erwies und daß die Veränderungen im Gehirn nicht paralytische waren.

Es fehlte in der ganzen Hirnrinde und auch in der Pia jede Spur einer entzündlichen Infiltration, überhaupt jede schwere Gefäßveränderung. Die Ganglienzellen zeigten sich vielfach erkrankt, teils in der Form der chronischen Veränderung, teils in Form eines körnigen Zerfalls. Nirgends schien eine erhebliche Zahl von Zellen ausgefallen, die Zellarchitektonik war nirgends gestört. Vereinzelt fanden sich in der Hirnrinde und im Mark Gliazellen, welche Fasern gebildet hatten, die Oberflächenschicht war überall, besonders aber

im Stirnhirn, deutlich verbreitert. Nach Bevan-Lewis zeigte sich um die nicht sehr erheblich vermehrten Gliakerne oft ein deutlicher Protoplasmaleib in Spinnenzellenform. Im Stirnhirn ließ sich auch ein leichter Ausfall von Markfasern nachweisen, im übrigen waren aber die Befunde nicht derart, daß ich sie scharf von den Befunden beim Alkoholismus oder manchen Verblödungszuständen hätte abtrennen können.

Jedenfalls fand sich also hier ein eigenartiger Demenzzustand neben einer Tabes, der nicht auf eine Paralyse zurückzuführen war.

Ob aber zwischen dieser geistigen Schwäche und der Tabes direkte Beziehungen bestehen, oder ob es sich hier nur um ein ebenso zufälliges Zusammentreffen handelt, wie dort, wo eine Tabes mit einer manisch-depressiven Psychose vergesellschaftet ist, können wohl erst weitere Beobachtungen feststellen.

Noch zweifelhafter muß es bleiben, ob in dem nachstehenden Falle eine direkte Beziehung zwischen Tabes und Psychose anzunehmen ist.

XXII.

G. M., 61 Jahre alt, Dienstmann, am 3. XII. 97 aufgenommen. Stiefschwester epileptisch. Mutter an Tuberkulose gestorben. Als junger Mann luetisch infiziert, später wiederholt Recidive von Hautlues. Kein Trinker.

79. Krämpfe, Pat. fiel hin, war bewußtlos, hatte Zuckungen von 10 Minuten langer Dauer. Die Krämpfe wiederholten sich ein Jahr lang öfter und blieben dann weg.

81. Wegen Körperverletzung zu $1^1/_2$ Jahr Gefängnis verurteilt, erzählte später aus seiner Strafzeit merkwürdige Dinge: Das Garn, das er gerollt habe, sei feurig gewesen, der Teufel sei in Gestalt einer Taube gekommen und habe ihn plagen wollen.

82 behauptete er anläßlich einer antiluetischen Kur, durch dieselbe sei ihm der Teufel eingetrieben worden.

Seit 5 Jahren ohne Tätigkeit, da er teils wegen Schwäche in den Beinen, teils wegen Abnahme seiner Geisteskräfte unfähig zur Arbeit wurde. Er wurde „kindisch", entblößte sich in Gegenwart seiner Kinder und verrichtete vor ihren Augen seine Notdurft, manchmal verunreinigte er sich. Vor 3 Jahren ein apoplektiformer Anfall, die Sprache war gelähmt, angeblich 5 Tage lang. Seit $1^1/_2$ Jahren im Siechenhaus. Dort stilles, scheues, zurückgezogenes Verhalten.

2. XII. 97. Machte den Versuch, sich zu erhängen.

3. XII. In die Irrenanstalt transferiert.

Alter Mann mit stark ergrautem Haupthaar, stark gerunzeltem Gesicht, ausgefallenen Zähnen und stark atrophischen Alveolarfortsätzen, Arcus senilis. Enge, unregelmäßige, differente, lichtstarre Pupillen, keine Sehschwäche, keine Sprachstörung, keine Mitbewegungen der Gesichtsmuskeln beim Sprechen, Tremor der Zunge. Starker Tremor der Hände,

deutliche Ataxie. Patellarreflex fehlt l., rechts noch eine Andeutung, Gang breitspurig, unsicher, ataktisch, Schmerzempfindung an den Beinen herabgesetzt. Romberg'sches Phänomen. Erhebliche Arteriosklerose der Radiales, Temporales, Verbreitung der Herzdämpfung. Cyanose, Kälte, Sprödigkeit der Haut. Kein Eiweiß und Zucker im Urin. Starke Abmagerung. Gesichtsausdruck ängstlich, deprimiert.

„Ich gehöre nicht hieher."

Warum? „Die sagen, ich hätte Ungeziefer an mir, hier auf dem Kopf, da hätte ich Ungeziefer."

Wer sagt dies? „Alle die (zeigt auf verschiedene Kranke), der nickt mir auch zu, dort der Schwarze, seien Sie so gut und tun Sie mich hin, wo ich hingehöre. Da am Kopf spüre ich, da beißt es mich so."

Hören Sie auch sonst noch über sich sprechen? „Ich weiß nicht, was sie alles sagen, der sagt: Sau, Sau."

Sind Sie krank? „Ich bin manchmal schwindlig, wenn ich gehe sehe ich nichts, wenn ich sitze, dann geht es."

Warum sind Sie in der Irrenanstalt? „Ich hab mir doch einen Strick um den Hals gemacht."

Warum? „Ich weiß selbst nicht, ach Gott, ich hatte doch Verfolgungswahn."

Von wem verfolgt? „Ja ich weiß selbst nicht, es war mir immer ganz heiß zu Mut, manchmal nachts, es war, als wenn eines hinter mir wär'."

Haben Sie Angst? „Jetzt nicht mehr, manchmal geht alles mit mir rum, abends, wenn's dunkel wird, bis morgens, dann weiß ich nicht, wo ich bin."

Kann seine Personalien richtig angeben, ist zeitlich und örtlich völlig orientiert. Rechnet schnell und ohne Fehler.

10. XII. Andauernd ängstlich, hört sich von andern Pat. beschimpfen „Sau, venerischer Hund", gibt selbst an, er sei venerisch, stecke die andern an, behauptet, noch voll Ungeziefer zu sein, der und der habe es gesagt, er fühle es auch selbst. Macht öfters Bewegungen, als wolle er Ungeziefer an seinem Kopfe abstreifen. Ißt wenig. Manchmal anfallsweise Angstzustände mit lebhaften Sinnestäuschungen, zeigt keine Neigung, gegen die Beschimpfungen zu reagieren, sondern nimmt sie als berechtigt hin.

20. XII. Sehr heftiger Angstzustand, bleibt nicht im Bett, drängt fort.

„Ich weiß, daß ich mit fortkomme, in zwei Stunden werden die Leute fortgeführt."

Wohin? „Die nehmen mich mit auf den Römer, aufs Polizeipräsidium, ich muß mich sehr versündigt haben, nicht allein da, auch anderswo, jetzt sitz ich ganz ruhig da, und zittre wie Espenlaub. Wenn ich 20 Schritte gehe, fall ich um. Die Leute vom Siechenhaus kommen alle, da wird sich viel zeigen."

Hören Sie Stimmen? Die sagen: „Wir wollen sehen, der Teufel muß es ihm austreiben. Wenn ich weggehe hat der junge Mann die Ruhe. Der sieht, daß in mir was Böses ist, ich hab' etwas Böses in mir, der will mich umhauen, buchstäblich tot."

3. II. Ist ruhiger, scheint noch immer zu halluzinieren, beschäftigt sich aufmerksam mit seiner Umgebung, andauernd gedrückt und ängstlich. Erzählt viel davon, daß er verseucht sei, auch seine Kinder seien verseucht. Er habe Schmerzen im Rückenmark und sei faul im Körper.

Zeitlich und örtlich andauernd gut orientiert. Rechnet gut und richtig. Hinreichende Schulkenntnisse.

5. II. Erzählt auf Befragen ausführlich und bis ins einzelne seine Lebensgeschichte, gibt an, daß er schon 1882 manchmal ziehende Schmerzen in den Beinen gehabt habe. Auch an seine Krampfanfälle erinnert er sich, er will damals nicht an Kopfschmerzen gelitten haben. Schon seit vielen Jahren merke er, daß die Leute ihm auswichen. Er habe auch öfters gehört, daß Vorübergehende ihm „Schwein" und „syphilitischer Hund" zugerufen hätten. Es sei ihm oft gewesen, als wenn er von innen verfaule, er habe aus dem Munde gerochen. Darum sei er seinen Angehörigen aus dem Wege gegangen. Er hätte geglaubt, es müsse sich jeder vor ihm ekeln. Er habe seine Kinder angesteckt, denn diese seien auch nicht gesund. Im Siechenhaus hätte er fortwährend hören müssen, er sei eine Sau, ein Schwein, der Teufel hole ihn, stecke in ihm. Es sei ihm auch oft so angst gewesen, als wenn er wirklich in seiner Brust stecke.

Daß er sich vor seinen Kindern entblößt, in ihrer Gegenwart seine Notdurft verrichtet, will er nicht wissen.

15. III. Andauernd ruhig, deprimiert.

Warum so traurig? „Ich fühle mich beschuldigt als Mörder, Dieb. Ich bin syphilitisch verfault, das Rückenmark ist faul, ich gehöre nicht hieher."

Sie sind doch krank? „Ich bin ganz klar und gesund im Kopf."

Tut Ihnen jemand etwas zu Leide? „Nein, ich beschuldige mich selbst, habe anderen Leuten Sachen gestohlen, mein Kind umgebracht."

Haben Sie Sehnsucht nach Ihren Angehörigen? „Sie waren erst gestern da, wenn sie kommen, bin ich nie fertig."

27. IV. Im allgemeinen unverändert, leugnet, zu halluzinieren, beschuldigt sich bei jeder Gelegenheit, daß er syphilitisch sei, sein Kind umgebracht habe, verlangt vor Gericht, will nicht essen, da alles in ihm verfault sei.

V. Wieder zunehmende Erregung, jammert bei jeder Gelegenheit, er sei ein Hund, syphilitischer Spitzbube, verfaultes Aas. Er habe nichts mehr auf der Welt zu tun, man solle ihn totmachen, er stecke die Leute an, sei verpestet, verpeste alles. Halluzinationen nicht nachweisbar.

Verweigert hartnäckig die Nahrung, er sei faul, stinke schon. Muß mit der Sonde gefüttert werden. Unrein mit Kot und Urin, Decubitusneigung, Cornealgeschwüre. Ödem der Beine. Schwache Herztätigkeit. Kein Eiweiß, zunehmende bronchitische Erscheinungen.

11. VI. Tod unter rasch zunehmender Benommenheit.

Sektion ergibt eine graue Degeneration der Hinterstränge des Rückenmarks, frischen Bluterguß in die basale Pia, besonders im Bereich des Schläfen- und Stirnlappens. Hochgradige Arteriosklerose der makroskopisch sichtbaren Hirngefäße. Verdickung der Pia über der Konvexität, Atrophie des Gehirns, besonders in den Stirnlappen. Pyelonephritis und Cystitis.

Die Diagnose Paralyse war hier schon im Leben ausgeschlossen worden, weil keine Schwäche des Gedächtnisses, kein Mangel der Orientierung, erhaltene Aufmerksamkeit, ein gleichmäßiger, anhaltender, schwer depressiver Affekt beobachtet worden waren. Es erschien sogar durch die eigenen Angaben des Kranken wahrscheinlich, daß die von seinen Angehörigen angeblich vor der Aufnahme vermerkte geistige Schwäche nur durch sein stilles, in sich gekehrtes Wesen, seine ängstliche, durch Wahnideen veranlaßte Zurückhaltung vorgetäuscht worden war.

Eine senile Demenz ließ sich ebenso bei der gut erhaltenen Merkfähigkeit ausschließen. Gegen eine Melancholie des Rückbildungsalters sprach die offenbar schon sehr lange Dauer der Krankheit, die Menge der Sinnestäuschungen und die epileptiformen und apoplektiformen Anfälle aus früherer Zeit, wenn man diese überhaupt mit dem späteren Krankheitsbild in Beziehung bringen will.

Auch gegen die an den alkoholischen Wahnsinn erinnernden halluzinatorischen Zustände, welche öfters in einer vorübergehenden und chronischen Form bei Tabischen beobachtet wurden, und vielleicht am ehesten in direkterer Beziehung zu Tabes stehen, sprach das Krankheitsbild, in dem wenigstens später die Selbstbeschuldigungen, die depressive Stimmung vorherrschten.

Am ehesten findet man wohl ähnliche Krankheitsbilder noch unter den Depressionszuständen des Seniums, wogegen allerdings wieder spricht, daß die Krankheitsanfänge bis in das 4. Lebensjahrzehnt zurückgehen.

Die mikroskopische Untersuchung ergab hier außer den tabischen Veränderungen im Rückenmark eine hyperplastische Verdickung der Pia der Konvexität, leichte Verdichtung der Gliaoberfläche der Hirnrinde, leichte regressive Veränderungen an den Rindengefäßen bei Fehlen aller Infiltrate, mäßige Überpigmentierung der Ganglienzellen, keinen schweren Zell- und Markfaserausfall, in den tieferen Rindenschichten zahlreiche Gliazellen, welche wenige, außerordentlich lange, dünne Gliafasern gebildet hatten (Taf. XI, Fig. 2).

Residuen früherer luetischer Prozesse ließen sich im Gehirn nicht nachweisen, allerdings ist nicht das ganze Gehirn durchsucht worden. —

Diese zwei Fälle, zusammen mit einem Falle von Apoplexie bei einem alten Tabiker, bei welchem sich auch keinerlei paralytische Veränderungen in der Rinde nachweisen ließen, können zunächst als ein Beweis dafür dienen, daß nicht eine jede Tabes mit paralytischen Veränderungen in der Hirnrinde einhergeht.

Weiter zeigten diese Beispiele, daß es der histologischen Untersuchung leicht wird, die Frage zu entscheiden, ob eine Demenz bei Tabes auf eine paralytische oder auf eine Rindenerkrankung anderer Art zurückzuführen ist. So wird sich nun leichter die Frage lösen lassen, ob die Tabesparalysen teilweise mit einer eigenartig gefärbten Demenz einhergehen und ob es eine besondere Demenz nicht paralytischer Herkunft bei Tabes gibt. Der angeführte Fall kann einstweilen nur einen kasuistischen Wert haben.

Jetzt schon dürfte feststehen, was jüngst erst wieder Gaupp in Frage gestellt hat, daß wohl die meisten Fälle von Tabesdemenz Paralysen sind, daß aber andererseits nicht jede Demenz bei Tabes paralytischer Herkunft sein muß.

Andere unklare Fälle.

Nach Besprechung der Fälle, welche jenen Krankheitsformen zugehören, die erfahrungsgemäß von der Paralyse am schwersten abzutrennen sind, verbleiben nicht mehr sehr zahlreiche Beobachtungen, in welchen die histologische Untersuchung eine Paralyse ergab, während nach der klinischen Betrachtung eine solche nicht in Frage zu kommen oder wenigstens nicht sicher erkennbar schien oder wo umgekehrt das Mikroskop nicht paralytische Veränderungen zeigte, nachdem am Krankenbette eine Paralyse angenommen worden war.

Unter der ersteren Gruppe verdient wohl ein Fall besonderes Interesse. Hier war im Leben wegen des Fehlens paralytischer Lähmungserscheinungen und des Vorhandenseins eines von der gewöhnlichen paralytischen Verblödung nach mancher Richtung erheblich abweichenden Demenzzustandes eine Paralyse ausgeschlossen worden, so daß ein plötzlicher Tod die vielfachen diagnostischen Schwierigkeiten, welche der Fall aufgab, noch zu vermehren schien, bis die Gewebs-Untersuchung eine Paralyse feststellte.

XXIII.

Der Fabrikant X., 37 Jahre alt, stammt aus einer sehr belasteten Familie, sein Bruder war wegen manisch-depressiven Irreseins in der Anstalt behandelt worden.

Pat. war immer ein Sonderling, scheu, zurückgezogen, unpraktisch. Seit einigen Jahren mied er seine Familie, verkehrte mit niemand mehr. Seit 2—3 Wochen klagte er über Müdigkeit, er sei zu keiner geistigen Arbeit mehr fähig.

Am 25. XII. 98 erkrankte er an einer Angina mit geringem Fieber. Beim Besuch des Arztes heftiger Angstzustand: „Helfen Sie mir, retten Sie mich, ich sterbe, ich fühle hier auf der Brust so eine Angst.“ Mit

wirrem Blick rannte er angstvoll im Zimmer umher, riß sich die Kleider vom Leibe, warf sie auf den Boden, ließ sich aber schließlich beruhigen. In den nächsten Tagen kehrten solche Zustände noch öfter wieder.

Man brachte ihn in ein Sanatorium, von wo er am 15. I. 99 wegen zunehmender Erregung nach der Irrenanstalt überführt wurde.

Bei der Aufnahme verstört, ängstlich, redet leise vor sich hin, folgt ohne Widerstreben zur Abteilung.

16. I. Halluziniert lebhaft, spricht leise mit den Stimmen, gibt auf Fragen keine Antwort. Gegen Abend sehr erregt, springt plötzlich aus dem Bett, steckt den Kopf ins Wasser, spricht fortwährend, kommt von einem ins andere, agitiert dabei lebhaft mit den Händen. Die Nacht ganz schlaflos.

17. I. Andauernd ängstlicher, verstörter Gesichtsausdruck, halluziniert lebhaft, sagt öfters leise: „Fenster auf, Fenster auf!“ Ist nicht zugänglich.

18. I. Erzählt auf Befragen, er habe die Seelen seiner Vorfahren gesehen, sein Vater sei ihm im Rücken gesessen und habe gesagt: „Fritz, wie kannst Du mich verkaufen für ein Los, mein Seelenheil verkaufen für ein Los; wenn Du Dich bewegst, so tust Du mir weh!“ Die Mutter sei auch an der Wand gewesen, auch seine Schwester, auf einmal habe er ihre Engelsstimme im Kopf gehört. „Sie war ein Engel I. Klasse.“ Auch sein Bruder sei ein Engel I. Klasse gewesen, „er war direkt vor mir in einer Chininflasche“. Seine Schwester habe sich fortwährend frisiert.

Später liegt er mit dem Kopf der Wand zugekehrt und spricht fortwährend, wie wenn er Stimmen Antwort gebe.

„Samstag war ich, glaube ich, in W. — so ja — Freitag habe ich unterschrieben — ist ein früheres Stück von Ibsen, das ich undeutlich im Gedächtnis habe — ja! — nein! — nein! — ich glaube auch nicht — vielleicht ja — Sonntag abend — das kann ich nicht sagen, das weiß ich nicht mehr — deswegen habe ich Beziehungen zur Loge — ja — woher weiß der das?“ —

Auf die Frage: „Mit wem sprechen Sie denn?“ gibt er keine Antwort, nach einiger Zeit fragt er: „Wer sind Sie denn, sind Sie der Assistenzarzt? Stören Sie mich nicht, ich sprach mit Dr. P., der mich eben elektrisiert. Entschuldigen Sie, daß ich mich nicht umdrehe, und Ihnen guten Morgen sage, ich habe aber Angst, der Schleier reißt, der über mein Gesicht gebreitet ist.“

Sagt dem Pfleger, er habe ein Kind im Leib vom Doktor in Wiesbaden, er solle ihm ein Klystier geben, daß es wegginge. Man habe ihm Lose gestohlen, er bittet, zum Kollekteur zu schicken und zu fragen, ob der Gewinst schon erhoben sei.

Kennt die Ärzte der Anstalt, seinen Pfleger mit Namen, ist zeitlich und örtlich gut orientiert. Keine Gedächtnisstörung. Pupillen zeigen nichts Abnormales, die Sprache ist glatt und fließend. Normale Reflexe.

20. I. Liegt viel mit geschlossenen Augen da, offenbar halluzinierend, zeitweilig ängstlich erregt, glaubt zu sterben. Zeitweilig Verbigeration: „Heil allen Lebenden, Heil allen Toten, Heil allen Lebenden, nicht Heil

den Toten. Kann nicht reden nach alter Art, kann nicht reden nach alter Art, möchte gleich nach Frankfurt, möchte gleich nach Frankfurt. Alle sollen leben, alle sollen leben, alle sollen nicht leben, alle sollen nicht leben (immer wiederholt), kein Heil und kein Wohl, kein Heil und kein Wohl."

21. I. Erzählt die unsinnigsten Erlebnisse, die er in der Nacht gehabt hätte:

„Ich habe geglaubt, Seine Majestät sei hier, mein Bruder hat gerufen ‚jetzt sind wir Hühner, ich bin ein Hahn', ‚Kikeriki' hat er gemacht. Die Kaiserin war eine Henne. Mein Bruder hat gesagt ‚jetzt sind wir alle Päpste, jetzt sind wir Molche, jetzt sind wir Grafen'. Ich habe mich hinter den Ofen gesteckt, da hat man die Flügel nicht gesehen, welche ich habe, Fledermausflügel. Meine Mutter war eine Fliege. Raben waren die Leute und Mäuse. Die Seele meiner Mutter war auf meinem Kopf gesessen und hat onaniert mit mir."

25. I. „Die Stimme meines Vaters hat mir aus der Hölle zugerufen: „Ich hol' Dich heute um Mitternacht! Bums! Ich habe die ganze Nacht veronaniert." Zeitweilig ängstliche Erregungszustände mit impulsiven Gewalthandlungen.

26. I. Redet sehr viel, dabei fällt die Neigung auf, im nächsten Satz immer den vorausgegangenen zu negieren, immer zu wiederholen.

„Dr. F. habe ich zu einer Maus gemacht, habe ich nicht zu einer Maus gemacht, Sie sind mein Freund, Sie sind nicht mein Freund, im Traum habe ich Manna gegessen, habe ich nicht Manna gegessen."

Sagt plötzlich einmal: „Ich bin doch sehr krank!" In seinem Wesen zunehmend maniriert: kneift die Augen beim Sprechen eigenartig zu, lispelt, verzieht das Gesicht, verharrt manchmal in sonderbaren Haltungen. Andeutung von Katalepsie.

29. I. Erzählt, Dr. P. habe ihm gesagt, er habe die Bubonenpest, „wenn Du in ein Gretchen verwandelt werden willst, mußt Du mir Dein Vermögen vermachen." Der Vertrag sei in goldener Schrift an die Wand geschrieben worden.

Auf die Frage, ob er es denn wirklich glaube, meint er, das müßten wohl Wahnvorstellungen sein.

Erzählt, daß ihm oft Gedanken aufstiegen, die er nicht los werden könnte. So sei ihm der Gedanke gekommen, seinen Wärter als Herr X. ins Bett zu legen und sich als Wärter aufzuspielen.

Beim Rasieren sei ihm der Gedanke gekommen, er müsse sich oder dem Pfleger die Kehle durchschneiden.

Klagt, es kämen ihm immer so schlechte Gedanken, Schimpfworte, die so häßlich seien, daß er sie nicht wieder sagen wolle, sie würden in seinem Innern laut.

28. II. Ist ruhig geworden, freier, beschäftigt sich im Garten, liest, klagt aber, wenn er eine Zeitlang gelesen habe, könne er nichts mehr auffassen. Er gibt an, noch hin und wieder Schimpfnamen zu hören. Erholt sich körperlich sehr.

16. III. Wieder gebundener, verstörter in seinem Wesen, klagt, daß in seinem Kopfe immer ganz unsinnige Verse entstünden, Schimpfreden auftauchten.

Als ein Beispiel eines solchen Verses führt er an: „Du bist ein Räuber meiner Ehre, wenn ich mich jetzt so beschwere.“

20. III. Zunehmend ängstlich-verstörtes Wesen, hört viele Stimmen, zum Beispiel:

„Das hättest Du nicht sagen sollen, Du Lump, jetzt ist es genug, Du Lump, jetzt stirbst Du heute nacht in Krämpfen, jetzt hör, Du Saulump, heute nacht wirst Du erschossen um 11 Uhr, oder gehängt, gehängt, gehängt!“

22. III. Äußert wiederholt Angst, er könne einen Krampfanfall bekommen.

17. IV. Zunehmende hypochondrische Stimmung, massenhafte Sensationen, er habe das Gefühl, als wenn Gasbläschen in seinem Gehirn aufstiegen, sein Blut sich eindicke, er könne nicht mehr mit Verstand lesen. Beschäftigt sich ungemein viel mit seinen Empfindungen, sucht allerlei Erklärungen dafür, gibt die eingehendsten Schilderungen davon. Großes Arztbedürfnis.

18. IV. Plötzlicher, heftiger Angstzustand. Erzählt nachher, er habe drei Stimmen zu gleicher Zeit gehört, die erste sei auf seiner Stirn gesessen, sie hätten ständig gesagt: „er onaniert, er onaniert, er wird irrsinnig, er verliert den Verstand.“ Er habe dann gefühlt, wie sein Glied eingeschrumpft, sein Blut nicht mehr weiter geflossen sei, alles sich eingekrampft habe in seinem Körper.

19. IV. Ruhiger, meint zu fühlen, wie jemand in seinem Gehirn schreibt.

22. IV. Halluziniert wieder viel. Sonderbare Sensationen: in seinem Gehirn schnurre auf der einen Seite ein Rädchen, außerdem würde von rechts nach links darin geschrieben. Es gehe mit ihm zu Ende und er habe höchstens noch drei Tage zu leben. Ängstliches Wesen.

28. IV. Sein Gehirn sei in Stücke gegangen, er könne auch nicht mehr sprechen. Heute wird zum erstenmal festgestellt, daß die Pupillen different sind, ihre Lichtreaktion träge ist. Keine Andeutung von Sprachstörung, auch sonst keine paralytischen Symptome. Gedächtnis anscheinend nicht gestört, zeitlich und örtlich gut orientiert.

29. IV. Es sei ihm, als ob er Räder im Kopf hätte, in seinem Kopf sprächen fortwährend herumwandernde Stimmen unsinniges Zeug.

2. V. Fühlt, wie sein Hirn auf der einen Seite sich gesenkt hat. Es wird jeden Tag weniger. Schildert eingehend seine komplizierten Sensationen.

6. V. Spricht lispelnd, erzählt, er verliere seine Sprache, er könne sich nicht mehr bewegen, liegt meist starr da, oder macht nur langsame, kleine Bewegungen.

29. V. Hört fortwährend Stimmen vorn und hinten im Kopf, sieht Inschriften an der Wand, will nicht essen, da seine Kehle zu sei.

7. VI. Erscheint auffallend gedrückt, ängstlich. Gestern abend 38,5. Leichte katarrhalische Erscheinungen. Heute morgen verfärbt sich Pat., einige Zuckungen in den Bulbi und Händen und plötzlicher Tod.

Die Sektion ergab eine leichte Trübung und Verdickung der Pia über dem Stirnhirn, keine deutliche Atrophie der Rinde, Ependymwucherung im 4. Ventrikel. Katarrhalische Erscheinungen in der Lunge, fettige Degeneration der Leber, starke Hyperämie der Nieren.

Die mikroskopische Untersuchung zeigte den Befund der Paralyse, die Veränderungen waren in der ganzen Rinde verbreitet, noch leicht. Im Rückenmark war in den Hintersträngen eine leichte Degeneration nachweisbar.

Die Diagnose der Paralyse war hier im Leben deshalb nicht gestellt worden, weil die körperlichen Erscheinungen der Paralyse fehlten oder wenigstens für die Sicherung der Diagnose nicht ausreichend waren. Denn erst kurz vor dem Tode war eine verschiedene

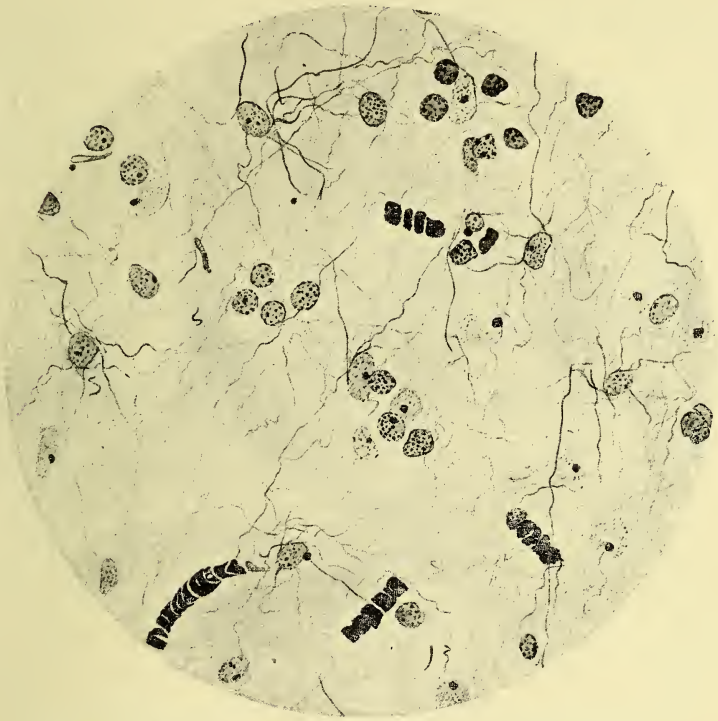

Fig. 23. Gliawucherung aus der tieferen Stirnhirnrinde eines Falles von plötzlich verstorbener Katatonie. Zeichnung. Weigertsche Gliafärbung. Zeifs. Homogen. Immers. 1,30.

Weite der Pupillen und eine träge Reaktion bemerkbar geworden, eine Erscheinung, die ja nicht zwingend auf Paralyse hinweist, und auch deswegen nicht hoch bewertet werden konnte, weil gleichzeitig alle anderen paralytischen Lähmungszeichen mangelten.

Auch in dem psychischen Zustande des Kranken fand sich mancherlei, was von der gewöhnlichen paralytischen Demenz abwich. Der Patient orientierte sich rasch, zeigte keine Schwäche des Gedächtnisses, er halluzinierte lebhaft, machte vielfach Äußerungen,

die auf ein Krankheitsgefühl hindeuteten, zeitweilig trat das Zwanghafte in seinem Denken sehr deutlich hervor und kam dem Kranken selbst zum Bewußtsein. Bei aller Unsinnigkeit der Wahnbildung fehlte das kritiklos Phantastische, Egozentrische der Wahnbildung der Paralytiker, es war mehr der absurd groteske, zerfahrene Charakter der Wahnideen auffällig, wie wir ihn zuweilen bei der Dementia präcox finden. Manchmal erschien das Verhalten des Kranken maniriert, Zeichen von Katalepsie traten hervor, auch die Neigung zur Verbigeration, zur Gegenüberstellung der Sätze in Bejahung und Verneinung war bemerkenswert. Dabei war der Kranke wieder zugänglich, arztbedürftig, Negativismus war nicht bemerkbar. In seinem hypochondrischen Stadium unterschied er sich von dem gewöhnlichen Paralytiker durch die eingehendsten Schilderungen seiner Sensationen, durch das Bedürfnis, sie sich und anderen zu erklären. Auch bestand ein entsprechender, nachhaltiger Affekt, aus dem er nicht herauszubringen war.

Der plötzliche Tod sprach ja wieder für Paralyse, doch haben wir auch einmal einen Katatoniker, bei welchem die histologische Untersuchung nur die bei der Katatonie schon öfter beschriebenen Gliawucherungen in der tieferen Rinde ergab (Taf. VII, Fig. 11; Taf. XI, Fig. 6; Textfigur 23), plötzlich umsinken und nach einigen Zuckungen sterben sehen, und auch sonst finden wir in der Literatur Mitteilungen, nach denen offenbar nicht paralytische Geisteskranke plötzlich unter cerebralen Erscheinungen ihr Leben beschlossen.

Jedenfalls beweist der Fall, daß durchaus nicht immer, wie neuerdings wieder Friedmann gemeint hat, schon im Frühstadium der Paralyse für diese bezeichnende Lähmungserscheinungen nachweisbar sein müssen. Dabei gibt es sicher Fälle, in welchen auch ohne diese, lediglich aus der Eigenart der paralytischen Verblödung, der Zustand richtig erkannt werden kann. Natürlich wird die Diagnose aber unsicher bleiben müssen, wenn die geistige Schwäche, wie hier, nicht unwesentliche Abweichungen von den oben geschilderten Eigentümlichkeiten der paralytischen Verblödung zeigt.

Bis jetzt sind solche Fäll gewiß oft ungeklärt geblieben, zumal ja auch der Leichenbefund nichts Typisches bot. Mit der Möglichkeit aber, durch die histologische Untersuchung leicht und sicher nachzuweisen, ob solche Fälle zur Paralyse gehören oder nicht, wird sich auch eine einwandsfreie Kasuistik derartiger von dem gewöhnlichen Typus etwas abweichender Formen sammeln lassen. Sie wird dann wieder gestatten, auch an solchen Beobachtungen leichter paralytische Eigentümlichkeiten herauszufinden.

Jetzt aber schon scheint in Hinblick auf andere Beobachtungen, die hier nur angedeutet werden können, die Vermutung begründet, daß unter Umständen durch eine schwere erbliche Belastung und eine von Jugend auf abnorme Individualität selbst in die jede Persönlichkeit so völlig verwischende Paralyse eigenartige Züge hineingetragen werden können. Allerdings dürften dabei immer nur die ersten Krankheitsstadien in Frage kommen. Und auch im vorliegenden Falle konnte wohl nur deshalb die Diagnose zweifelhaft bleiben, weil durch den raschen Tod die volle Krankheitsentwicklung verhindert wurde. —

Noch mehr Überraschung bereitete das Ergebnis der histologischen Untersuchung in einem Falle, in welchem im Leben die Diagnose auf Imbecillität mit Epilepsie gestellt worden war.

XXIV.

X. Sch., Schülerin, 11 Jahre alt, wird am 15. I. 96 in die Anstalt aufgenommen. Vaters-Bruder Idiot. Vater etwas schwachsinnig. Lues bestritten. Mutters Vater starb durch Selbstmord. Von den 7 Geschwistern starben 4 ganz klein, eines hat Wolfsrachen, außerdem wird ein Mißfall zugegeben.

Pat. entwickelte sich normal bis zum 2. Jahre, wo sie zum erstenmal einen Krampfanfall bekam. Zuckungen in den Augen, Armen und Beinen, drei Stunden lang. Dabei kein Fieber, keine anderweitigen Hirnerscheinungen. Die Anfälle wiederholten sich in der Folge alle 5—6 Wochen. Häufiges Bettnässen. Entwickelte sich körperlich gut, geistig nur langsam. Wegen der Anfälle nur unregelmäßiger Schulbesuch.

94 und 95 weniger Anfälle. In der letzten Zeit gehäuft, mehrmals täglich. In der Zeit zwischen den Anfällen unruhig, sang und pfiff, verließ das Bett.

16. I. 96. Aufnahme in die Anstalt. Am Tage und in der Nacht 38 Krampfanfälle, von wenigen Minuten Dauer mit allgemeinen Konvulsionen. Erholt sich von jedem Anfalle rasch, ist dann unruhig, pfeift, lacht, wirft alles durcheinander.

17. I. Keinen Anfall, andauernd erregt, unruhig, schwatzt.

18. I. Fünf Anfälle, sehr unruhig.

20. I. Sehr munter, lebhaft, singt, pfeift viel, achtet auf ihre Umgebung. Sehr mangelhafte Schulkenntnisse, zeitlich und örtlich orientiert. Etwas anstoßende Sprache, keine Pupillenstörungen, lebhafte Patellarreflexe.

24. I. Gereizt, schimpft, verlangt nach Hause. Beschäftigt sich etwas mit Handarbeit.

30. I. Ohne Anfälle, aber andauernd unruhig, mischt sich in alles, unverträglich und zänkisch.

14. VII. Nur noch vereinzelte Anfälle, ist etwas ruhiger geworden, doch immer noch reizbar. Vom Vater abgeholt.

31. I. 01. Zweite Aufnahme. War seit 4 Jahren auf dem Lande in einer Familie untergebracht, hatte nur hin und wieder leichte epileptische

Anfälle, erschien schwach im Kopf, aber bot sonst keine Zeichen geistiger Störung.

August 1901 traten während der Menses stärkere Anfälle auf: drehte sich im Kreise, fiel hin und war längere Zeit bewußtlos. Unruhiger Schlaf. Seit 4 Wochen spricht sie zuweilen vor sich hin, als ob sie sich mit jemand unterhielte. Am 26. I. stärkere Erregung und Verwirrtheit, hört Stimmen und redet mit diesen. Erregt bis heute. Bei der Aufnahme verwirrtes Wesen, fragt, wo sie sei, erkennt niemand mehr von ihrem früheren Aufenthalt her.

Am nächsten Tage etwas klarer, erkennt eine Pflegerin wieder, sucht sich durch Fragen zu orientieren.

13. II. Zeitweilig verwirrt, unruhig, hört Stimmen vom Garten herauf, spricht von den Buren, die sie an der Türe stehen sieht, ängstlich. Dazwischen wieder ruhig, zugänglich.

20. II. Scheint andauernd zu halluzinieren, äußert oft Angst, schreit und weint.

26. II. In den letzten Tagen zunehmend apathisch, schlafsüchtig. Sieht Schlangen, Käfer, verfällt körperlich. Da sie in letzter Zeit Brom bekommen, und der Verdacht besteht, daß eine Bromintoxikation vorliegt, wird das Brom ausgesetzt.

1. III. Zunehmende körperliche Hinfälligkeit, bringt nur lallende Töne heraus.

4. III. Stirbt unter der Erscheinung zunehmenden körperlichen Verfalls.

Sektion 12 Std. p. m.

Dura liegt dem Gehirn straff an, aus dem Duralsack entleert sich nur wenig klare Flüssigkeit. Pia leicht getrübt, sehr blutreich, läßt sich über der ganzen vorderen Mantelhälfte nur mit oberflächlichen, ausgedehnten Dekortikationen abziehen. Hirnrinde nicht deutlich verschmälert, Ventrikel nicht erweitert, keine Ependymgranulation. Am Rückenmark makroskopisch keine Veränderung.

Hirngewicht 1125 gr.

Milz etwas vergrößert. Bronchopneumonische Herde in den Unterlappen beider Lungen.

Die mikroskopische Untersuchung ergab den typischen Befund der Paralyse. Im Rückenmark eine deutliche Randsklerose, eine leichte Pyramidenseitenstrangaffektion und ganz leichte Veränderungen in den Hintersträngen.

Daß dieses Krankheitsbild von seinen ersten Äußerungen an, den epileptischen Anfällen im zweiten Lebensjahr, eine Paralyse war, kann wohl kaum ernstlich in Frage kommen.

Auch während des ersten Anstaltsaufenthaltes der Pat. erinnerte nichts an eine Paralyse. Die Sprachstörung erschien mehr als ein angeborener Sprachfehler, wie man ihn öfters bei Imbecillen findet. Jedenfalls sieht man auch nicht bei der Paralyse massenhafte Anfälle, wie sie die Patientin zeigte, ohne nachhaltigere Wirkung vorübergehen. Ein Paralytiker, der 38 Anfälle hat, pflegt sich erst

langsam aus einer tiefen Bewußtseinsstörung zu erholen. Auch der Erregungszustand, der damals bestand, mit dem reizbaren, zänkischen, unverträglichen Wesen erinnerte nicht an Paralyse und fand als epileptischer Erregungszustand eines imbecillen Kindes eine anscheinend völlig befriedigende Auffassung.

Auch bei der zweiten Aufnahme erinnerte die Kranke nicht an eine Paralyse. Sie hatte sich in den fünf Jahren seit ihrer Aufnahme wenig verändert, hatte schließlich im Anschluß an gehäufte Anfälle Erregungszustände und Halluzinationen bekommen, die sich wieder eher als Erscheinungen einer Epilepsie als einer Paralyse erklären ließen. Leider finden wir keine Bemerkungen über den körperlichen Befund bei der zweiten Aufnahme in der Krankengeschichte. Erst in den letzten Tagen der Krankheit wurde bei der raschen Zunahme der Lähmungserscheinungen das Krankheitsbild nicht mehr durch die Annahme einer Epilepsie allein erklärbar. Die Möglichkeit einer Bromintoxikation, eines Hirntumors wurde erwogen. Die Sektion und die mikroskopische Untersuchung ergaben dann die Veränderungen der Paralyse, und zwar Veränderungen, die offenbar schon seit langer Zeit bestanden hatten.

Es ist ja ohne weiteres zuzugeben, daß bei einem Falle, der klinisch klar scheint und in seiner Gestaltung bei oberflächlicher Betrachtung nicht aus der angenommenen Krankheit herauszutreten scheint, manchmal weniger sorgsam beobachtet zu werden pflegt. So hätte eine genauere Untersuchung vielleicht schon früher Erscheinungen aufgedeckt, die eine richtige Beurteilung ermöglicht hätten. Jedenfalls aber würde es sich in diesem Falle nur um ein Hinzutreten einer Paralyse zu einer Epilepsie handeln können, wobei nur nicht feststellbar bleibt, wann die Paralyse ihren Anfang genommen hat.

Dieser Fall scheint aber nicht allein dazustehen, wir finden eine ähnliche Beobachtung bei Vogt. Er fand bei einem Kranken, bei welchem die Diagnose auf Idiotie mit Epilepsie gestellt worden war, eine diffuse Infiltration der Lymphscheiden mit Plasmazellen und auch im übrigen mit der Paralyse übereinstimmende Veränderungen. Da nach der Anamnese eine hereditäre Lues wahrscheinlich schien und auch eine Trägheit der Pupillenreaktion bestanden hatte, faßte er den Fall als jugendliche Paralyse auf.

Auch Havet erwähnt einen Fall von Imbecillität mit Epilepsie, bei dem sich Plasmazellen in der Rinde fanden und den er deswegen als einen Beweis gegen die Auffassung Vogt's von der pathognomonischen Bedeutung der Plasmazellen ins Feld führt.

Manches scheint dafür zu sprechen, daß es sich wirklich bei diesen Fällen um nichts anderes als Paralysen handelt und daß vielleicht die Paralyse nur deswegen übersehen worden ist, weil die Diagnose der Epilepsie mit Schwachsinn festzustehen schien. Auch hier mag die Paralyse erst zu einer Epilepsie hinzugetreten sein.

Ich fand in einem Falle von jugendlicher Paralyse, bei welchen in der Kindheit Krämpfe aufgetreten waren, die sich später verloren hatten, neben den typisch paralytischen Veränderungen eigentümliche Narben im Kleinhirn und den Stammganglien, die jedenfalls nicht zur paralytischen Erkrankung gehörten, aber vielleicht als Überreste luetischer Veränderungen erklärt werden konnten.

So mag vielleicht die frühere Epilepsie in solchen Fällen mit einer hereditären Hirnlues in Zusammenhang stehen, während dieselbe noch später eine Paralyse veranlaßt.

In dem angeführten Falle fanden sich allerdings solche Narben nicht, doch ist auch nicht das ganze Gehirn durchsucht worden.

Noch verwickelter wird aber die ganze Frage dadurch, daß auch bei manchen jugendlichen Idioten entzündliche und anscheinend nicht der nichteiterigen Encephalitis zugehörige Rindenveränderungen mit Plasmazellen-Infiltrationen vorkommen. Leider habe ich bis jetzt nur einige kleine Stückchen eines solchen Idiotengehirns untersuchen können. Die Veränderungen waren hier ganz ähnlich der Paralyse, nur fanden sich daneben auch wieder eigenartig verödete Stellen mit verdickten Gefäßen in der Hirnrinde, die wie Überreste eines alten Entzündungsherdes aussahen. Handelt es sich auch hierbei um Paralysen? Auch die ganze Frage der meningoencephalitischen Idiotie und ihres noch ungeklärten Verhältnisses zu den Frühformen der Paralyse dürfte hier hereinspielen. Vor Aufklärung dieser Schwierigkeiten scheint es mir aber auch noch verfrüht, mit Bestimmtheit zu sagen, daß jene Fälle, die das Bild einer Idiotie oder Imbecillität mit Epilepsie geboten hatten, so viele Gründe auch dafür zu sprechen scheinen, Paralysen sind. Es sind noch genauere klinische Beobachtungen und weitere histologische Untersuchungen beizubringen, ehe nach dieser Richtung hin die Grenze der Paralyse abgesteckt werden kann. —

Damit sind aber auch schon aus unserem Beobachtungsmaterial die Fälle aufgeführt, bei welchen die Rindenuntersuchung das Bild der Paralyse ergab, während die klinische Beobachtung zu einer anderen Auffassung geführt hatte.

Unter der zweiten Gruppe befand sich zunächst eine Anzahl von Fällen, welchen gemeinsam war, daß sie mit dürftiger Anamnese in

einem agonalen Zustande oder in Krämpfen eingeliefert worden waren und bei denen wegen der vorhandenen Lähmungserscheinungen die Diagnose auf Paralyse gestellt wurde, während die Sektion einen Hirntumor, eine Blutung oder eine tuberkulöse Meningitis ergab. Es ist ja wohlbekannt, daß bei einem Bewußtlosen oder in Krämpfen liegenden Kranken die Diagnose auf Paralyse nicht sicher zu stellen ist. Hier wird aber schon immer die Leichenöffnung Aufklärung bringen.

Eine eingehendere Betrachtung aber erfordern die Fälle, welche ein Zustandsbild boten, das man als Delirium acutum zu bezeichnen pflegt. Es ereignete sich hier verschiedenemal, daß, wenn die Erkrankung Männer im Paralysealter betroffen hatte, die Diagnose auf Paralyse gestellt worden war, während die Nachprüfung keinen Paralysebefund zeigte.

Das Delirium acutum wird heute wohl allgemein nicht mehr als eine eigene Krankheit aufgefaßt, sondern als ein Sammelbegriff für verschiedenen Krankheitsformen zugehörige Zustände, die das gemeinsam haben, daß sie nach einem akuten Beginn unter ungemein stürmischer Erregung und tiefster Verworrenheit in kurzer Zeit zum Tode führen. Der Umstand, daß sich in diesen Zuständen fast regelmäßig gegen Ende der Krankheit Störungen der Sprache, Inkoordination der Bewegungen, Zuckungen einzelner Muskeln und Muskelgruppen einstellen, macht eine Verwechslung mit der Paralyse möglich.

Die pathologische Histologie hat nun bezüglich eines Teiles dieser Fälle die klinische Beobachtung bestätigen können, daß sie mit bakteriellen Infektionen in Zusammenhang stehen.

In einzelnen Fällen konnten im Hirngewebe selbst Bakterien nachgewiesen werden. Nur selten fanden sie sich in größeren Mengen, viel häufiger nur sehr vereinzelt, manchmal waren sie im Gehirn überhaupt nicht nachzuweisen, während sie im Blut, in anderen Körperorganen, zahlreich vorhanden waren. Die Veränderungen im Gehirn waren dabei vielfach die gleichen, ob darin Bakterien nachzuweisen waren oder nicht, so daß der Schluß gerechtfertigt erscheint, daß nicht die Bakterien im Hirn selbst, sondern irgendwo im Körper erzeugte und durch das Blut verbreitete bakterielle Giftstoffe die Gewebsschädigung verursachen. Über die pathologischen Befunde, welche in der Hirnrinde bei diesen Fällen erhoben worden sind, herrscht nach Cramer im wesentlichen Übereinstimmung.

Man sieht meist schwere Veränderungen an den Ganglienzellen, Schwellung des ganzen Zelleibes, deutliches Sichtbarwerden der

Fortsätze, besonders auch des Achsenzylinderfortsatzes, Auflösung der gefärbten Substanzportionen (trübe Schwellung Cramer's, akute Zellveränderung Nissl's), meist in ziemlich gleichmäßiger Weise über die ganze Rinde verbreitet, oft auch in den subkortikalen Gebieten nachweisbar, dazu in der Glia Kernteilungsfiguren, oft auch im Zerfall begriffene Markscheiden.

Nur bezüglich der Infiltration der Lymphscheiden und des umliegenden Gewebes mit Blutelementen (Leukocyten) weichen die Schilderungen ab.

An den Präparaten, welche der Arbeit Sander's zu Grunde lagen und an später untersuchtem Material, habe ich mich überzeugt, daß man hin und wieder polynucleäre Leukocyten und Lymphocyten allein liegend, öfters auch in kleineren Häufchen im Hirngewebe, meist in der Nähe der Gefäße, finden kann. Es scheint mir kein regelmäßiger und häufiger Befund, denn in einzelnen Hirnen fehlt er in den sehr zahlreichen durchsuchten Schnitten; besonders häufig scheint er da vorzukommen, wo sich auch Bakterien nachweisen lassen. Oft lagen diese dann mitten in den Lymphocytenhäufchen. Eine allgemeine diffuse Infiltration war nirgends nachzuweisen. Die stellenweise sehr zahlreichen um die Gefäße herum gelegenen Kerne erwiesen sich bei genauer Betrachtung als Gliakerne.

Danach kann auch heute nicht zugegeben werden, daß eine „perivaskuläre" Infiltration zu den kennzeichnenden Eigenschaften dieser Infektionspsychosen gehört.

Nach der Abtrennung dieser infektiösen Fälle aus der symptomatischen Gruppe des Delirium acutum verbleibt in derselben noch ein sehr erheblicher Rest, dessen Beziehung zu einer unmittelbar vorausgegangenen Infektion nicht erweisbar ist. Es soll hier nur versucht werden, die Grenze zwischen diesem Rest und der Paralyse genauer zu ziehen, während die histologische Analyse der übrigen Formen hier nicht versucht werden soll.

Unzweifelhaft kann auch die Paralyse einen Delirium acutum-artigen Verlauf nehmen.

XXV.

G. B., Bankbeamter, 31 Jahre alt, trunksüchtiger Vater, nervöse Mutter, früher immer gesund, doch stets reizbar, nur eine Tripperinfektion festzustellen. Immer fleißig, tüchtig, in letzter Zeit sehr angestrengt. Seit einigen Wochen Klage über Kopfschmerzen über dem l. Auge. Seit 14 Tagen etwas erregt, klagte selbst, daß er mit seiner Arbeit nicht mehr fertig würde, Zahlen untereinanderbringe. Bis zwei Tage vor seiner Aufnahme in der Bank tätig. Schrift ohne Störung, Gedächtnisschwäche trat nicht hervor, äußerte keinerlei krankhafte Ideen.

Am 30. X. 96, abends, plötzlicher Ausbruch tobsüchtiger Erregung. Redete ununterbrochen wirr durcheinander, lachte, weinte, umarmte und schlug seine Frau. In rascher Folge immer verwirrtere, unsinnigere Ideen, er sei Dichter, redete in Knittelversen, die Bank gehöre ihm, er habe Milliarden, seine Frau bekäme Brillantkleider, drängte fort, schlug auf die Personen, die ihn halten wollten, ein. So ging es die Nacht und den ganzen nächsten Tag durch, am 31., abends, wurde er in die Anstalt gebracht.

1. XI. Sinnlose Erregung, enormer Bewegungsdrang, schreit unartikuliert, schlägt und tritt um sich, lacht und weint abwechselnd. Völlig zusammenhanglose, schwer verständliche Reden. Die Bewegungen haben etwas Unkoordiniertes, Schleuderndes. Grimassenschneiden von zuckenden Bewegungen in den Gesichtsmuskeln begleitet. Sprache verwaschen; besonders beim Sprechen zuckende Mitbewegungen der Gesichtsmuskeln. Pupillen reagieren, Reflexe nicht zu prüfen.

Andauernd in der heftigsten Erregung, nicht im Bett und Bad zu halten, wirft sich umher, wälzt sich am Boden, nimmt unmögliche Stellungen ein, kreischt, zerreißt, zeigt ein sinnloses Widerstreben, nimmt keinerlei Nahrung.

4. XI. Andauernd sinnlose Erregung. Fortwährend schleudernde Bewegungen in den Armen und Beinen, ataktische Bewegungen in den Gesichtsmuskeln, die nicht mehr den Eindruck gewollter Bewegungen machen, nur noch unartikulierte Sprachäußerungen. Absolute Nahrungsverweigerung.

7. XI. Fortdauernde Erregung, hin und wieder von Zuständen stärkerer Benommenheit unterbrochen. Andauerndes Herumwerfen, Umsichschlagen, Grimassieren vom Charakter ungewollter Bewegungen. Sinnloses Widerstreben.

9. XI. Tag und Nacht wilde Erregung, versucht immer, aufzustehen, aus dem Bett zu steigen, kann schwer mehr auf den Füßen stehen. Zerfall, Neigung zu Decubitus.

11. XI. Benommen, Puls schwach, tiefes Atmen, keine Temperatursteigerung. Stirbt trotz Anwendung von Kampher und Äther unter zunehmender Benommenheit.

Wir sehen also hier, daß ein Delirium acutumartiges Krankheitsbild innerhalb 14 Tagen und unter Berücksichtigung aller etwa als Prodromalerscheinungen zu deutenden Symptome in 4 Wochen zum Tode geführt hat, offenbar nicht durch Dazwischentreten einer anderen Krankheit, sondern durch die Hirnerkrankung allein.

Sektionsbefund: Dura fest mit dem Schädeldach verwachsen, Pia über der ganzen Konvexität leicht verdickt und getrübt, überall ohne Dekortikation abziehbar. Pia und Hirnrinde ungemein blutreich. Hirngewicht 1300 gr. Windungen nicht atrophisch. Rückenmark ohne makroskopisch sichtbare Veränderungen. Übrige Körperorgane ohne besonderen Befund.

Die mikroskopische Untersuchung ergab ziemlich gleichmäßig über die ganze Hirnrinde ausgebreitete Veränderungen, akute Zellveränderung Nissl's, Wucherungserscheinungen an der Glia, geringe Gliafaserbildung, andrerseits auch Veränderungen an der Glia, die einen mehr regressiven

Charakter zeigten, ausgedehnten Zerfall der feinen, nervösen Strukturen (Golginetze). Massenhafte Infiltration der Lymphscheiden der kleinen Kapillaren mit jungen Plasmazellen, sowie einzelnen Lymphocyten. (Taf. XII, Fig. 2.)

Die gleichen Ganglienzellveränderungen fanden sich auch an vielen Zellen der Stammganglien, der Nervenkerne der Medulla, der Vorderhörner des Rückenmarks, wenn auch weniger ausgeprägt. Weiter waren Markschollenanhäufungen in den Seitensträngen von der Cauda equina bis ins Dorsalmark, gewucherte Gliazellen in den Seiten- und Hintersträngen, einzelne Plasmazellen in den Lymphscheiden der Rückenmarksgefäße nachweisbar.

Also auch bei den akutesten Fällen der Paralyse fehlen die diffusen Infiltrate der Lymphscheiden nicht und wir sind deshalb berechtigt, ähnliche Krankheitsbilder, welche die Erscheinungsform des Delirium acutum gezeigt hatten, als nicht zur Paralyse gehörig anzusehen, wenn keine Plasmazelleninfiltrate nachzuweisen sind.

Damit kann ich aber einige Fälle mit Delirium acutumartiger Gestaltung nicht mehr zur Paralyse rechnen, die mich früher zu der Annahme bestimmt hatten, daß in den akutesten Fällen von Paralyse Veränderungen an den Gefäßen noch fehlen. Es dürfte sich dabei um eigenartige, von der Paralyse verschiedene Krankheitszustände handeln.

Was die Fälle von Paralyse mit einem foudroyanten Verlauf mit der übrigen Gruppe des Delirium acutum gemeinsam haben, ist die sinnlose Erregung, schwere Verwirrtheit, das frühzeitige Auftreten eigenartiger motorischer Reizsymptome, der rasche Übergang eines sinnlosen Bewegungsdranges in eigentümlich unkoordinierte, schleudernde Bewegungsformen, das allmähliche Übergehen des Grimassierens in zuckende Gesichtsbewegungen.

Die nach der histologischen Nachprüfung der Paralyse zugehörigen Bilder unterscheiden sich nach einer Zusammenstellung von fünf Beobachtungen klinisch von den übrigen Fällen der Delirium acutum-Gruppe:

1. Durch ein längeres, deutlich ausgeprägtes Prodromalstadium mit allgemein nervösen Störungen.

2. Dadurch, daß, wenigstens in den ersten Tagen nach Ausbruch der schweren Erkrankung, die paralytische Färbung des Krankheitsbildes noch deutlich ist, indem meist heftige Angstaffekte fehlen, die Stimmung einen häufigen, unvermittelten Wechsel zeigt, blödsinnige Größenideen und in anderen Fällen die unsinnigsten, hypochondrischen Wahnideen mit Neigung zu schwerer Selbstbeschädigung (Ausreißen des Penis, der Zunge, Einführung der ganzen

Hand in den Rachen oder After, ständige Würg- und Brechbewegungen) zur Beobachtung kommen. Im späteren Verlauf können auch andere Formen des Delirium acutum den paralytischen außerordentlich gleichen.

Histologisch unterscheiden sich die Fälle leicht, indem in den paralytischen eine diffuse Plasmazelleninfiltration nachweisbar ist, in den andern nicht.

Nun erübrigt noch ein Fall einer näheren Besprechung. Er war so eigenartig in seinem klinischen Verlauf, daß eine bestimmte Diagnose nicht gestellt werden konnte. Manche Eigentümlichkeiten des Krankheitsbildes erinnerten an die Paralyse. Der plötzliche Tod schien diese Vermutung zu bestätigen, die Gewebsuntersuchung ergab aber keinen paralytischen, sondern einen besonderen, von der Paralyse abweichenden Befund.

XXVI.

Ph. W., 55 Jahre alt, wird am 22. VIII. 97 aufgenommen. Nach den Mitteilungen seiner Heimatgemeinde angeblich keine Belastung, mittelmäßig beanlagt, fleißig, arbeitete nach seiner Schulentlassung als Taglöhner, jedenfalls bis kurz vor seiner Aufnahme. Sonst ist über sein Vorleben nichts bekannt.

Am 20. VIII. wird er wegen seines auffälligen Verhaltens auf der Straße aufgegriffen und in Polizeigewahrsam gebracht. Am 22. VIII. begutachtet der Kreisarzt, daß er total verwirrt und unorientiert sei, auf keine Frage eine Antwort gebe und in einem unverständlichen Dialekt unverständliche Dinge rede.

Am 23. VIII. Aufnahme in die Anstalt.

23. VIII. Erregt, spricht viel, sehr lebhaft und laut unter Begleitung stürmischer und unmäßiger Armbewegungen, Gesichterschneiden, Herumwerfen des Kopfes und unmäßig weiten Aufreißens des Mundes. Seine Sprache ist schwer verständlich. Wenn dabei auch Dialekteigentümlichkeiten mitspielen mögen, so ist doch auch sicher eine Sprachstörung, ein Verwaschen der einzelnen Laute, ein eigenartiges Abhacken und Verschlucken der Wortenden von Einfluß.

Die Pupillen sind gleich, Reaktion gering, Patellarreflex lebhaft, Urin ohne abnormale Bestandteile.

Zugänglich, dabei aber bald abschweifend, ergeht sich in zusammenhanglosen Reden. Gereizter Ton, bringt allerlei hypochondrische Klagen vor, er sei kaput, Herz und alles sei kaput, er sei hohl, an den Gliedern angefressen, steif, verstopft. Man wolle ihm nicht helfen, verlangt in ganz unverständlicher Motivierung Geld, das er zu bekommen habe, er werde die Sache vor Gericht bringen; zeitlich und örtlich orientiert.

9. IX. Langsame Zunahme der Erregung, in großer Unruhe, singt, tanzt, geht lebhaft gestikulierend, laut und vielfach unverständlich vor sich hinredend umher. Zeigt in seinem ganzen Gebaren etwas Ungeschicktes, Tölpelhaftes, ist auffallend ungeschlacht und unmäßig in seinen Bewegungen, grimassiert beim Sprechen. Immer gereizt, polternd, schwer

zu fixieren, läuft immer weg, gibt nur selten eine Antwort, die auf die Sache eingeht. Kein ausgesprochener Negativismus. Wiederholt immer wieder einzelne Redensarten: er ist barbarisch krank, in der Anstalt ist eine barbarische Wirtschaft, er kauft sich barbarische Gäule, wird barbarische Menge Mist auf seine Äcker fahren.

Zwischen hypochondrischen Anwandlungen: er ist hohl oder voll, Äußerungen gesteigerten Selbstgefühls: Die Bauern sind dumme Luder, er ist so gescheit wie ein Engländer. Er hat viel Geld, wird eine Spinnerei, eine Zuckerfabrik einrichten.

Dabei nichts Ideenflüchtiges, keine Sinnestäuschung nachweisbar.

Verfolgt die Vorgänge in seiner Umgebung, fängt mit anderen Kranken Händel an, indem er immer heftiger auf sie einredet, und sobald diese abwehren, auf sie losschlägt. Er bekommt deswegen häufig Schläge.

21. IX. Steigerung der Unruhe, bei sonst gleichem Charakter der Erregung. Völliger Schlafmangel, fängt immer ganz grundlos Streitigkeiten mit anderen Pat. an, schlägt und tritt sie. Gibt sich, als wenn er Ordnung halten müsse. Singt, tanzt, kleidet sich aus. Kommt infolge seiner Erregung nur zu mangelhafter Nahrungsaufnahme. Geht körperlich sehr zurück.

20. X. Unverändert, immer noch durch seine unmässigen Bewegungen, seine Grimassen, seine verwaschene Sprache auffällig. Körperlicher Be fund unverändert.

26. XI. Anfallsartiger Zustand, benommen, hinfällig, ohne Krampferscheinungen, am Abend wieder in derselben Unruhe.

6. XII. Andauernd in der alten Weise unruhig, doch bessere Nahrungsaufnahme, dabei zunehmender, körperlicher Verfall. Sprache nur noch ein unverständliches Lallen, Bewegungen immer noch auffällig, ungeschlacht und unmäßig.

16. XII. Stirbt in einem plötzlichen Collapszustand.

Sektion: Leichte Trübung und Verdickung der Pia über den Hintersträngen des Rückenmarkes, keine Veränderung auf dem Querschnitt.

Pia über der Konvexität des Gehirns leicht verdickt, gut abziehbar, bis auf zwei Stellen. Die erste findet sich an der Spitze der l. ersten Schläfewindung. Hier zeigt sich eine 50-Pfennigstückgroße Einsenkung. Die Pia ist darüber besonders verdickt, adhärend. Aus der Rinde scheint, wie mit einem Meißel, eine etwa halbwallnußgroße Stelle ausgemeißelt. Erweichungsmassen fehlen völlig, die Oberfläche des Defektes erscheint weiß.

Eine zweite, etwa Markstückgroße Stelle findet sich r. im unteren Scheitelläppchen, auch hier zeigt der Defekt eine glatte, weiße, derbe Oberfläche. Sonst keine weiteren Herde. Keine deutliche Hirnatrophie. Zarte Basalgefäße.

Leichte Verdickung der Ränder der Mitralklappen, die selbst etwas geschrumpft erscheinen. Im übrigen kein pathologischer Befund.

Die histologische Untersuchung dieses Falles zeigte, daß es sich bei den erwähnten Herden um, durch dichtes Gliagewebe abgekapselte, offenbar sehr alte Erweichungen handelte. Schon damit

erschien es ausgeschlossen, daß die erst seit kurzem bestehende Psychose auf diese Herde zurückzuführen sein sollte. Ein paralytischer Rindenbefund fehlte völlig. Es war weder eine Infiltration der Lymphscheiden, noch Wucherungserscheinungen an den Gefäßen, noch Stäbchenzellen nachweisbar. Die Gefäße zeigten leichte, regressive Veränderungen, arteriosklerotische und hyaline Entartung trat nicht hervor.

Alle Ganglienzellen waren in einem eigentümlichen, gleichartigen Erkrankungszustande. Die Fortsätze traten deutlich hervor, die Kerne waren dunkel gefärbt, die Chromatinmassen körnig zerfallen. Zahlreiche Zellen schienen in Auflösung. Die Gliaoberflächenschicht war etwas vermehrt; hier lagen auch einige faserbildende Gliazellen, sonst waren die Gliakerne kaum zahlreicher als normal, klein, meist diffus dunkel gefärbt, ohne daß das Kerngerüste deutlich hervortrat. Um die Kerne lag meist ein schmaler, etwas grünlich gefärbter Protoplasmasaum. Auch an Nigrosinpräparaten zeigten die Gliazellen keinen größeren Zelleib und keine Spinnenzellenform.

Im Rückenmark fand sich nichts Auffälliges, auch nicht in den Hintersträngen.

Es ist schwer zu sagen, welche klinische Stellung man diesem Falle geben soll. Er erschien durchaus eigenartig und ließ sich weder zwanglos als eine manische Erregung noch als eine Dementia präcox ansehen. Die eigenartigen motorischen Erscheinungen und besonders ihre Eintönigkeit sprechen gegen die erste, das Fehlen eines ausgesprochenen Negativismus, von Gehörstäuschungen, eigentlichen Manieren gegen die letztere Annahme. Eine paralytische Demenz war nicht vorhanden, auch die eigentümlichen motorischen Erscheinungen, die Bewegungs- und Sprachstörungen waren nicht als paralytisch zu bezeichnen.

Immerhin ließen sie, wie die schließlich zum Tode führenden Anfälle an Paralyse denken. Abweichend, wie die klinische Erscheinungsweise von anderen klinischen Krankheiten, erschienen die histologischen Veränderungen gegenüber anderen Hirnrindenerkrankungen.

Manche Seiten des Falles blieben bei der Dürftigkeit der Vorgeschichte ganz ungeklärt, namentlich ließ sich auch für die alten Erweichungsherde keine Ursache nachweisen. Man wird, ehe man aus dem einen Krankheitsfalle weitgehende Schlüsse zieht, abwarten müssen, ob andere Beobachtungen ähnlicher Art die Aufstellung einer besonderen Krankheitsform rechtfertigen.

Das eine aber kann dieser Fall wieder beweisen, daß es der histologischen Untersuchung leichter sein wird als der klinischen Beobachtung, in solchen noch dunklen Fällen die Zugehörigkeit zur Paralyse zu bestätigen oder auszuschließen. Der weitaus größten Mehrzahl der Fälle, welche wir heute als Paralyse bezeichnen, liegen, wie unsere zahlreichen Untersuchungen beweisen, offenbar auch übereinstimmende Gewebsveränderungen zu Grunde. Doch deutet die letzte Beobachtung an, daß noch immer einzelne Fälle mitgehen dürften, die bisher schon auffällig, jedoch nicht scharf abtrennbar waren, die man aber durch die abweichenden Gewebsveränderungen auseinanderhalten kann, und dann vielleicht später auch klinisch unterscheiden lernen wird. —

Wenn wir nun zum Schlusse unserer Untersuchung auf ihr Ergebnis zurückblicken, so dürfte sie zunächst den Nachweis erbracht haben, daß die Paralyse eine histologisch eigenartige Erkrankung ist.

Daß das bisher nur für einen kleineren Kreis der Psychiater feststand, beweist die Literatur der letzten Jahre. Man hat noch immer den Ausfall der Markfasern der Hirnrinde, der sich auch bei anderen Psychosen finde, als die einzige Veränderung der Hirnrinde anerkennen wollen, die sich wirklich nachweisen lasse. Man hat behauptet, daß das Vorkommen zweifellos krankhafter Veränderungen an den Nervenzellen noch nicht bewiesen sei. Man hat bestritten, daß sich in allen Fällen Gliawucherungen fänden. Die Gefäße sollten nicht immer, oder erst in den Spätstadien erkrankt sein. Alle die pathologischen Befunde, die sich bei der Paralyse erheben ließen, seien auch bei anderen Psychosen zu beobachten.

Demgegenüber ist es nun an sehr zahlreichen Fällen bei übereinstimmenden Befunden festgestellt, daß bei der Paralyse nicht nur ein Schwund der Nervenfasern der Hirnrinde, sondern auch regelmäßig Schädigungen, meistens ein Ausfall an Ganglienzellen, immer eine Wucherung der Glia und stets eigenartige Gefäßveränderungen zu finden sind.

Weiter hat sich zeigen lassen, daß heute schon eine histologische Differentialdiagnose gegenüber vielen anderen Rindenerkrankungen möglich ist. Alle Geistesstörungen heranzuziehen, erwies sich als unmöglich. Für manche Formen fehlte es an Untersuchungsmaterial. Es ist auch eine mißliche Sache, heute schon eine pathologische Anatomie der Psychosen schreiben zu wollen. Aber diese Unterscheidungsmöglichkeit hat sich erweisen lassen gerade für jene Geisteskrankheiten, welche am ehesten zur Verwechslung mit der Paralyse Anlaß geben. Für einen großen Teil der übrigen steht

bereits fest, daß sie ohne entzündliche Vorgänge einhergehen. Diejenigen, bei welchen wir die Möglichkeit entzündlicher Veränderungen offen lassen mußten, unterscheiden sich so auffällig in ihrem Verlauf und ihren Erscheinungen von der Paralyse, daß ihnen sicherlich auch abweichende Gewebsveränderungen, wenigstens in einer abweichenden Anordnung zu Grunde liegen müssen.

Mit der Möglichkeit aber, durch die Gewebsuntersuchung die Beziehung eines Falles zur Paralyse sicher zu stellen, muß es durchführbar werden, ihre manchmal noch etwas unsicheren und verwaschenen Grenzen schärfer zu ziehen. Die Frage, ob ein Fall der Paralyse zugehört oder nicht, wird nach einer genügenden histologischen Untersuchung kaum mehr offen bleiben müssen. Damit erhält die klinische Psychiatrie ein Hilfsmittel, welche die übrige Medizin schon seit langer Zeit sich erfolgreich zu Nutzen gemacht hat.

An einem Material, wie es ein Krankenhaus gerade zusammenführt, ist schließlich der Versuch gemacht worden, die histologische Differentialdiagnose zur Lösung klinischer Fragen heranzuziehen. Es war ja nur Kleinarbeit, die geleistet werden konnte im Vergleich zu dem vielen, was hier noch aufzuklären ist. Manchmal hat dabei die histologische Untersuchung die Verhältnisse noch verwickelter erkennen lassen als sie sich der klinischen Beobachtung dargestellt hatten. Auch diese Erkenntnis kann der klinischen Forschung nur nützlich sein. An anderen Punkten hat sie auch den Weg gezeigt, der durch solche Verwicklungen hindurchführt. Die ganze Untersuchung aber sollte auch nur dartun, daß die pathologische Histologie eine brauchbare Hilfswissenschaft der Psychiatrie ist.

Meinem früheren Chef, Herrn Direktor Sioli, bin ich für Überlassung der Krankengeschichten und des Untersuchungsmaterials zu vielem Dank verpflichtet.

Tafelerklärung.

Kürzungen in der Tafelerklärung.

adv. Adventitia.
adz. Adventitialzelle.
blz. Rotes Blutkörperchen.
cap. Capillare.
cb. Collagenes Bindegewebe.
cps. Capillarsprosse.
endh. Endothelzellenhügel.
espz. Endothelsproßzelle.
ez. Endothelzelle.
gaz. Ganglienzelle.
glz. Gliazelle.
hyl. Hyaline Substanz.
kz. Körnchenzelle (Gitterzelle).
l. Gefäßlumen.
leuc. polynucleärer Leukocyt.
lr. Lymphraum.
ls. Lymphscheide.
lz. Lymphocyt.
me. Membrana elastica.
mkz. Muskelzelle.
mz. Mastzelle.
plz. Plasmazelle.
stz. Stäbchenzelle.

Tafel I.

Fig. 1—12 stellen das Verhalten der elastischen Membran bei der arteriosklerotischen, hyalinen und paralytischen Gefäßveränderung dar. Alle Bilder sind nach Zeiss homogen. Immersion 1.30 gezeichnet.

Fig. 1. Arteriosklerotische Arterie aus der ersten Rindenschicht des Stirnhirns eines Paralytikers von 42 Jahren. Resorcinfuchsinfärbung nach Weigert. Aufsplitterung, Fältelung, Quellung und Zerfall der Membrana elastica.

Fig. 2. Dasselbe Gefäß, Färbung mit Toluidinblau, starke Verdickung und Homogenisierung der Gefäßwand, die fixen Zellen der Gefäßhäute zeigen durchgehends Degenerationserscheinungen.

Fig. 3. Arterie aus der ersten Rindenschicht eines Falles von arteriosklerotischer Rindenatrophie. Toluidinblaufärbung. Die Gefäßwand ist durch Einlagerung der hier völlig ungefärbten hyalinen Substanz enorm verdickt. In der hyalinen Masse liegen einige körnchenzellenartige Elemente. Die Endothelzellen sind gewuchert, die Adventitialzellen scheinen etwas vermehrt.

Fig. 4. Dasselbe Gefäß etwas tiefer in der Rinde unmittelbar nach einer Teilung. Resorcinfuchsinfärbung nach Weigert. Die Membrana elastica ist in viele Blätter gespalten, die inneren Blätter sind nur noch schwach gefärbt, dazwischen liegen die noch matter tingierten hyalinen Massen. Das Lumen ist ungemein verengt.

Fig. 5. Kleine Arterie aus der oberflächlichen Rindenschicht eines Falles von Arteriosklerose des Gehirns. Resorcinfuchsinfärbung. Die Elastica ist in mehrere Blätter gespalten. Die Endothelzellen sind nicht sichtbar.

Fig. 6. Kleine Arterie aus der tieferen Rinde eines Paralytikers im Längsschnitt. Resorcinfuchsinfärbung. Unregelmäßig große Maschenräume der Membrana elastica. Verdickung der Adventitia.

Fig. 7. Größere Arterie aus der tieferen Rinde eines Falles von Paralyse mit mächtiger Entwicklung von kollagenem Bindegewebe in der Adventitialscheide, Infiltration des Lymphraumes mit zahlreichen Plasmazellen und Lymphocyten. Resorcinfuchsinfärbung.

Fig. 8. Drei zusammenliegende Gefäßquerschnitte aus der tieferen Rinde eines Paralytikers. Resorcinfuchsinfärbung. Um die gewucherten und ungemein vergrößerten Endothelzellen haben sich neue Lamellen der Elastica gebildet.

Fig. 9. Zeigt dasselbe an einem einzelnen Gefäß.

Fig. 10. Zeigt die Neubildung von Elastica um die gewucherten Endothelzellen am Längsschnitt eines Gefäßes der paralytischen Rinde. Resorcinfuchsinfärbung.

Fig. 11. Hyalin entartete Kapillare aus der ersten Rindenschicht eines alten Falles von progressiver Paralyse. Resorcinfuchsinfärbung. Einlagerung der hier ganz blaß gefärbten hyalinen Substanz zwischen die in zwei Blätter gespaltene Elastica.

Fig. 12. Kapillare aus der tieferen Rinde eines Falles von progressiver Paralyse. Resorcinfuchsinfärbung. An der nach unten gelegenen Seite der Gefäßwand und den abgehenden Verzweigungen tritt der erweiterte und mit zahlreichen Plasmazellen angefüllte Lymphraum deutlich hervor.

Fig. 13. Ein Paket nebeneinander gelegener Querschnitte neugebildeter Gefäße von einem Falle von Paralyse. Toluidinblaufärbung. Enorm gewucherte Endothelzellen, den Gefäßen liegen zahlreiche Plasmazellen und eine Mastzelle an.

Tafel II.

Veranschaulicht die Gefäßneubildung bei Paralyse und endarteriitischer Hirnlues.

Fig. 1—18, 21, 24 Dementia paralytica; 19, 20, 22, 23 und 25 luetische Endarteriitis. Toluidinblaufärbung. Zeiss homogen. Immers. 1.30.

Fig. 1. Zwei nebeneinander gelegene, neugebildete Kapillaren sind durch einen Gefäßsproß verbunden. Über den Sproß legt sich eine langgestreckte Zelle, wahrscheinlich eine Adventitialzelle.

Fig. 2—4. Kernteilungsvorgänge in Endothelzellen von Kapillaren.

Fig. 5. Eine Endothelsproßzelle mit fadenförmigem Fortsatz von einer Plasmazelle überlagert.

Fig. 6a. Besonders große, aus einer Kapillare aussprossende Endothelzelle.

Fig. 6b. Kapillare, der ein Endothelsproß aufsitzt; an die Sproßzelle legt sich eine Adventitialzelle an.

Fig. 7. Aussprossende Endothelzelle.

Fig. 8. Drei Plasmazellen liegen um einen quergeschnittenen, anscheinend lumenlosen Endothelsproß.

Fig. 9. Endothelsproß, von drei Endothelzellen gebildet.

Fig. 10. Endothelsproß, von mehreren Endothelzellen gebildet; vielleicht sind die am Rand gelegenen, länger gestreckten Zellen als Adventitialelemente aufzufassen.

Fig. 11. Eine besonders interessante Sproßbildung. Jede der Kapillaren schickt eine auf die andere zuwachsende Sproßzelle. Der Kern der links gelegenen Sproßzelle schickt einen langen Fortsatz in den Sproß. Ihm hat sich ein wohl als Adventitialzelle zu deutendes Element angelegt.

Fig. 12. Kernteilung in einem Gefäßsproß.

Fig. 13. Endothelschlauch, anscheinend ohne Lumen, von drei Plasmazellen umlagert.

Fig. 14. Eine noch in der Gefäßwand liegende Endothelzelle hat die Gefäßwand mit einem schon weit ins Gewebe reichenden Protoplasmafortsatz durchbrochen. An diesen Fortsatz hat sich eine Adventitialzelle angelegt.

Fig. 15. Lumenloser Endothelschlauch, aus einer Kapillare auswachsend, mit drei Plasmazellen.

Fig. 16. Zwei dicht aneinander liegende Gefäßquerschnitte aus einem größeren Gefäßpaket. In dem einen Gefäß ein durch Wucherung der Endothelzellen entstandener Hügel, der wohl eine Endothelbrücke durch das Lumen hindurch vorbereitet.

Fig. 17. Ein von vier Zellen gebildeter Endothelsproß von zahlreichen Adventitialzellen umlagert.

Fig. 18. Eine neugebildete Kapillare mit großen Endothelzellen von vielen Adventitialzellen umgeben. Die Karyokinese scheint in einer Adventitialzelle vor sich zu gehen.

Fig. 19. Querschnitt einer auffallend weiten endarteriitischen Kapillare mit Kernteilung in einer Endothelzelle.

Fig. 20. Kernteilung in einer Gefäßwandzelle einer Kapillare, vielleicht beginnende Sprossung.

Fig. 21. Degeneriertes Gefäß aus der ersten Rindenschicht mit drei anscheinend degenerierten Endothelsprossen

Fig. 22. Außerordentlich enge Kapillarschlingen durch Überproduktion neuer Gefäße veranlaßt. Die Gefäße liegen so eng, daß keine Ganglienzelle dazwischen Platz hat.

Fig. 23. Kernteilung in einer Endothelzelle.

Fig. 24. Längsschnitt durch eine kleine Arterie der zweiten Rindenschicht. Das Lumen ist sehr eng, die Endothelzellen stark vergrößert, die Muskelzellen degeneriert. In der Lymphscheide zwei Plasmazellen.

Fig. 25. Paket mächtig erweiterter Kapillaren mit riesigen Endothelzellen aus der tiefsten Rindenschicht.

Tafel III.

Stellt hauptsächlich die Stäbchenzellen dar. Alle Zeichnungen stammen von Paralyse. 1—8 Toluidinblau-, 9 Methylenblaufärbung. Zeiss homogen. Immers. 1.30.

Fig. 1. Stäbchenzellen in den verschiedensten Formen. g, i, o, q, zeigen am besten die Anordnung des Protoplasmaleibes, Formen wie g, t,

u finden sich auch bei der endarteriitischen Hirnlues, s zeigt eine Abschnürung des Kerns in zahlreiche kleine Kerne, x, y, z stellen besonders lange, nadelförmige Stäbchen dar.

α, η, ϰ, ϑ zeigen Pigmententartung des Zelleibes. μ gibt den Querschnitt einer Stäbchenzelle wieder, wie er mit besonders kleinen Lymphocyten verwechselt werden kann. Formen wie α, β, γ, δ findet man am häufigsten in der ersten Rindenschicht.

Fig. 2. Kapillare aus der tieferen Rinde eines Paralytikers mit starken Wucherungserscheinungen der Endothelzellen. Die mit ez bezeichnete Zelle bereitet eine Sproßbildung vor. Die Kapillare ist umlagert von sehr zahlreichen Zellen, welche zum Teil noch an Stelle der Adventitialzellen liegen. Andere sind schon vom Gefäß abgerückt und scheinen in das umliegende Gewebe hineinzuwuchern. Alle diese Zellen sind unter sich und mit den ganz frei im Gewebe liegenden Stäbchenzellen morphologisch übereinstimmend.

Fig. 3. Querschnitt eines kleinen Gefäßes aus der Pia eines Paralytikers mit einer doppelten Lage enorm gewucherter Endothelzellen.

Fig. 4. Kurzer Ausschnitt aus einem in Längsrichtung getroffenen Gefäß der dritten Rindenschicht eines Paralytikers. Die stark gewucherten Endothelzellen füllen das ganze Gefäß. Bei genauerem Zusehen kann man 4 enge Lumina unterscheiden, bei Wechsel der Einstellung sieht man noch zahlreichere. Die Lumina haben sich offenbar in dem alten Gefäß, zwischen den gewucherten Endothelzellen neugebildet. Muskelzellen sind nicht nachweisbar, die Adventitialzellen sind vermehrt.

Fig. 5. Eine Reihe von Stäbchenzellen strebt radienartig von einem Zellhaufen weg, der wohl den Querschnitt eines lumenlosen Endothelschlauches an der Stelle eines neuen Endothelsprosses darstellt.

Fig. 6. Eine Stäbchenzelle mit besonders reich verzweigtem Zelleib aus der ersten Rindenschicht eines Paralytikers.

Fig. 7. Degeneriertes Gefäß aus der 2. Rindenschicht eines Paralytikers mit sehr zahlreichen, langgestreckten, chromatinarmen Endothelzellen.

Fig. 8. Degenerierte Kapillare aus der 1. Rindenschicht einer alten Paralyse. Sehr zahlreiche, langgestreckte, chromatinarme Endothelzellen.

Fig. 9. Übersichtsbild aus der Rinde eines Paralytikers. Schläfenwindung. Fall IV. Außerordentliche Vermehrung der Stäbchenzellen, welche weitaus die Mehrzahl der Zellen bilden.

Tafel IV.

Soll den Unterschied der Gefäßveränderung bei der Paralyse, der luetischen Meningo-encephalitis und luetischen Endarteriitis zur Darstellung bringen. 1—6 Paralyse; 7, 8 luetische Meningo-encephalitis; 9, 10 luetische Endarteriitis. 1—8 Toluidinblau-, 9, 10 Methylenblaufärbung. Zeiss homogen. Immers. 1.30.

Fig. 1. Längsschnitt eines Gefäßes aus der tieferen Rinde eines Paralytikers, Infiltration der adventitiellen Scheide mit großen Plasmazellen und einer Mastzelle.

Fig. 2. Längs getroffene Kapillare. Die Lymphscheide ist mit Plasmazellen, die wie Epithelien ineinandergefügt sind, ausgefüllt.

Fig. 3. Querschnitt einer Kapillare, die Lymphscheide ist dicht mit Plasmazellen angefüllt.

Fig. 4. Querschnitt eines Gefäßes (Vene), in dessen adventitieller Scheide zwei Schichten von Plasmazellen, teilweise durch adventitielle Scheiden getrennt, liegen.

Fig. 5. Kapillare mit Endothelsproß, an dem sich eine langgezogene Plasmazelle hinlegt.

Fig. 6. Kapillare mit einer besonders langgezogenen Plasmazelle im adventitiellen Lymphraum.

Fig. 7. Längsschnitt eines Gefäßes aus dem Rückenmark eines Falles von luetischer Meningo-myelitis mit starker Wucherung der Endothelzellen. In der Lymphscheide sehr zahlreiche Lymphocyten und Plasmazellen. Auch außerhalb des Lymphraums in der Umgebung des Gefäßes liegen einzelne Lymphocyten und Plasmazellen.

Fig. 8. Querschnitt eines Gefäßes aus dem Rückenmark eines Falles von Meningo-myelitis luetica, dieselben Verhältnisse zeigend.

Fig. 9. Längsschnitt eines Gefäßes der Hirnrinde bei Endarteriitis luetica. Die stark gewucherten Endothel- und Adventitialzellen sind nach Größe und Form nicht mehr zu unterscheiden. In dem Gefäß rechts anscheinend mehrere sehr enge Lumina. Nur eine Mastzelle in der Lymphscheide.

Fig. 10. Querschnitt durch ein Gefäßpaket bei luetischer Endarteriitis. Außerordentliche Wucherung der Endothel- und Adventitialzellen. Keine Infiltrationszellen im Lymphraum.

Tafel V.

Darstellung der verschiedenen mesodermalen Infiltrationszellen. Toluidinblau. Zeiss homogen. Immers. 1.30.

Fig. 1. a—x Plasmazellenformen aus der paralytischen Rinde; a—l gewöhnliche Formen; b Kernteilungsfigur in einer Plasmazelle; c, d jugendliche Formen; m—x Rückbildungszustände der Plasmazellen; m mit kleinen, n, o, r, u mit großen Vacuolen im Zelleib; p mit Vacuolen im Kern, q, t, w Ausgangszustände der Vacuolisierung des Zelleibs; s Riesenzellenbildung, v, x Fältelung einer Zelleibsmembran (?).

Fig. 2. Lymphocyten aus der paralytischen Hirnrinde.

Fig. 3. Mastzellenformen. a—c aus der paralytischen Rinde; d von einem endarteriitischen Gefäß, e aus der Pia bei Paralyse.

Fig. 4. Plasmazellenformen aus der paralytischen Pia. a Plasmazelle mit auffallend kleinen Kernen, b Riesenplasmazelle (?).

Fig. 5. Zellen aus der paralytischen Pia, die wohl als degenerierte Mastzellen zu deuten sind.

Fig. 6. Kleine, körnchenzellenähnliche Elemente aus massigen Lymphscheideninfiltraten bei Paralyse, sind wahrscheinlich als regressiv veränderte Lymphocyten zu deuten.

Fig. 7. Echte Körnchenzellen (Gitterzellen) aus arteriosklerotischen Hirnherden. a Jugendformen, b ausgebildete Formen mit deutlichem Gittergerüst, c Vacuolisierung, d Zerfallsstadien.

Fig. 8. Körnchenzellen (?) aus der paralytischen Pia.

Fig. 9. Mit Körnchenzellen angefüllte Lymphscheide von einem Fall von arteriosklerotischer Hirnatrophie. Die Körnchenzellen sind zum Teil mit Zerfallsstoffen beladen.

Fig. 10. Kleine Zellen aus der Pia bei arteriosklerotischer Demenz, ob Lymphocyten oder Körnchenzellen ist schwer zu entscheiden.

Fig. 11. Gruppe von Zellen aus einer erweiterten Lymphscheide der Hirnrinde eines Paralytikers in der Nachbarschaft einer kleinen Blutung, typische Körnchenzellen, mit Zerfallsstoffen beladene Körnchenzellen, Lymphocyten, junge Plasmazellen und eine cystös entartete Plasmazelle.

Fig. 12. Aus einem alten Lymphscheideninfiltrat bei progressiver Paralyse. Die degenerierten Infiltrationszellen sind zu einer großen Masse zusammengeschmolzen, die eine netzige Struktur des Protoplasmas zeigt.

Fig. 13. Zwei eigenartige Zellelemente aus den Pialtrichtern bei progressiver Paralyse.

Fig. 14. Bindegewebszellen der Pia mit massenhafter Kernbildung durch Abschnürung.

Fig. 15. Teil eines zelligen Infiltrates aus dem Gehirne eines Paralytikers in der Nähe einer kleinen Blutung. Lymphocyten, Plasmazellen und Körnchenzellen liegen durcheinander und dazwischen aus der Adventitia stammende Fibroblasten.

Tafel VI.

Stellt Marchi-Präparate von der Paralyse und zwei Frontalschnitte durch den Hinterhauptslappen bei arteriosklerotischer Markatrophie dar.

Fig. 1. Schnitt aus dem Schläfelappen eines Paralytikers nach Marchi-Färbung (Fall IV).

In der Oberflächenschicht zahlreiche Gliazellen, die mit Osmium sich schwärzende Körnchen enthalten. In der Tangentialfaserschicht und im supraradiären Flechtwerk einzelne zerfallende Fasern, zahlreichere Markschollenreihen in den Radii. Zeiss D. D.

Fig. 2. Marchi-Präparat aus einer Markleiste des Schläfelappens im gleichen Falle. Zeiss D. D.

Fig. 3. Marchi-Präparat aus der tieferen Rinde des Schläfelappens im gleichen Falle, zeigt einen herdförmig beschränkten Zerfall und in die Markleiste herabsteigende Degeneration. Zeiss D. D.

Fig. 4. Schematische Zeichnung eines Frontalschnittes des Schläfelappens im gleichen Fall. Zeigt die das ganze Mark anfüllenden Schollen und eine besonders starke Anhäufung im Fasciculus longitudinalis inferior.

Bei der schwachen Vergrößerung treten die Schollen nur da hervor, wo sie besonders dicht liegen. Mit der Lupe gezeichnet.

Fig. 5. Frontalschnitt durch den Hinterhauptslappen eines Falles von arteriosklerotischer Demenz. Fall XIV. Weigert'sche Markscheidenfärbung. Natürliche Größe. a kleine Erweichungsherde, b ausgebreitete arteriosklerotische Markdegeneration, c herdförmige Ausfälle, dem Verlauf der Gefäße folgend, h. h. Hinterhorn; f. m. Degenerationsherd im Forceps major; f. c. Fissura calcarina; f. l. i. Fasciculus lingitudinalis inferior, stark gelichtet. G. B. Gratiolet'sches Bündel, teilweise degeneriert.

Fig. 6. Frontalschnitt durch den Hinterhauptslappen desselben Falles etwas mehr gegen den Stirnpol zu. MARCHI-Methode. Bezeichnung wie in voriger Figur. Zahlreiche Körnchenanhäufungen im tiefen Mark, teils in Herdchen entlang den Gefäßen, teils in diffuserer Ausbreitung.

Tafel VII.

Stellt verschiedene Typen der Ganglienzellenerkrankung und das besondere Verhalten der Gliabegleitzellen bei denselben dar.

Alkoholhärtung. Färbung mit Toluidin- oder Methylenblau. ZEISS homogen. Immers. 1.30.

Fig. 1. Degenerierte Ganglienzellen aus der Rinde des Schläfelappens im Falle IV. Schwellung der Zelle, körniger Zerfall der Chromatinschollen, Auflösung der Fortsätze, Randstellung des Kernes. a in Wucherung begriffene Gliazelle, b Veränderungen der Gliakerne, die sich eher als regressiv deuten lassen.

Fig. 2. Ganglienzelle im Zustand der akuten Veränderung (trüben Schwellung) von einem Falle foudroyanter Paralyse (Fall XXV). Die Zelle ist geschwellt, die Fortsätze, besonders auch der Achsenzylinderfortsatz weithin sichtbar, die Chromatinsubstanz in feinste Körper aufgelöst.

Im Gewebe und an den Nervenzellenfortsätzen treten Reihen feiner, stark gefärbter Körner hervor. Ähnliche Körner liegen auch in der Nähe der Trabantzellenkerne, die auffallend klein, und diffus gefärbt sind.

Fig. 3. Massenhafte Vermehrung der Trabantzellen um zwei BEETZ'sche Pyramiden, welche Zerfallserscheinungen zeigen in einem Falle von Delirium alcoholicum grave. Die vergrößerten Zelleiber der Gliazellen sind schwer von dem Zelleib der Ganglienzellen zu trennen. Die zwei Gliazellen bei a zeigen ein sehr großes Kernkörperchen und eine deutliche Spinnenzellenform des Zelleibes.

Fig. 4. Bildung besonders sukkulenter Gliazellen (Gliarasen) um eine leicht geschwellte Ganglienzelle der zweiten Rindenschicht eines Falles von endarteriitischer Hirnlues (Fall XII). Die Grenze zwischen Gliazellen und Ganglienzelle scheint stellenweise völlig verwischt.

Fig. 5. Chronisch-sklerotisch veränderte Ganglienzellen aus der zweiten Rindenschicht eines alten Falles von KORSSAKOW'scher Psychose. Der Kern ist langgezogen, dunkel gefärbt. Die chromatische Substanz ist stellenweise retikulär angeordnet, stellenweise zusammengebacken, die Fortsätze verlaufen geschlängelt und sind weithin sichtbar. Die Gliabegleitzellen zeigen degenerative Erscheinungen.

Fig. 6. Sklerotische Ganglienzellen aus der dritten Schicht des Stirnhirns eines Falles von progressiver Paralyse. Darunter eine Gliazelle mit großem, sehr blassem Zelleib.

Fig. 7. Zwei Nervenzellen aus der dritten Schicht des Stirnhirns im Zustande der akuten Veränderung (Infektionspsychose). Der Ganglienzelleib ist geschwellt, der Kern sehr groß. Die Fortsätze, auch der Achsenzylinderfortsatz, sind weithin sichtbar, das Chromatin staubförmig zerfallen. Die Gliazellen sind hier im Gegensatz zu Figur 2 in Wucherung, die basale Trabantzelle der rechten Nervenzelle ist in Teilung. Die eigenartigen coccenähnlichen Körnerreihen wie in Figur 2 sind nicht vorhanden.

Fig. 8. Nervenzelle aus der tieferen Rinde der vorderen Zentralwindung eines Falles von atypischer Paralyse. Die Ganglienzelle ist abgestorben. Um die Zelle herum sieht man eine Reihe dunkler Schollen (Inkrustation des Golgi-Netzes). An der Basis zwei Gliakerne, der eine ist ganz blaß, kaum gefärbt, der andere ganz dunkel, homogen gefärbt, um ihn herum liegen ähnliche Schollen.

Fig. 9. Zwei inkrustierte Ganglienzellen aus der dritten Schicht des Stirnhirns eines Falles sehr vorgeschrittener Paralyse. Auch hier scheint mehr das Golgi-Netz als die Zelle selbst durch eine massige Einlagerung inkrustiert zu sein. An der Basis der rechten Zelle ein ganz homogen gefärbter Gliakern.

Fig. 10. Zwei verkalkte Zellen aus der sonst völlig ausgefallenen dritten Rindenschicht des Scheitellappens eines Falles von atypischer Paralyse. Die Ganglienzellen selbst sind völlig ungefärbt und nur durch einen eigentümlichen, in der Zeichnung nicht darstellbaren Lichtreflex erkennbar, beachtenswert ist die eigenartige Anordnung der degenerierten Gliabegleitzellen.

Fig. 11. Zwei Ganglienzellen aus der tiefsten Rinde eines Falles von akuter katatonischer Erregung. Die großen, hellen, zahlreichen Gliakerne mit einem meist großen Kernkörperchen sind so nahe an die Nervenzellen herangedrängt, daß sie zum Teil in der Ganglienzelle selbst zu liegen scheinen, und daß der Ganglienzellkern zwischen ihnen eingekeilt ist und eine ganz eigenartige Form angenommen hat.

Fig. 12. Drei Ganglienzellen aus der vorderen Zentralwindung von einem Falle einfacher seniler Demenz. Die Nervenzelle rechts zeigt die Kennzeichen der Sklerose (geschlängelte Fortsätze, dunklen, langgezogenen Kern, zusammengebackene Chromatinmassen), an der Basis findet sich ein Pigmentsack. Die beiden übrigen Zellen zeigen eine blasse Färbung, diffuse Pigmentdegeneration und Zerfall der Chromatinschollen. Bei c liegt ein Haufen kleiner dunkler Gliakerne, wie man sie häufig bei seniler Demenz findet, unter der mittleren Nervenzelle ein völlig homogener dunkler Gliakern, die Gliazellen bei b zeigen eine Vergrößerung des Kerns, deutliches Kernkörperchen und Pigmentanhäufung in dem spinnenzellenförmigen Protoplasmaleib.

Fig. 13. Zwei Nervenzellen aus der vierten Rindenschicht der Zentralwindung eines Falles von einfacher seniler Demenz. Die Zellen zeigen die Kennzeichen der Sklerose neben einer cystösen Degeneration des Zelleibes. Die Cysten entstehen wahrscheinlich durch Resorption des Pigments der Pigmentsäcke. Die Gliabegleitzellen lassen die vorgerücktesten Stadien der Pigmentdegeneration erkennen.

Fig. 14. Zwei Ganglienzellen aus der zweiten Rindenschicht des Scheitellappens eines Falles von seniler Demenz. Die Ganglienzellen sind nahezu völlig in Pigment verwandelt. Ebenso stellen die Gliabegleitzellen Pigmentklümpchen mit degenerierten Kernen dar.

Tafel VIII.

Veranschaulicht die Beziehungen zwischen Glia, nervösen Elementen und Gefäßen bei der Paralyse und anderen Rindenerkrankungen, wie sie nach Härtung in

Kalibichromicum und Färbung mit Nigrosin und Anilin blueblaque hervortreten, sowie die Gefäßvermehrung und Sproßbildung bei der Paralyse an Weigert'schen Resorcinfuchsinpräparaten. 1—22 Zeiss homogen. Immers. 1.30. 23 Zeiss B. 24 Zeiss D. D.

Fig. 1. Gewucherte Gliazelle aus der Hirnrinde eines Paralytikers, Geflechte um zwei Achsenzylinder bildend.

Fig. 2. Gliabegleitzelle aus der Hirnrinde (2. Schicht) eines Paralytikers, Geflecht um eine kleine Pyramidenzelle bildend.

Fig. 3. Absterbende Ganglienzelle der paralytischen Rinde, von drei Gliatrabantzellen umgeben. Zwei davon zeigen einen stark vergrößerten Protoplasmaleib, die dritte bildet ein feines Geflecht um zwei Zellfortsätze.

Fig. 4. Ganglienzelle aus der Markleiste bei Paralyse. Die Basis der Zelle umhüllt ein Haufen gewucherter Gliazellen. Am Spitzenfortsatz liegt eine kleinere Gliazelle, die ein feines Netz um den Fortsatz bildet.

Fig. 5. Protoplasmatisches Gliageflecht um ein kleines Gefäß der Markleiste eines paralytischen Gehirns. Vom Gefäß ab liegen zwei Gliazellen a und d, die an ihrem unteren Rande je eine Gliafaser gebildet haben. Die Gliazellfortsätze c und b, von denen der zugehörige Kern nicht getroffen ist, zeigen die Einfügung dieser Fortsätze in das perivaskuläre Gliageflecht. In diesen Fortsätzen ist bereits eine größere Zahl von Fasern gebildet.

Fig. 6. Nervenzelle aus der tiefsten Schicht der Hirnrinde eines Paralytikers, völlig eingehüllt von den wuchernden Trabantzellen.

Fig. 7. Gliawucherung um eine Kapillare der Markleiste bei Paralyse. Oben und unten kleine, gewucherte Gliazellen, in der Mitte ist das Gefäß von Gliazellen mit großen protoplasmatischen Leibern eingescheidet.

Fig. 8. Gliazelle aus der Markleiste eines Katatonikers mit vielverzweigtem, einige Vacuolen enthaltenden Zelleib. Keine Spur von Faserbildung.

Fig. 9. Schräg geschnittenes Gefäßchen aus der Rinde eines Paralytikers, bei a eine Zelle der Gliascheide, die ein sehr feines protoplasmatisches Netzwerk bildet.

Fig. 10. Kleine Ganglienzelle aus der vierten Rindenschicht eines Paralytikers, um welche zwei Gliazellen ein Geflecht bilden.

Fig. 11. Einzelne gewucherte Gliazelle aus der tieferen Rinde eines Paralytikers.

Fig. 12. Stückchen eines feinen Gliageflechtes über eine nur teilweise geschnittene Ganglienzelle.

Fig. 13. Nervenzelle eines Falles von einfacher Dementia senilis aus der Schicht der großen Pyramiden. Am Spitzenfortsatz liegt eine kleine, ein Geflecht bildende Gliazelle. An der Basis liegt eine größere Gliazelle, welche außer einem Geflecht Gliafasern gebildet hat; eine Faser umgreift fast die ganze Zelle.

Fig. 14. Eine Gruppe von gewucherten Gliazellen aus der Markleiste eines Paralytikers.

a, f, c, d kleinere Elemente, die eine netzförmige Verästelung des Zelleibes erkennen lassen, b Gliazelle mit großem Zelleib, nur an den Rändern Andeutung von Maschenbildung, c und g große Gliazellen, deren

Zelleiber Achsenzylinder umfassen, h Gliazelle mit eigentümlich segelförmigen Anhängen des Zelleibes, i große Gliazelle mit den Erscheinungen körnigen Zerfalls des Zelleibes.

Fig. 15. Gewucherte Begleitzelle von der Basis einer Pyramidenzelle der fünften Schicht eines Paralytikers.

Fig. 16. Stark gewucherte Gliazelle aus der vierten Rindenschicht eines Paralytikers. In dem großen hellen Raum, den die Zelle umfaßt, zerfallene Massen, wohl von einer Ganglienzelle herstammend.

Fig. 17. Kleines Gefäß aus der Markleiste eines Paralytikers. Zwei gewucherte Gliazellen umhüllen das Gefäß.

Fig. 18. Eine Kapillare aus dem Mark, von zwei gewucherten Gliazellen eingescheidet.

Fig. 19. Ganglienzelle aus der tieferen Rinde eines Falles von progressiver Paralyse, von drei wuchernden Gliazellen, die noch keine Fasern gebildet haben, umlagert.

Fig. 20. Ganglienzelle von ebenda. Die Begleitzelle hat schon massenhaft Fasern gebildet, ein Bündel derselben umfaßt die Nervenzelle.

Fig. 21. Kapillare aus dem Mark eines Falles von Katatonie mit einer Gliazelle, die Fasern, und einer, die noch keine abgeschieden hat.

Fig. 22. Gliazelle von einem Falle seniler Demenz mit Bildung einzeln liegender, feiner Fasern und einem kleinen, fast nur aus Pigment bestehenden Zelleib.

Fig. 23. Übersichtsbild über die außerordentliche Gefäßvermehrung und reichliche Gefäßsproßbildung aus der Grenze zwischen Mark und Rinde im Stirnhirn eines Falles von progressiver Paralyse. Der Schnitt ist etwa 30 Mikren dick. Resorcinfuchsinfärbung. cps Kapillarsprosse, ls erweiterte Lymphscheide.

Fig. 24. Einige Kapillarsprossen bei progressiver Paralyse. Resorcinfuchsin. Nachfärbung mit Ehrlich'schem Hämatoxylin. Man sieht die erweiterten Lymphscheiden und in ihnen einzelne Plasmazellen, sowie fünf Kapillarsprossen, von denen zwei gabelige Teilung zeigen.

Tafel IX.

Stellt die großen Verschiedenartigkeiten normaler und pathologischer Gliazellen dar, wie sie sich nach der Nissl'schen Färbung ergeben.

1—11 Toluidinblau-, 12 und 13 Methylenblaufärbung. Zeiss homogen. Immers. 1.30.

Fig. 1. Gliaelemente aus der normalen Hirnrinde. a Gliaelemente mit Erscheinungen von Degeneration am Kern und von Sklerose am Zelleib aus der oberflächlichen Rindenschicht eines normalen Gehirns; b große, c mittelgroße, d kleine dunkle Elemente aus der Rinde; e und f größere Elemente aus dem Mark; g Gliazellreihen, wie sie sich häufig im Mark in der Nachbarschaft der Gefäße finden.

Fig. 2. Kernteilungsvorgänge an Gliazellen bei der Paralyse. a zwei große Gliazellen aus der obersten Rindenschicht, die untere stellt eine mastige Spinnenzelle dar, die obere ist in Teilung; b zwei Gliazellen mit besonders chromatinreichem Kern, sich entweder zur Teilung anschickend, oder eine eben vollzogene Teilung darstellend.

Fig. 3. Zwei Riesengliazellen aus arteriosklerotischen Herden mit vielen durch Lappung und Abschnürung entstandenen Kernen.

Fig. 4. Große Gliaelemente mit blassen, chromatinarmen Kernen und mehreren größeren Kernkörperchen aus der Rinde einer alten Paralyse.

Fig. 5. Gruppe von Gliaelementen aus der völlig atrophischen Rinde eines Falles von atypischer progressiver Paralyse. Alle Zellen zeigen Rückbildungsmerkmale. Die zwei großen, spinnenzellenartigen Formen zeigen unregelmäßig geformten Kern mit dunkler Färbung und wenig Chromatin, die anderen lassen noch schwerere Verbildungen des Kerns und Pigmententartung des Zelleibes erkennen.

Fig. 6. Gliazellgruppe aus der Hirnrinde eines vorgeschrittenen Falles von progressiver Paralyse. Die zwei Zellen rechts zeigen außerordentlich blasse Kerne.

Fig. 7. Auffällig gehäufte, chromatinreiche, kleine Gliaelemente aus der Rinde bei progressiver Paralyse.

Fig. 8. Stark gewucherte Gliaelemente aus der paralytischen Rinde mit sehr großen, anscheinend zerfallenden, kernkörperchenartigen Bildungen.

Fig. 9. Riesige, eigenartig platte Gliaelemente mit außerordentlich großen, zum Teil sehr chromatinarmen Kernen aus dem Mark bei chronischem Alkoholdelir.

Fig. 10. Gewucherte Gliazellen aus der Rinde bei chronischem Alkoholdelir.

Fig. 11. Gliazellen aus der Rinde bei einfacher seniler Demenz.

Die oberen spinnenzellenartigen Elemente zeigen mit Pigment gefüllte Vacuolen, die andern haben teils sklerosierte Fortsätze, oder einen völlig verschrumpften Kern und nur aus Pigmenthaufen bestehenden Zelleib, bei einer bildet eine einzige Vacuole, die wohl durch Resorption des Pigments entstanden ist, den Zelleib.

Fig. 12. a Gliarasenbildung bei Paralyse; b eigentümlicher Gliarasen mit zahlreichen kleinen Kernen (myxomycetenartige Rasenbildung) aus der paralytischen Rinde; c gewucherte Gliazelle aus der Markleiste; d besonders große Gliazellen aus der paralytischen Rinde.

Fig. 13. a Gliarasen, von mächtigen Gliazellen gebildet, aus der Hirnrinde eines Falles von luetischer Endarteriitis der kleinen Rindengefäße; b eine einzelne große Gliazelle von dem gleichen Fall mit einzelnen Pigmentkörner im Zelleib.

Tafel X.

Gliafaserbildung bei der progressiven Paralyse. Weigert'sche Gliafärbung, Zeiss homogen. Immers. 1.30.

Fig. 1. Übersichtsbild über die Gliawucherung bei der progressiven Paralyse. Man sieht, wie die meisten Gliazellen Faserbündel gegen die Gefäße zu schicken, deren Verlauf durch die dunkelblau gefärbten Blutkörperchen deutlich hervortritt.

Fig. 2. Noch stärkere Gliawucherung aus der Hirnrinde eines Falles von atypischer Paralyse.

Fig. 3. Gliawucherung um eine Kapillare bei progressiver Paralyse. Die Gliazellen schicken zahlreiche mächtige Faserbündel gegen die

Kapillare, welche durch die dunkelblau gefärbten Blutzellen und die langgestreckten Endothelzellen erkennbar ist.

Fig. 4. Ausschnitt aus der mächtig verdickten, gliösen Scheide eines Rindengefäßes bei schwerster atypischer Atrophie. Bei ls die Lymphscheide des Gefäßes. Mächtige Gliazellen, deren Zelleiber leicht gelb getönt sind, schicken dicke Fortsätze mit reichster Faserbildung gegen das Gefäß zu.

Fig. 5—7. Einzelne große Gliazellen aus der paralytischen Rinde zur Veranschaulichung der Faserbildung.

Fig. 8. Drei kleinere zusammenliegende Gliazellen mit chromatinreichen Kernen bilden eine Gruppe von Fasern.

Fig. 9. Eine große Gliazelle, eine Kapillare umfassend.

Tafel XI.

Gliafaserbildung in der Hirnrinde bei nicht paralytischen Rindenerkrankungen. Weigert'sche Gliafärbung. Zeiss homogen. Immers. 1.30.

Fig. 1. Gliawucherung in der Hirnrinde des Schläfelappens eines Falles von einfacher seniler Demenz mit Aphasie.

Die Gliazellen bilden mehr einzelliegende, feinere und kürzere Fasern als bei der Paralyse. Um den Kern liegt in der Regel Pigment.

Fig. 2. Gliawucherung in der tieferen Hirnrinde eines Falles von Tabes mit depressiver Psychose (Fall XXII).

Die Gliafasern liegen immer einzeln und sind auffällig lang und zart.

Fig. 3. Riesengliazelle mit zwei Kernen von einem Falle von arteriosklerotischer Hirnatrophie aus einem Herdchen in der Hirnrinde.

Fig. 4. Eine noch monströsere Zelle aus einem Herd im Mark mit ganz außerordentlich starker Faserbildung.

Fig. 5. Riesengliazelle mit sehr großem Zelleib und einer ungeheuren Faserbildung, die Fasern liegen hier alle einzeln. Aus einem Gliom (Fall VIII).

Fig. 6. Haufen von Gliazellen um eine Ganglienzelle gelegen, wenige kurze Fasern bildend, aus der Rinde eines Falles von Dementia präcox.

Fig. 7. Zwei Gliazellen aus der Rinde eines Falles von chronischem Alkoholismus, mit vereinzelten, langen, dünnen Fasern.

Tafel XII.

Die Bilder der Tafeln XII bis XIV sind mit Objektiv A.A. Zeiss, ohne Okular bei 1 m Plattenabstand photographiert.

Fig. 1. Übersichtsbild der normalen Hirnrinde. Seitenfläche des Gyrus rectus. Man beachte die Zellarchitektonik, die Gliazellen treten nur als kleine schwarze Pünktchen hervor, ganz vereinzelte Kapillaren sind in einem kurzen Verlauf sichtbar.

Fig. 2. Foudroyant verlaufene Paralyse (Fall XXV), gleiche Stelle wie Fig. 1. Die Kapillaren treten infolge der Infiltration mit jungen, stark gefärbten Plasmazellen stark hervor. Die Ganglienzellen sind bei der akuten Veränderung größtenteils nur blaß gefärbt und deswegen weniger deutlich sichtbar.

Fig. 3. Frische Paralyse. Seitenfläche einer Stirnwindung. Infiltration der Pia. In der Hirnrinde fällt die große Zahl feiner Gefäße auf.

(Stärkere Vergrößerungen zeigen eine hochgradige Wucherung der Gefäßendothelien und reichliche Sproßbildung.) Plasmazellen sind nirgends in größerer Menge angehäuft. Die Ganglienzellen sind etwas geschwellt, auffallend dunkel gefärbt und treten so sehr deutlich hervor. Nervenzellenausfälle sind noch nicht nachweisbar. Zahlreiche, etwas dunklere Fleckchen, besonders in den oberen Rindenschichten, entsprechen Gliarasenbildung.

Derartige Bilder erinnern einigermaßen an endarteriitische Hirnlues. Doch finden sich überall Plasmazellen und die Wucherung der fixen Gefäßzellen erreicht keine so erheblichen Grade wie bei der endarteriitischen Lues.

Tafel XIII.

Fig. 1. Atypische Paralyse (Fall IV). Seitenfläche der ersten Schläfewindung, herdförmig abgegrenzte Gefäßneubildung und mächtige Gliawucherung in der dritten und vierten Rindenschicht.

Fig. 2. Atypische Paralyse (Fall V). Seitenfläche einer Windung des unteren l. Scheitelläppchens. Hochgradige Verödung der Rinde, fast alle Ganglienzellen sind sklerosiert, inkrustiert oder verkalkt. Die Gefäße sind verödet. Plasmazellen finden sich nur noch ganz vereinzelt. Zahlreiche große, sehr blaß gefärbte Gliazellen.

Fig. 3. Atypische Paralyse. Seitenfläche einer Windung des l. unteren Scheitelläppchens (Fall V). Verbreiterung der ersten Rindenschicht durch Gliafaserauflagerung (starke Vermehrung der Gliaoberflächenschicht), zweite Rindenschicht in ihrer Architektonik erhalten, dritte und vierte Schicht fast völlig ausgefallen, die tieferen Zellenlagen noch vorhanden.

Fig. 4. Atypische Paralyse. Inselrinde l. (Fall V). Nahezu völliger Ausfall der Ganglienzellen. Die zahlreichen Kerne gehören Gliazellen an.

Tafel XIV.

Fig. 1. Meningo-myelitis luetica. Randpartie aus dem Rückenmark. (Die Veränderungen in der Hirnrinde waren hier denen im Rückenmark ganz entsprechend, nur sind die Präparate bereits so abgeblaßt, daß sie sich nicht mehr zur photographischen Wiedergabe eignen.)

Hochgradigste Infiltration der Pia und der Lymphscheiden der Gefäße des Rückenmarksgewebes mit Lymphocyten. An der Peripherie des Rückenmarks eine lymphocytäre Infiltration auch außerhalb der Lymphscheiden.

Fig. 2. Alte Paralyse. Seitenfläche der Zentralwindung. Mächtige, von Plasmazellen und Lymphocyten gebildete Infiltrate. Verschmälerung der Rinde, Zusammenrücken der Ganglienzellen, teilweise Störung der Rindenarchitektonik, sklerotische Erkrankung der Ganglienzellen, starke Vermehrung der Gliazellen, besonders auch im Mark.

Fig. 3. Alte Paralyse. Stirnhirn. Seitenfläche einer Windung. Zahl der Ganglienzellen in der ganzen Rinde ungemein vermindert, die erhaltenen sklerosiert. Retikulärer Bau des Rindengewebes, nur vereinzelte Plasmazellen. Die zahlreichen, zarten Schatten entsprechen mächtig gewucherten Gliazellen.

Literaturübersicht.

Agapoff. Über einige bei der Untersuchung nach der Golgi-Methode zu Tage tretende Veränderungen der Nervenzellen bei progressiver Paralyse. Neurol. Zentralbl. 1899.

Anglade et Chocreux. La névroglie dans la paralysie générale. Revue neurologique 1901.

Alzheimer. Die arteriosklerotische Atrophie des Gehirns. Zeitschr. f. Psych. 1895.

Derselbe. Über die Ausbreitung des paralytischen Degenerationsprozesses. Neurol. Zentralblatt 1896.

Derselbe. Das Delirium acutum. Monatsschr. f. Neurol. u. Psych. II.

Derselbe. Beitrag zur pathologischen Anatomie der Hirnrinde und zur anatomischen Grundlage einiger Psychosen. Monatsschrift für Neurol. und Psych. II.

Derselbe. Neuere Arbeiten über Dementia senilis. Monatsschrift für Psych. III.

Derselbe. Ein Fall von luetischer Meningo-myelitis und -encephalitis. Arch. f. Psych. 29.

Derselbe. Die Kolloidentartung des Gehirns. Arch. f. Psych. 30.

Derselbe. Beitrag zur pathologischen Anatomie der Geistesstörungen des Greisenalters. Neurol. Zentralblatt 1899.

Derselbe. Über atypische Paralyse. Monatsschr. f. Psych. u. Neurol. XI.

Derselbe. Einiges zur pathologischen Anatomie der chronischen Geistesstörungen. Zeitschr. f. Psych. 1900.

Derselbe. Die Seelenstörungen auf arteriosklerotischer Grundlage. Zeitschrift f. Psych. 59.

Athias und Franca. Lesoes histologicas na paralysia geral. Soc. des sciences méd. Lisbonne 1900. Zitiert bei Klippel.

Awtowkratow. Über Veränderungen in den Kernen der Hirnnerven bei paralytischem Blödsinn. Neurol. Zentralbl. 1892.

Ballet. Les lésions cérébrales de la paralysie générale étudiées par la méthode de Nissl. Annales médicopsychol. 1898.

Derselbe. Société de Neurologie 1899. Zitiert bei Dupré.

Bartels. Über endophlebitische Wucherungen im Zentralnervensystem und seinen Häuten. Zeitschr. f. Psych. 1901.

Bauttakof. Messager de Psych. Zitiert bei Klippel.

Berger. Degeneration der Vorderhornzellen des Rückenmarks bei Dementia paralytica. Monatsschr. f. Psych. u. Neur. III.
Besser. Zeitschr. f. Psych. 23.
Binswanger. Die Abgrenzung der allgemeinen progressiven Paralyse. Berlin. klin. Wochenschrift 1894.
Derselbe. Die pathologische Histologie der Großhirnrindenerkrankung bei der allgemeinen progressiven Paralyse. Jena 1903.
Derselbe. Beiträge zur Pathogenese und differentiellen Diagnose der progressiven Paralyse. Arch. f. pathol. Anatomie 154.
Derselbe. Demonstration zur pathologischen Anatomie der allgemeinen progressiven Paralyse. Neurol. Zentralbl. 1891.
Derselbe. Zur allgemeinen Pathologie und pathologischen Anatomie der Taboparalyse. Monatsschr. f. Psych. u. Neurol. X.
Boedecker. Zur Kenntnis der akuten alkoholischen Ophthalmoplegien. Arch. f. Psych. 1895.
Boedecker und Juliusburger. Anatomische Befunde bei Dementia paralytica. Neurol. Zentralbl. 1897.
Bonhöffer. Klinische und anatomische Beiträge zur Kenntnis der Alkoholdelirien. Monatsschr. f. Psych. u. Neurol. I.
Derselbe. Pathologisch-anatomische Untersuchungen an Alkoholdeliranten. Monatsschr. f. Psych. u. Neurol. V.
Derselbe. Die akuten Geisteskrankheiten der Gewohnheitstrinker. Jena 1901.
Bourneville und Mettetal. Méningo-encéphalite chronique ou idiotie mén. encéph. Recherches sur l'épilepsie. 1897.
Brie. Herdsymptome bei progressiver Paralyse. Zeitschr. f. Psych. 48.
Brodmann. Ein Beitrag zur Kenntnis der chronischen Ependymsklerose. Inauguraldissertation. Leipzig 1898.
Bucelski. Über die in den Nervenzellen bei fortschreitender Paralyse auftretenden Veränderungen. Ref. Virchow-Hirsch. 1890.
Buchholz. Über die schnellverlaufenden Formen der Dementia paralytica. Arch. f. Psych. 1902
Buder. Einseitige Großhirnatrophie mit gekreuzter Kleinhirnatrophie bei einem Fall von progressiver Paralyse mit Herderscheinungen. Zeitschr. f. Psych. 61.
Calmeil. De la paralysie considérée chez les aliénés. Paris 1826.
Cassierer. Tabes und Psychose. Berlin 1903.
Derselbe. Pathologische Anatomie der Erkrankungen der Medulla oblongata und des Pons. Im Handbuch der pathologischen Anatomie des zentral. Nervensystems von Flatau, Jacobsohn und Minor. 1903.
Chaslin. Journal des connaissances médicales 1887. Zitiert bei Klippel.
Conso. La pseudoparalysie générale arthritique. Thèse de Paris 1900.
Coulon. Du rôle des artérites dans la pathologie du système nerveux. Congrès des méd. alién. et neurol. Angers 1898.
Cramer. Pathologische Anatomie der Psychosen, im Handbuch der pathol. Anatomie des Nervensystems Flautau etc. (konnte leider nur teilweise mehr berücksichtigt werden).
Degenkolb. Beiträge zur pathologischen Anatomie der kleinen Hirngefäße. Zeitschr. f. Psych. 59.

Devaux. La ponction lombaire et le cyto-diagnostique. Zentralbl. f. Neurol. 1903.
Dupré et Devaux. Cyto-diagnostique céphalo-rachidien dans les maladies mentales. Bulletins et mémoires de la société médicale des hôpitaux de Paris. 1901.
Dupré. Psychopathies organiques im Traité de pathologie mentale von Ballet. Paris 1903.
Elmiger. Ist die progressive Paralyse eine spezifische Erkrankung des Zentralnervensystems? Inauguraldissertation, Zürich 1899.
Derselbe. Neurogliabefunde in 30 Gehirnen von Geisteskranken. Arch. f. Psych. 35.
Epstein. Über den Faserschwund in der Großhirnrinde bei Tabes und Paralyse. Monatsschr. f. Psych. Bd. IV.
Fischl. Die progressive Paralyse. Zeitschr. f. Heilkunde IX.
Fournier. La syphilis du cerveau. Paris 1897.
Friedmann. Über Degenerationsprozesse im Hemisphärenmark, vorzüglich bei der progressiven Paralyse. Neurol. Zentralbl. 87.
Derselbe. Zur Lehre, insbesondere zur pathologischen Anatomie der nicht eitrigen Encephalitis. Deutsche Zeitschr. f. Nervenheilkunde, Bd. XIV.
Fürstner. Zur Pathologie und pathologischen Anatomie der progressiven Paralyse, insbesondere über die Veränderungen des Rückenmarkes und der peripheren Nerven. Arch. f. Psych. 24.
Derselbe. Über die spinalen Veränderungen bei der progressiven Paralyse. Arch. f. Psych. 33.
Derselbe. Über periphere Neuritis bei progressiver Paralyse. Neurol. Zentralbl. 10.
Derselbe. Zur Pathologie der progressiven Paralyse. Monatsschr. f. Psych. u. Neurol. 1902.
Derselbe. Gibt es eine Pseudoparalyse? Zentralbl. f. Nervenheilkunde 1902.
Gaupp. Über die spinalen Symptome der progressiven Paralyse. 1898. Wernicke's psychiatr. Abhandlungen.
Derselbe. Neuere Arbeiten über die progressive Paralyse der Irren. Monatsschrift f. Psych. u. Neurol. 1897.
Derselbe. Die Prognose der progressiven Paralyse. Ref. Archiv. f. Psych. 37.
Greco, Francesco del. Sulle alterazioni delle pié meningi cerebrali negli alienati. Rivista speriment. XVII. Ref. Virchow-Hirsch. 1891.
Greppin. Ein Fall von progressiver Paralyse. Arch. f. Psych. 18.
Derselbe. Über einen Fall von Huntington'scher Chorea. Arch. f. Psych. 24.
Gudden. Klinische und anatomische Beiträge zur Kenntnis der multiplen Alkoholneuritis. Arch. f. Psych. 1896.
Havet. Des lésions vasculaires du cerveau dans la paralysie générale. Bulletin de l'académie royale de médicine Belgique 1902.
Heilbronner. Rindenbefunde bei progressiver Paralyse. Zeitschr. f. Psych. 53.
Derselbe. Rückenmarksveränderungen bei multipler Neuritis der Trinker. Monatsschr. f. Psych. u. Neurol. 1898.
Derselbe. Über den heutigen Stand der pathologischen Anatomie der sog. funktionellen Psychosen. Ergebnisse der allgemeinen Pathologie 1901.

Heubner. Die luetischen Erkrankungen der Hirnarterien. Monographie Leipzig 1874.
Heveroch. Recherches microscopiques dans la moëlle épinière des paralytiques généraux. (Rozpravy ceské akademie VIII.) Zitiert bei Klippel.
Hoche. Beiträge zur Kenntnis des anatomischen Verhaltens der menschlichen Rückenmarkswurzeln im normalen und krankhaft veränderten Zustande (bei Dementia paralytica). Heidelberg 1891.
Homén. Eine eigentümliche Form bei drei Geschwistern auftretender typischer Krankheit. Arch. f. Psych. 24.
Derselbe. Nouvelle contribution sur une singulière maladie de famille sous forme de démence progressive. Neurol. Zentralbl. 1897.
Derselbe. Über die nicht tabischen Läsionen der Hinterstränge. Ref. Neurol. Zentralbl. 1900.
Derselbe. Strang- und Systemerkrankungen des Rückenmarks. Handbuch der pathologischen Anatomie des Nervensystems.
Ilberg. Hirngewichtsveränderungen bei Dementia paralytica. Neurol. Zentralbl. 17.
Joffroy. Contribution à l'anatomie pathologique de la paralysie générale. (Congrès de méd. ment. Blois 1892).
Derselbe. Anatomie et physiologie de la paralyse générale. Bullet. méd. 1894.
Derselbe. Sur un cas de paralysie générale juvenile à début spinal. Revue de psych. 1898
Jolly. Syphilis und Geisteskrankheiten. Berliner klinische Wochenschrift 1901.
Derselbe. Diskussionsbemerkung zu dem Vortrag Fürstner's über „Gibt es eine Pseudoparalyse?" Siehe da!
Juliusburger. Bemerkungen zur Pathologie der Ganglienzellen. Neurol. Zentralbl. 1896.
Juliusburger und E. Meyer. Beitrag zur Pathologie der Ganglienzellen. Monatsschr. f. Psych. u. Neurol. 1898.
Just. Beitrag zur Kenntnis der Erkrankungen des Rückenmarks bei der progressiven Paralyse. Inauguraldissertation. Würzburg 1901.
Kaes. Beitrag zur Kenntnis des Reichtums der Großhirnrinde des Menschen an markhaltigen Nervenfasern. Arch. f. Psych. 21.
Derselbe. Über den Markfasergehalt der Hirnrinde bei pathologischen Gehirnen. Deutsche medizin. Wochenschr. 1900.
Derselbe. Rindenbreite und Markfaserschwund bei allgemeiner Paralyse. Wiener medizin. Wochenschr. 1900.
Derselbe. Zur pathologischen Anatomie der Dementia paralytica. Monatsschrift f. Psych. 1902.
Kéraval und Targoula. Des fibres intracorticales du cerveau dans les démences. Progrès médical XII.
Klein. Kasuistische Beiträge zur Differentialdiagnose zwischen Dementia paralytica und Pseudoparalysis luetica. Monatsschr. f. Psych. 7.
Klippel. Pseudoparalysie générale arthritique. Rev. de médicine 1892.
Klippel et Azoulay. Lésions de la paralysie générale étudiées par la méthode de Golgi. Archiv de neurol. 1894.
Klippel. Les paralysies générales progressives. Paris 1898.

Derselbe. La pseudoparalysie générale arthritique. (2. mémoire.) Rev. de psych. 1899.
Derselbe. Histologie de la paralysie générale. Bruxelles 1903.
Kostjurin. Die senilen Veränderungen der Großhirnrinde. Wiener medizinische Jahrbücher 1886.
Kraepelin. Über Delirium tremensartige Zustände bei Paralyse. Arch. f. Psych. 28.
Derselbe. Lehrbuch der Psychiatrie. VI. Auflage 1899.
Derselbe. Diskussionsbemerkung zu dem Referat Gaupp's „Über die Prognose der progressiven Paralyse." Siehe da!
Kramer. Über Rückenmarksveränderungen bei Polyneuritis. Inauguraldissertation. Breslau 1902.
Kronthal. Pathologische Anatomie der progressiven Paralyse. Neurol. Zentralbl. 87.
Levis Bevan. A textbook of mental diseases. London 1889.
Lissauer. Seehügelveränderungen bei progressiver Paralyse. Deutsche medizin. Wochenschr. 1890.
Lissauer-Storch. Über einige Fälle atypischer progressiver Paralyse. Monatsschr. f. Psych. u. Neurol. 1901.
Lubimoff. Studien über die Veränderung des geweblichen Gehirnbaues bei der progressiven Paralyse. Virchow's Archiv 57.
Lüderitz. Über Veränderungen in den Hintersträngen bei progressiver Paralyse. Neurol. Zentralbl. 1898.
Luys. Des conditions pathogéniques du développement de la paralysie générale etc. Soc. méd. des hôp. 1878.
Magnan. La paralysie générale. Paris.
Mahaim. De l'importance des lésions vasculaires dans la paralysie générale et d'autres psychoses. Bull. de l'Acad. de méd. Belgique 1901.
Derselbe. Importance diagnostique des lésions vasculaires dans la paralysie générale. Ebenda 1902.
Major. Histologie de la paralysie générale 1874. Zitiert bei Klippel.
Marie Pierre. Etude sur la tabes et la paralysie générale. Gaz. des hôp. 1894.
Mendel. Die progressive Paralyse der Irren. Berlin 1880.
Derselbe. Die Veränderungen der Hirnrinde in dem ersten Stadium der progressiven Paralyse. Neurol. Zentralbl. 1882.
Derselbe. Über Hirnbefunde bei der progressiven Paralyse der Irren. Berliner klin. Wochenschr. 1888.
Derselbe. Die pathologische Anatomie der Dementia paralytica. Internationaler Kongreß. Berlin 1890.
Mayer. Zur pathologischen Anatomie der Rückenmarkshinterstränge. Jahrbücher für Psych. XIII.
Meyer, A. Über Faserschwund in der Großhirnrinde. Arch. f. Psych. 21.
Derselbe. Über Faserschwund im Kleinhirn. Arch. f. Psych. 21.
Meyer, E. Zur Pathologie der Ganglienzelle unter besonderer Berücksichtigung der Psychosen. Arch. f. Psych. 34.
Derselbe. Wesen und Bedeutung der Ganglienzellenveränderungen, insbesondere bei Psychosen. Berliner klin. Wochenschr. 1900.
Derselbe. Die pathologische Anatomie der Psychosen. Orth-Festschrift.

Meyer, L. Die allgemeine, progressive Gehirnlähmung eine chronische Meningitis. Charité-Annalen 1858.
Derselbe. Virchow's Archiv 53.
Mingazzini. Klinische und pathologische Studien über Frühsyphilis des Gehirns. Monatsschr. f. Psych. V.
Derselbe. Fernere Beiträge zum Studium der Lues cerebralis präcox et maligna. Monatsschr. f. Psych. XI.
Mierzejewski. Zitiert bei Klippel.
Moeli. Über Hirnsyphilis. Berliner klin. Wochenschr. 1901.
Moenkemüller. Zur Lehre von den Herdsymptomen bei der Dementia paralytica. Zeitschr. f. Psych. 57.
Monakow, v. Experimentelle und pathologisch-anatomische Untersuchungen über die Haubenregion etc. Arch. f. Psych. 27.
Mott. Vier Vorlesungen aus der allgemeinen Pathologie des Nervensystems. Wiesbaden 1902.
Derselbe. The changes in the central nervous system of two cases of Negro-Lethargie 1879. Zitiert bei E. Meyer.
Muratow. Pathogenese der Herderscheinungen bei der allgemeinen Paralyse der Irren. Monatsschr. f. Psych. u. Neurol. IV.
Derselbe. Über die protrahierten kortikalen Krämpfe bei der allgemeinen Paralyse der Irren. Neurol. Zentralbl. 1897.
Nageotte. Remarques sur les lésions méningées etc. Bull. des hôp. de Paris 1901.
Nissl. Kritische Fragen der Nervenzellenanatomie. Neurol. Zentralbl. 1896.
Derselbe. Psychiatrie und Hirnanatomie. Monatsschrift f Psych. u. Neurol. III.
Derselbe. Sind wir imstande, aus dem patholog.-anat. Befunde die Diagnose der progressiven Paralyse zu stellen? Monatsschr. f. Psych. u. Neurol. IV.
Derselbe. Über einige Beziehungen zwischen Nervenzellenerkrankung und gliösen Erscheinungen bei verschiedenen Psychosen. Archiv für Psych. 32.
Derselbe. Über die sogenannten funktionellen Geisteskrankheiten. Münch. medizin. Wochenschr. 1899.
Derselbe. Die Diagnose der progressiven Paralyse. Neurol. Zentralbl. 21.
Derselbe. Nervenzellen und graue Substanz. Münch. medizin. Wochenschrift 1898.
Derselbe. Über einen Fall von Geistesstörung bei einem Hund. Zentralbl. f. Nervenheilkunde 1900.
Derselbe. Über einige Beziehungen zwischen der Glia und dem Gefäßapparat. Arch. f. Psych. 36.
Derselbe. Kritisches Referat über Schaffer. Zentralbl. f. Nervenheilkunde 1902.
Derselbe. Kritisches Referat über Schmaus. Zentralbl. f. Nervenheilkunde 1903.
Derselbe. Die Neuronenlehre und ihre Anhänger. Jena 1903.
Nonne. Syphilis und Nervensystem. Berlin 1902.
Obersteiner. Zur pathologischen Anatomie der paralytischen Geisteskrankheit. Virchow's Archiv 52.

Oppenheim. Die syphilitischen Erkrankungen des Gehirns (spezielle Pathologie und Therapie von Nothnagel).
Orr und Cowan. A contribution to the morbid anatomy and the pathology of general paralysis of the insane. Journal of mental diseases 1900.
Pactet. Les paralysies générales progressives. Rev. de psych. 1899.
Paulekovic-Kapolna. La paralysie générale peut-elle être distinguée anatomiquement de la Syphilis cérébrale diffuse? Thèse Lausanne 1903.
Pierret. Rapports de la paralysie générale et du tabes (Congrès de méd. ment.). Blois 1892.
Pollack. Gibt es nach dem heutigen Stande der Literatur eine sichere, histologische Diagnose der progressiven Paralyse. Inauguraldissertation. Coblenz 1895.
Quensel. Zur Kenntnis der psychischen Erkrankungen durch Bleivergiftung. Arch. f. Psych. 30.
Rabaud. Des lésions spinales postérieures dans la paralysie générale. Rev. de psych. 1899.
Rad, v. Über einen Fall von juveniler Paralyse auf hereditär-luetischer Basis. Arch. f. Psych. 30.
Raecke. Über Gliaveränderungen im Kleinhirn bei progressiver Paralyse. Arch. f. Psych. 34.
Derselbe. Einiges über die Veränderungen im Kleinhirn und Hirnstamm bei der progressiven Paralyse. Zeitschr. f. Psych. 57.
Raymond. Rapport du tabes et de la paralysie générale. Soc. méd. des hôp. 1892).
Redlich. Zur Pathologie der tabischen Hinterstrangerkrankung. Jena 1897.
Derselbe. Über miliare Sklerose der Hirnrinde bei seniler Atrophie. Jahrb. f. Psych. 1898.
Regnier. Rapports de la Syphilis cérébrale avec la paralysie générale. Rev. de méd. IX.
Robertson. A text book of pathology in relation to mental diseases. Edinburgh 1900.
Derselbe. The pathology of milkiness, thickening and opacity of the pial arachnoid in the insane. Journal of mental science 1895.
Rokitansky. Über Bindegewebswucherung im Nervensystem. Wien 1857.
Rumpf. Die syphilitischen Erkrankungen des Nervensystems. Wiesbaden 1887.
Sander. Beiträge zur Ätiologie und pathologischen Anatomie akuter Geistesstörungen. Arch. f. Psych. 34.
Schaffer. Anatomisch-klinische Vorträge aus dem Gebiete der Nervenpathologie. Über Tabes und Paralyse. Jena 1901.
Derselbe. Die Topographie der paralytischen Rindendegeneration. Neurol. Zentralbl. 1902.
Derselbe. Über Markfasergehalt eines normalen und eines paralytischen Gehirns. Neurol. Zentralbl. 1903.
Schestkow. Über Veränderungen, die in der Großhirnrinde bei senilem Schwachsinn auftreten. Ref. Neurol. Zentralbl. 1897.
Schmaus. Vorlesungen über die pathologische Anatomie des Rückenmarkes. Wiesbaden 1901.

Schüle. Über die pathologisch-anatomische Grundlage der progressiven Paralyse. Zeitschr. f. Psych. 24. 1.
Derselbe. Klinische Psychiatrie. 3. Auflage 1886.
Schütz. Anatomische Untersuchungen im zentralen Höhlengrau und über den Nervenfaserschwund in demselben bei der progressiven Paralyse. Arch. f. Psych. 22.
Schmidt. Ist die allgemeine progressive Paralyse aus dem mikroskopischen Befunde an der Großhirnrinde pathologisch-anatomisch diagnostizierbar? Inauguraldissertation. Berlin 1897.
Schulze. Über die Beziehungen der multiplen Sklerose des zentralen Nervensystemes zur allgemeinen progressiven Paralyse der Irren. Arch. f. Psych. XI.
Schultze. Beitrag zur pathologischen Anatomie des Thalamus opticus bei der progressiven Paralyse. Monatsschr. f. Psych. u. Neurol. 21.
Selvilli. Zur pathologischen Anatomie der Dementia paralytica. Inauguraldissertation. Zürich 1876.
Serieux et Mignot. Paralysie générale à forme sensorielle. Arch. d. Neurol. 1902.
Sibelius. Zur Kenntnis der histologischen Veränderungen des Rückenmarkes bei Dementia paralytica. Monatsschr. f. Psych. u. Neurol. VII.
Siefert. Zur Anatomie der polyneuritischen Psychose. Monatsschr. f. Psych. u. Neurol. VIII.
Siemerling. Über die chronisch-progressive Lähmung der Augenmuskeln. Arch. f. Psych. XXII.
Derselbe. Diskussion zu dem Referat Binswanger's: Die Begrenzung der allgemein progressiven Paralyse. Zeitschr. f. Psych. 1894.
Derselbe. Abbildung der Präparate mit herdförmigem Markausfall bei Cramer.
Siemerling und Boedecker. Chronisch fortschreitende Augenmuskellähmung und progressive Paralyse. Arch. f. Psych. 29.
Starke. Zitiert bei Schultze.
Starlinger. Ein Beitrag zur Anatomie und Pathologie der progressiven Paralyse. Wiener klin. Wochenschr. 1895.
Derselbe. Beitrag zur pathologischen Anatomie der progressiven Paralyse. Monatsschr. f. Psych. VII.
Straub. Gefäßveränderung bei allgemeiner Paralyse. Verhandlung der Gesellschaft deutscher Naturforscher und Ärzte. München 1899.
Tolotschinow. Über die Veränderungen der Kerne der Vierhügel, der Brücke und des verlängerten Markes bei der progressiven Paralyse. Neurol. Zentralbl. 1901.
Torkel. Besteht eine gesetzmäßige Verschiedenheit in Verlaufsart und Dauer der Paralyse etc.? Inauguraldissertation. Marburg 1903.
Trömner. Pathologisch-anatomische Befunde bei Delirium tremens. Arch. f. Psych. 31.
Tuczek. Beiträge zur Anatomie und Pathologie der Dementia paralytica. Berlin 1884.
Derselbe. Klinische und anatomische Studien über die Pellagra. Berlin 1893.
Derselbe. Über Begriff und Bedeutung der Demenz. Monatsschr. f. Psych. und Neurologie 1903.

Vogt. Das Vorkommen von Plasmazellen in der menschlichen Hirnrinde, nebst einigen Beiträgen zur Anatomie der Rindenerkrankungen. Monatsschr. f. Psych. u. Neurol. 1901.
Weber. Hyaline Gefäßentartung als Ursache miliarer Gehirnblutung. Arch. f. Psych. 1901.
Weigert. Zur pathologischen Histologie des Neurogliafasergerüstes. Zentralbl. f. allg. Pathologie 1893.
Derselbe. Beiträge zur Kenntnis der normalen menschlichen Neuroglia. Frankfurt 1895.
Wernicke. Die akute hämorrhagische Encephalitis. Lehrbuch der Gehirnkrankheiten II.
Derselbe. Grundriß der Psychiatrie. 1900.
Wertheimer. Über Herderscheinungen bei Dementia paralytica. Inauguraldissertation. Straßburg 1888.
Westphal, C. Tabes dorsualis und Paralysis universalis progressiva. Zeitschrift f. Psych. 20.
Derselbe. Über die allgemeine Paralyse der Irren. Zeitschr. f. Psych. 423.
Derselbe. Erkrankung der Hinterstränge bei paralytischen Geisteskranken. Arch. f. Psych. XII.
Derselbe. Über den gegenwärtigen Standpunkt der Kenntnisse von der allgemeinen progressiven Paralyse der Irren. Arch. f. Psych. I.
Wickel. Kasuistischer Beitrag zur Differentialdiagnose zwischen Lues cerebri diffusa und Dementia paralytica. Arch. f. Psych. 30.
Wiglesworth. On the pathology of general paralysis. Ref. Virchow-Hirsch 1883.
Wyrubow. Über Rückenmarksveränderungen bei der progressiven Paralyse. Neurol. Zentralbl. 18.
Zacher. Über das Verhalten der markhaltigen Nervenfasern in der Hirnrinde bei der Paralyse und anderen Geisteskrankheiten. Arch. f. Psych. 1887.
Derselbe. Über zwei Fälle von akuter Paralyse. Neurol. Zentralbl. 1891.
Zagari. Über Veränderungen im Vierhügel bei der progressiven Paralyse. Neurol. Zentralbl. 1891.
Ziehen. Psychiatrie. II. Auflage.
Zingerle. Beitrag zur Klinik und pathologischen Anatomie der akuten Ophthalmoplegien. Monatsschr. f. Psych. u. Neurol. II.
Zitowitsch. Über die Degeneration der Fasersysteme im verlängerten Mark, in der Brücke und im Hirnschenkel bei progressiver Paralyse. Ref. Neurol. Zentralbl. 1900.

Druck der Engelhard-Reyherschen Hofbuchdruckerei in Gotha.

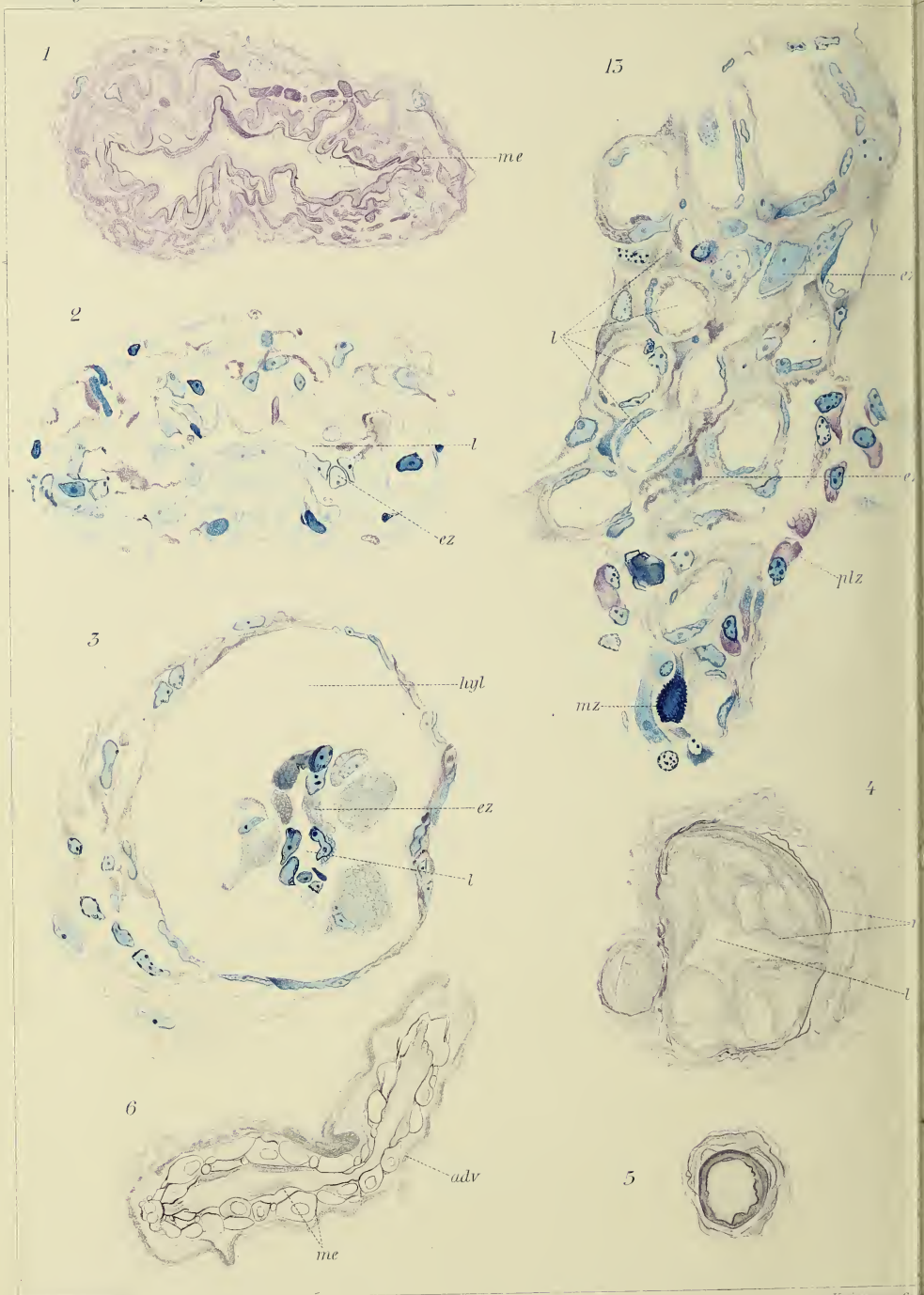
1
me
2
l
ez
13
ez
l
e
plz
mz
3
hyl
ez
l
4
l
l
6
adv
me
5

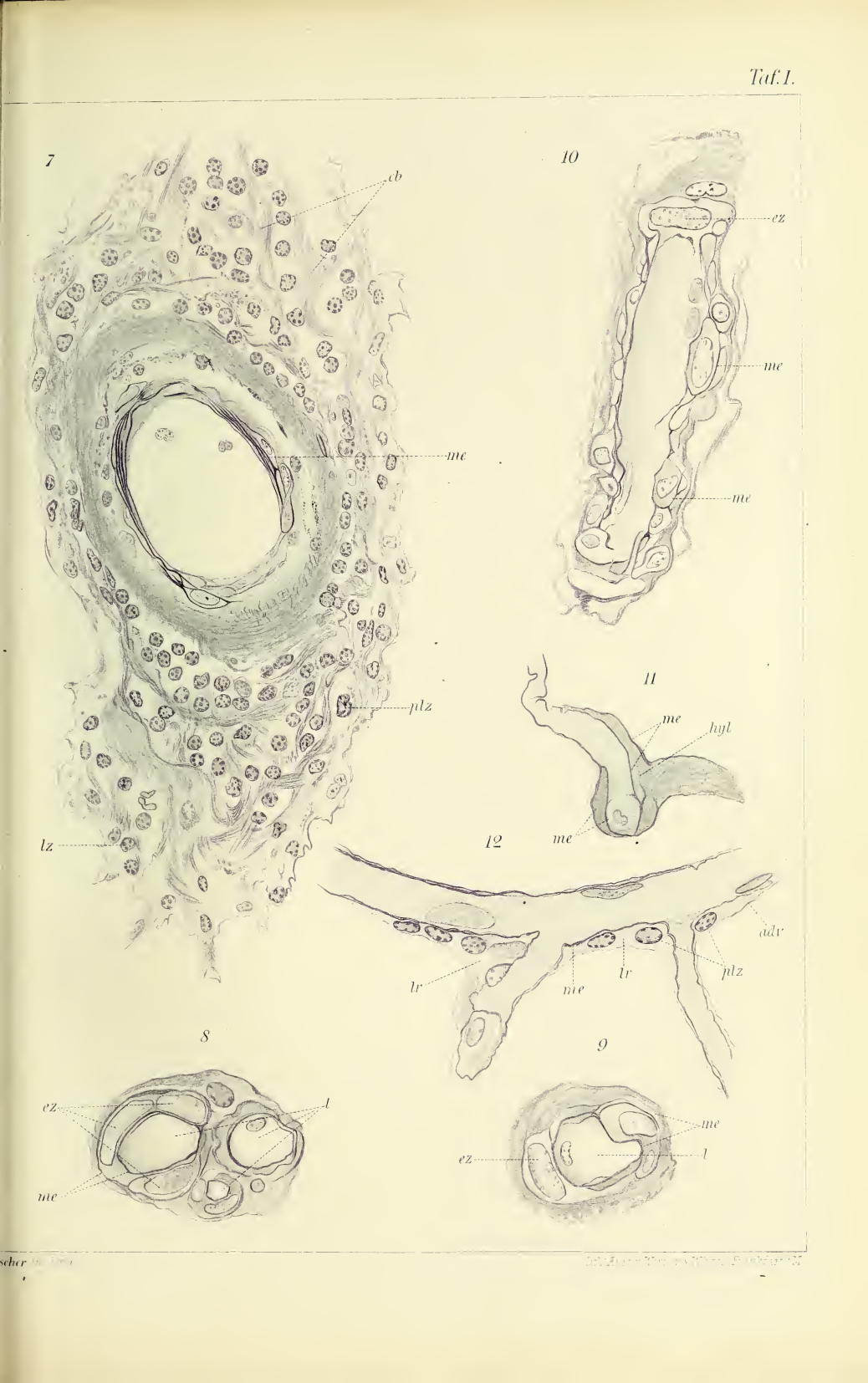
7
cb
me
plz
lz
10
ez
me
me
11
me
hyl
me
12
adv
lr
me
lr
plz
8
ez
l
me
9
me
ez
l

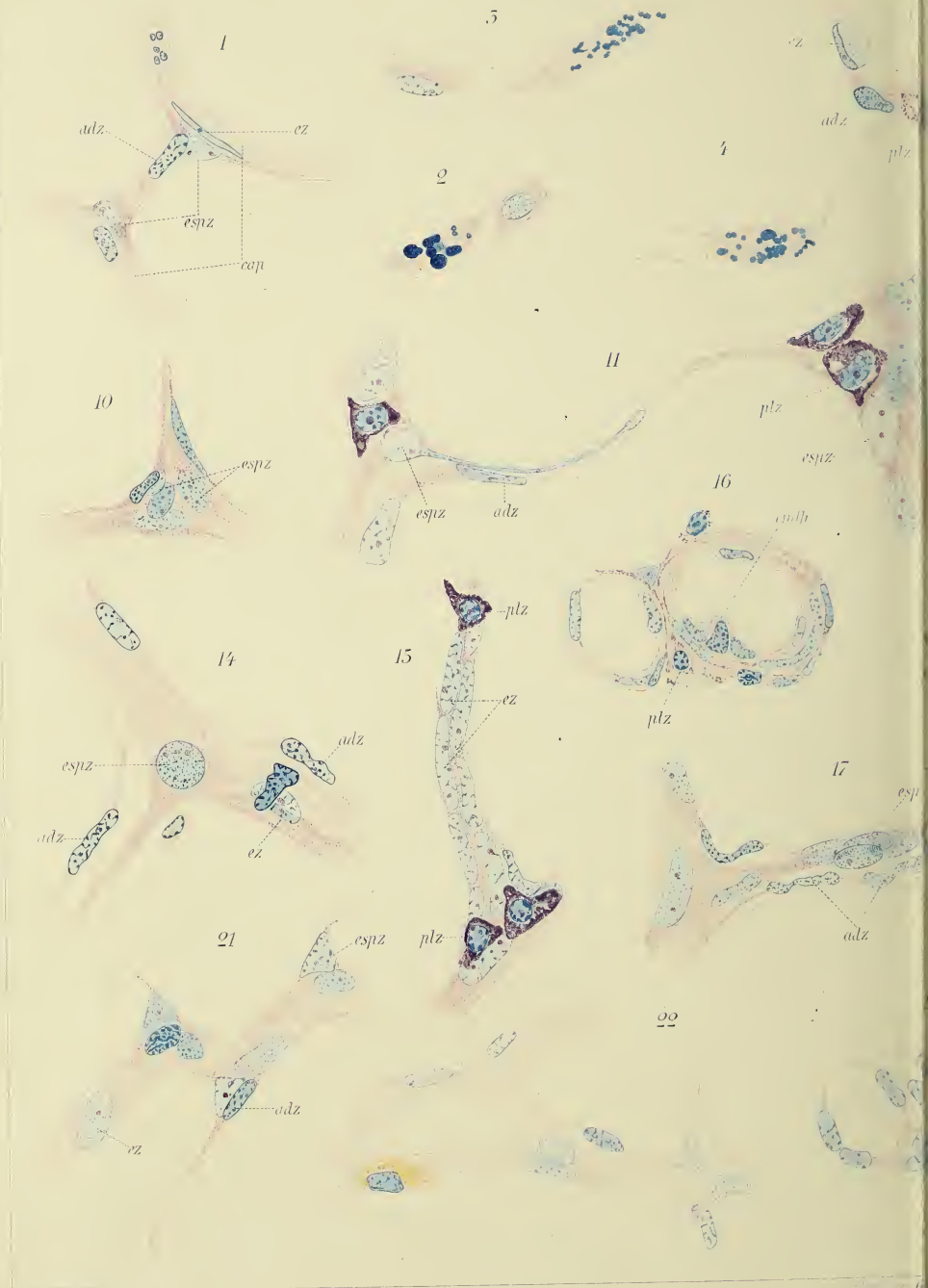
1
adz
ez
espz
cap
3
2
4
ez
adz
plz
10
espz
11
espz
adz
plz
espz
16
epith
plz
14
15
plz
ez
espz
adz
adz
ez
17
esp
adz
21
espz
plz
adz
ez
22

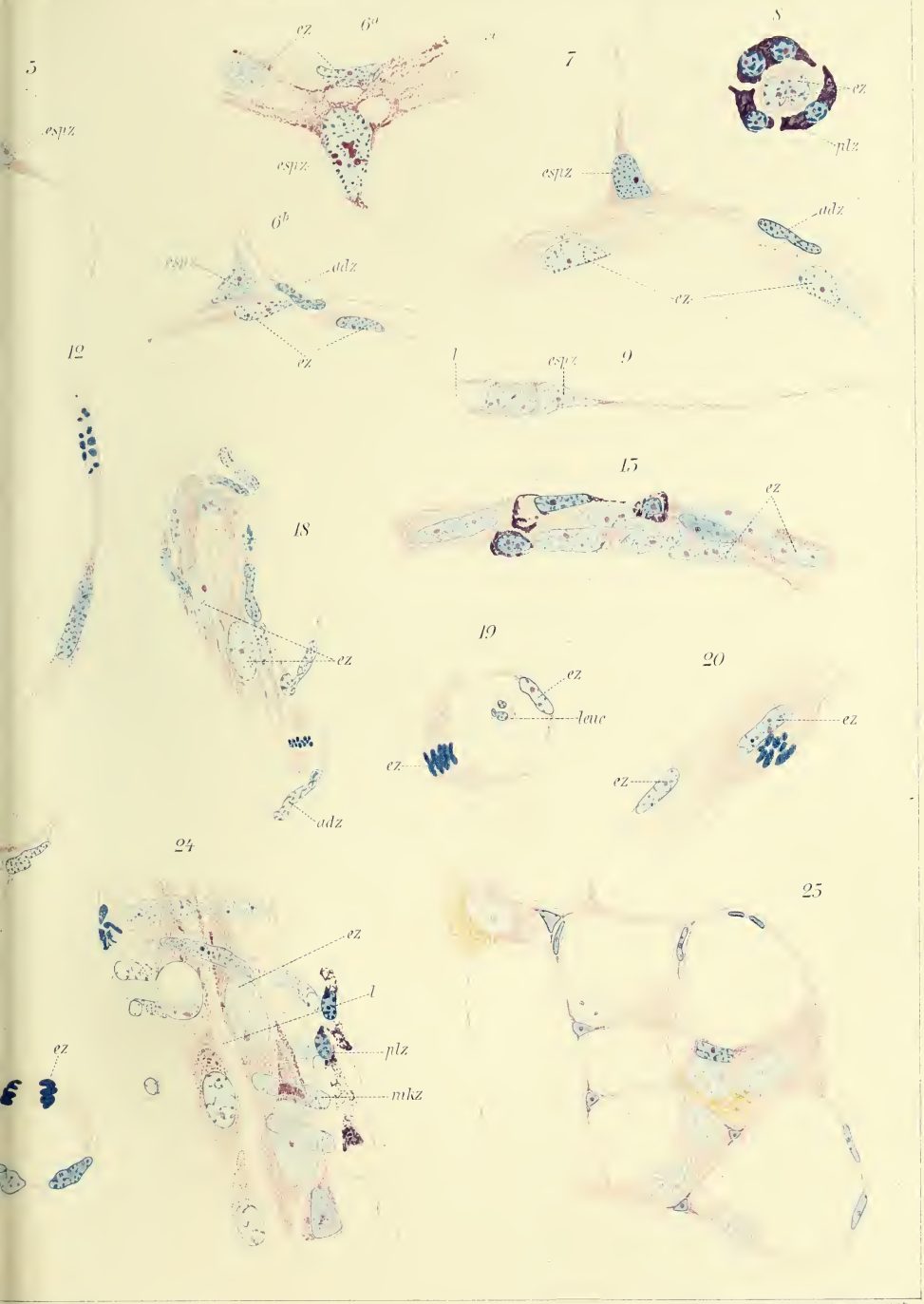
5
espz
ez
6a
espz
6b
espz
adz
ez
7
espz
8
ez
plz
adz
ez
12
1
espz
9
15
ez
18
ez
19
ez
leuc
ez
20
ez
ez
adz
24
ez
l
plz
mkz
ez
25

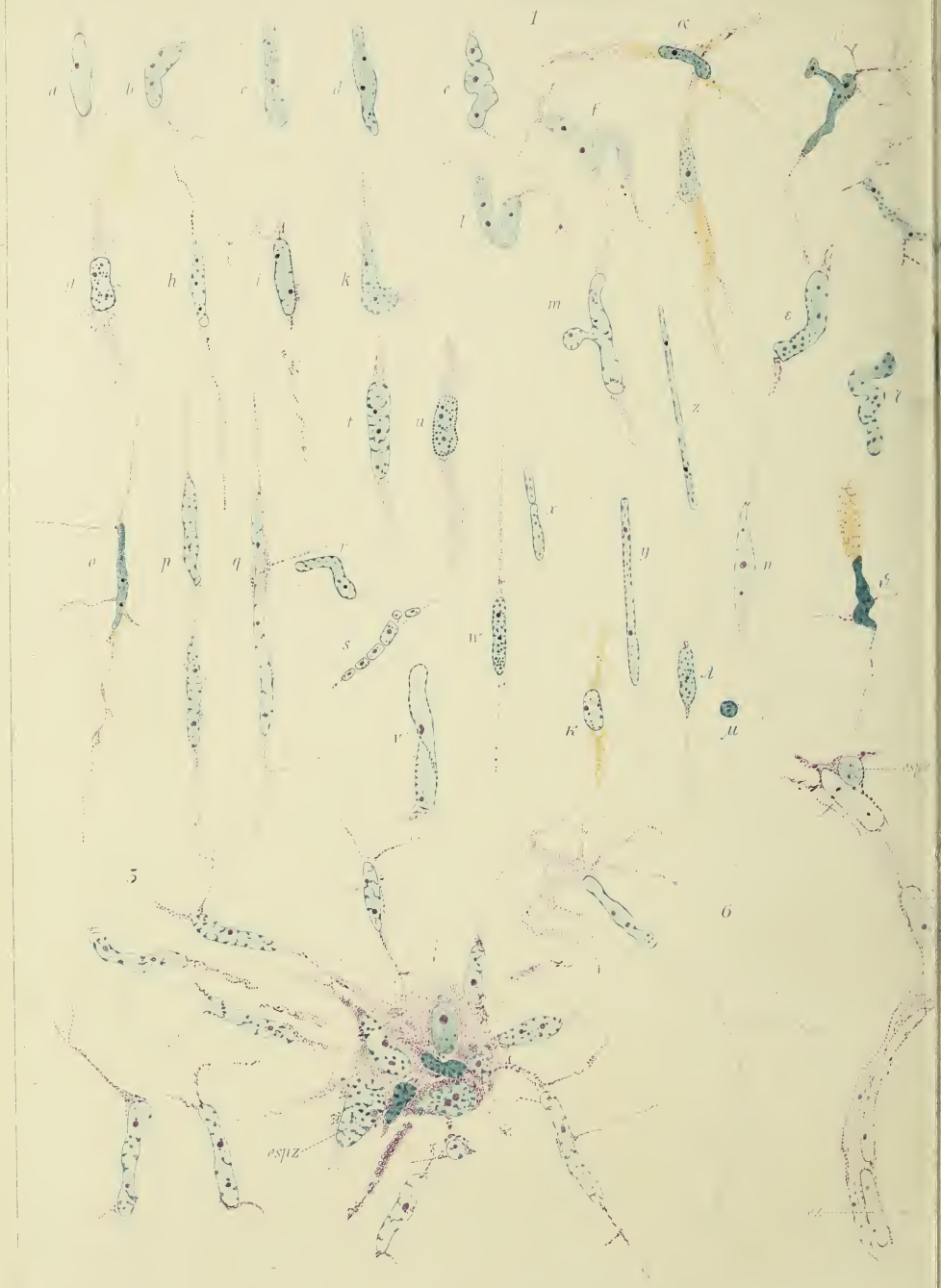
1
a
b
c
d
e
f
g
h
i
k
l
m
n
o
p
q
r
s
t
u
v
w
x
y
z
α
β
γ
δ
ε
κ
λ
μ
5
6
espz
espz

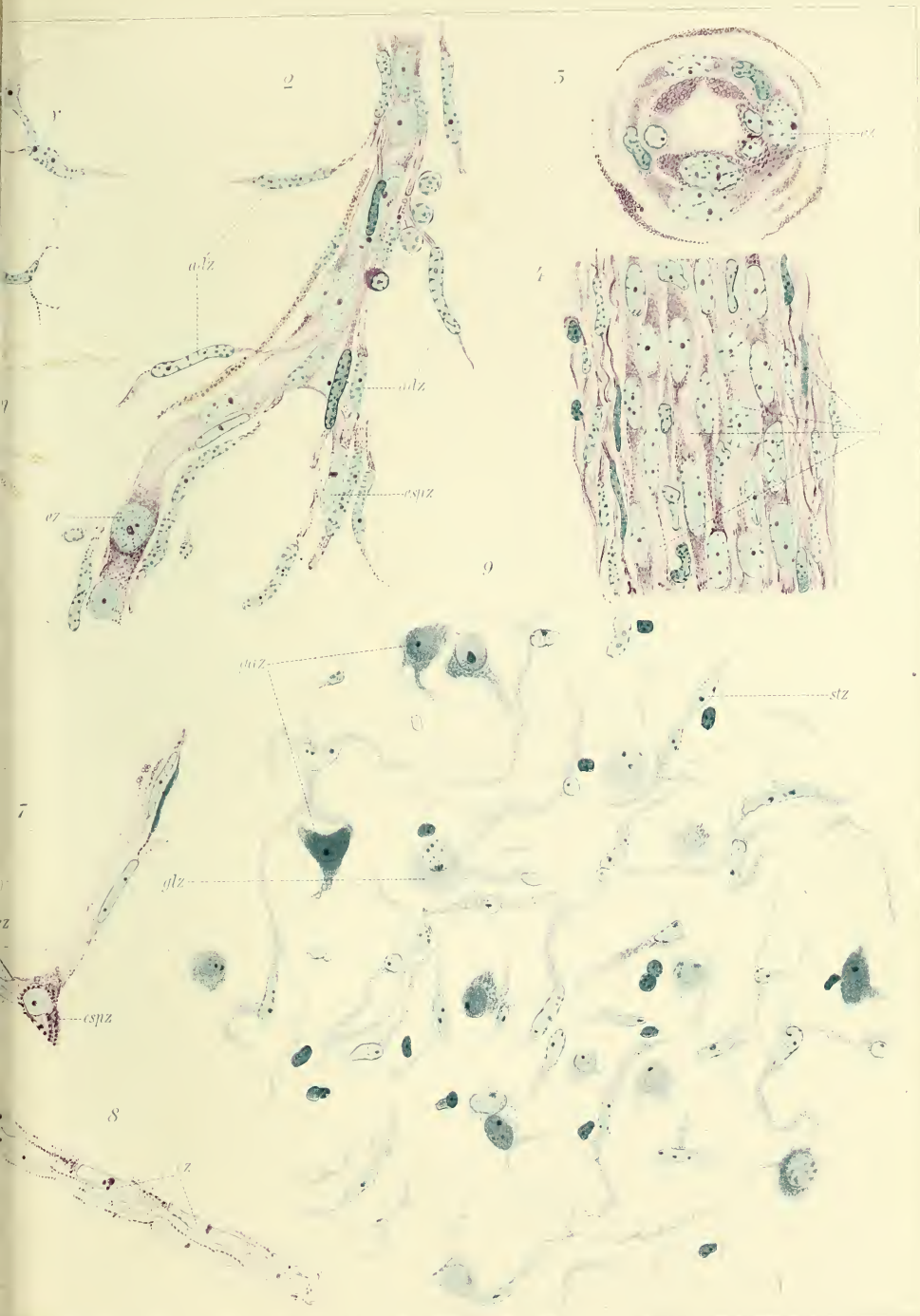
2
3
4
9
7
8
adz
adz
espz
ez
ez
gaz
stz
glz
espz
z

1

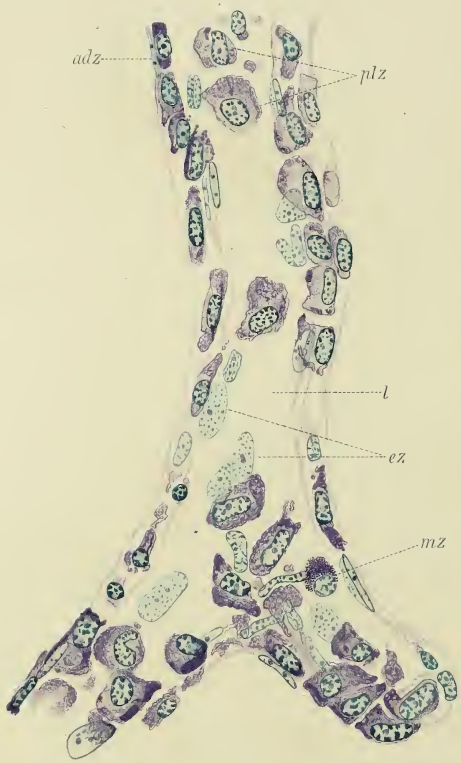
adz
plz
l
ez
mz

2

ez
plz
ez

7

3

espz
adz
plz

8



4

lz
plz
lz

5

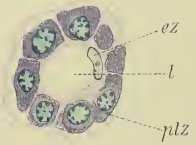
ez
l
plz

6

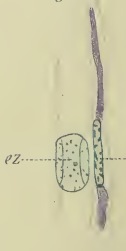
ez
plz

ez
adz

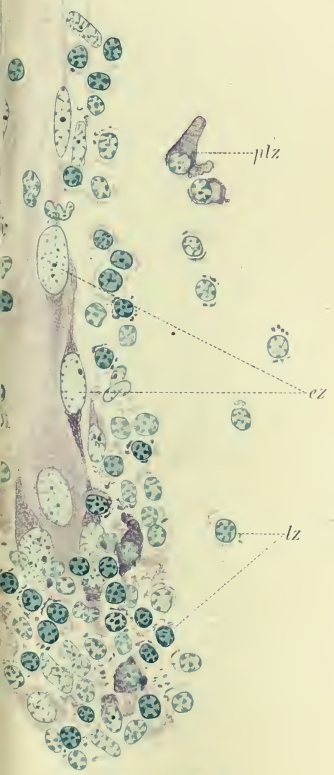

9

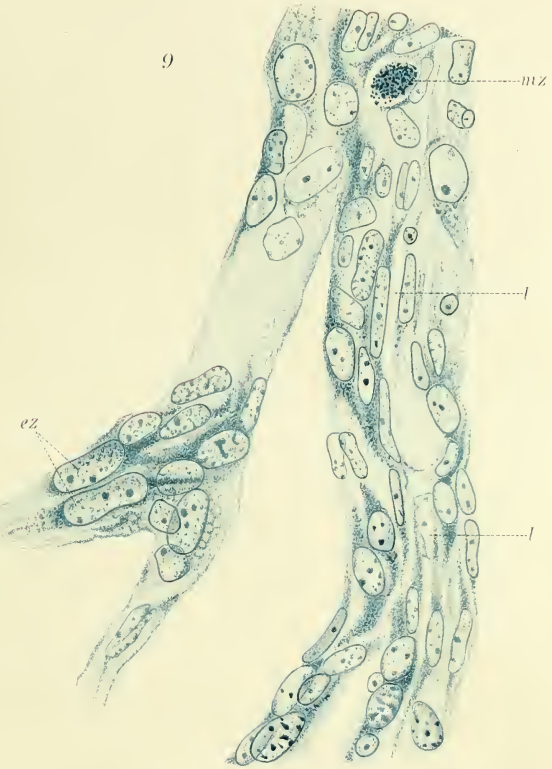

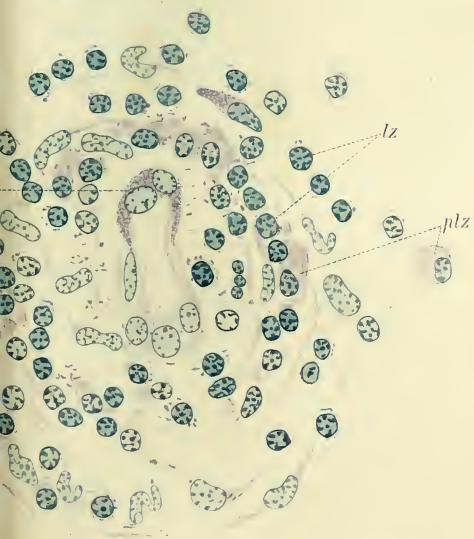

10

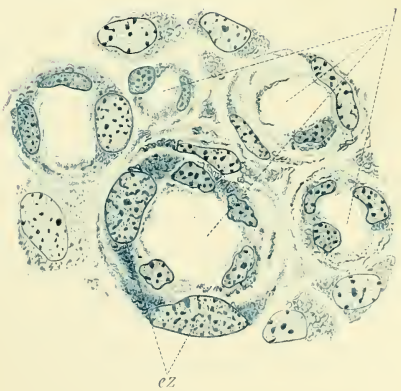

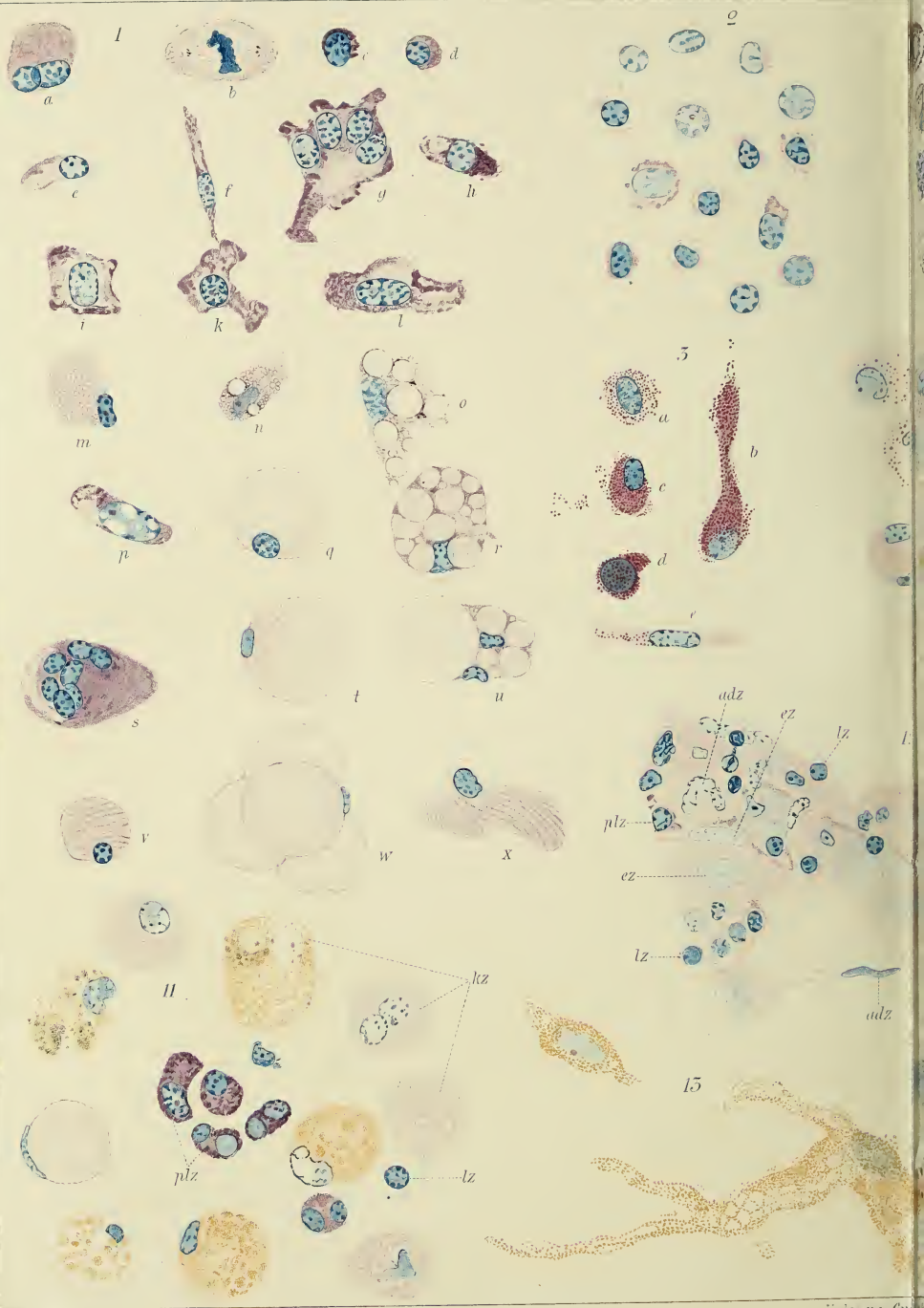
I
a
b
c
d
e
f
g
h
i
k
l
2
3
a
b
c
d
e
m
n
o
p
q
r
s
t
u
v
w
x
adz
ez
lz
plz
II
kz
13

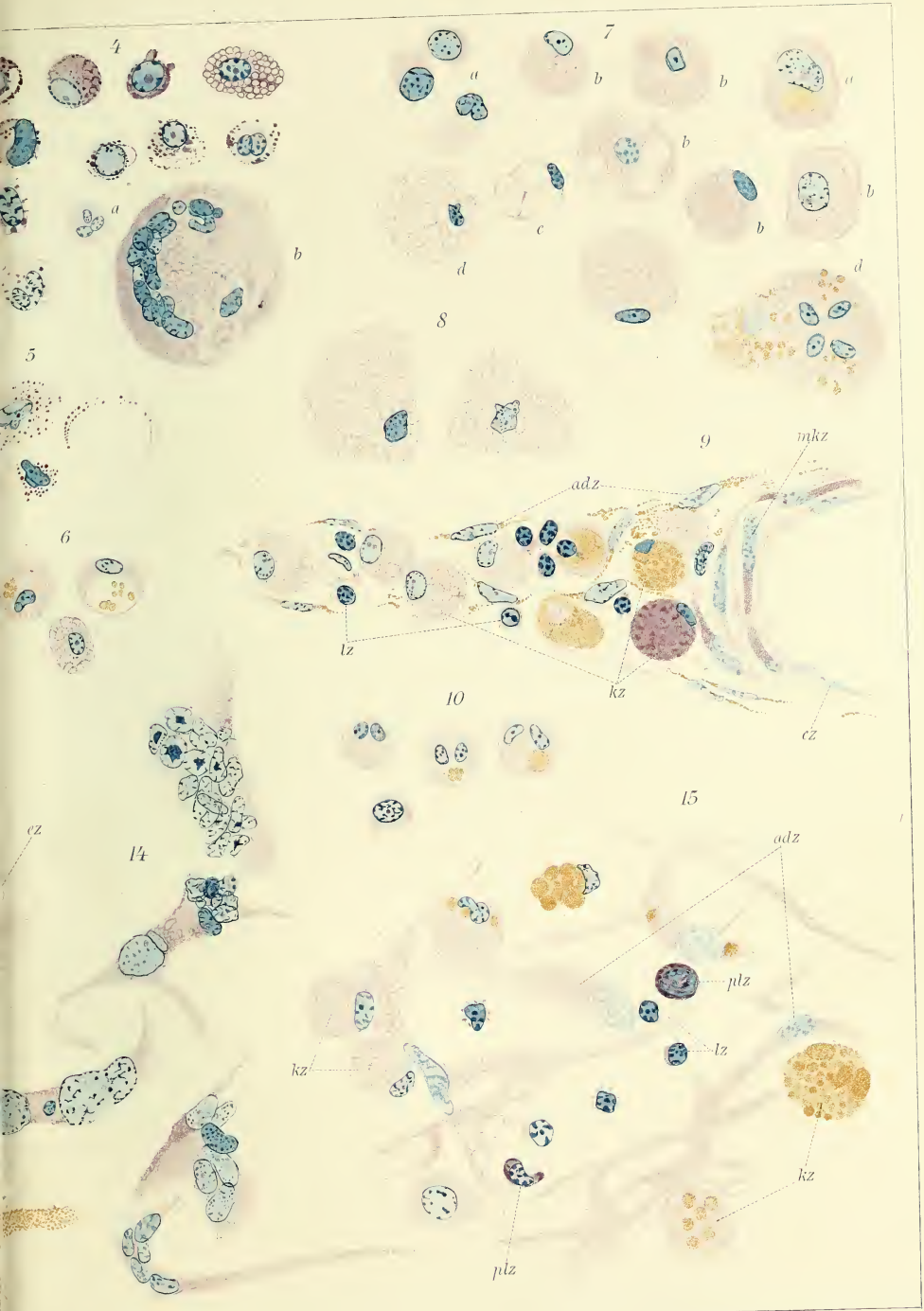

scher in Jena.
Lith. Anst. v. Werner & Winter, Frankfurt a/M.

1
1
1

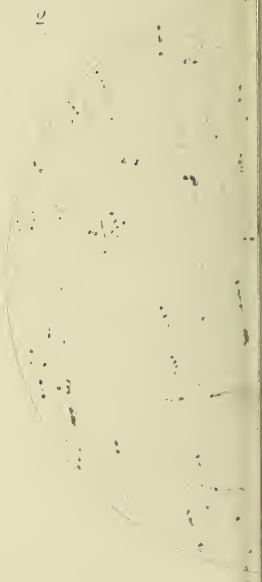
2


3
1
1

4

5

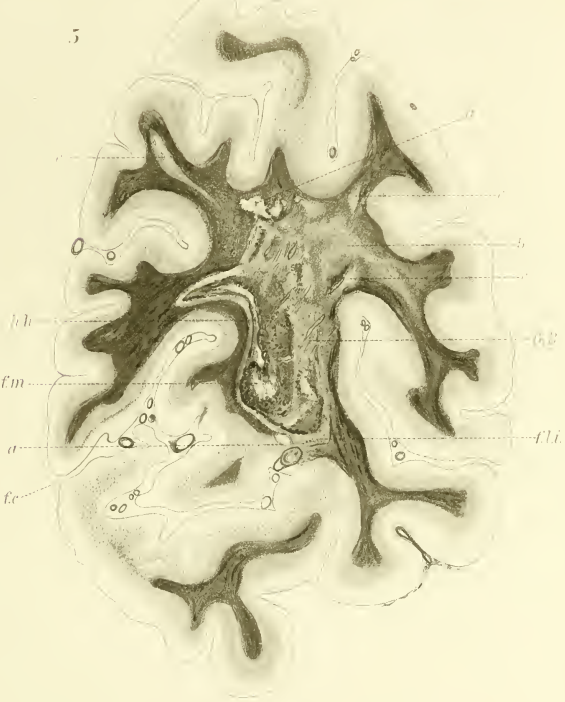

6

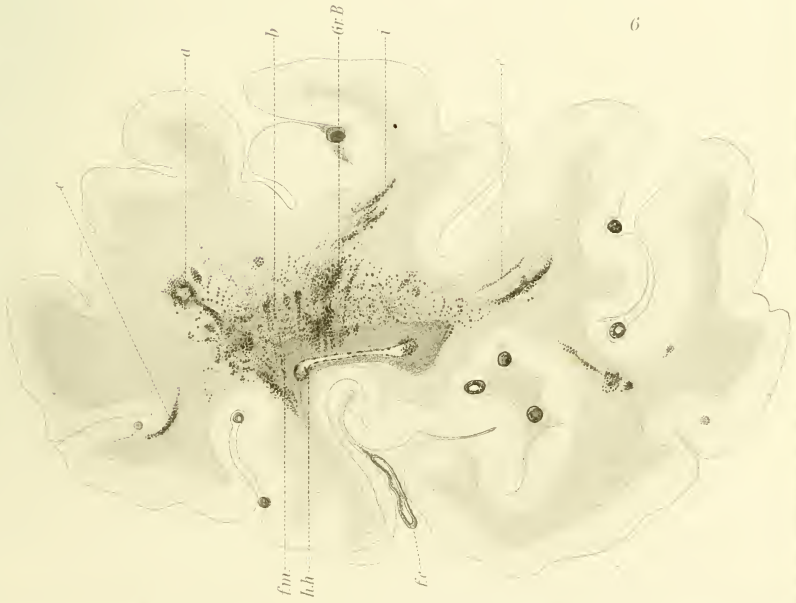

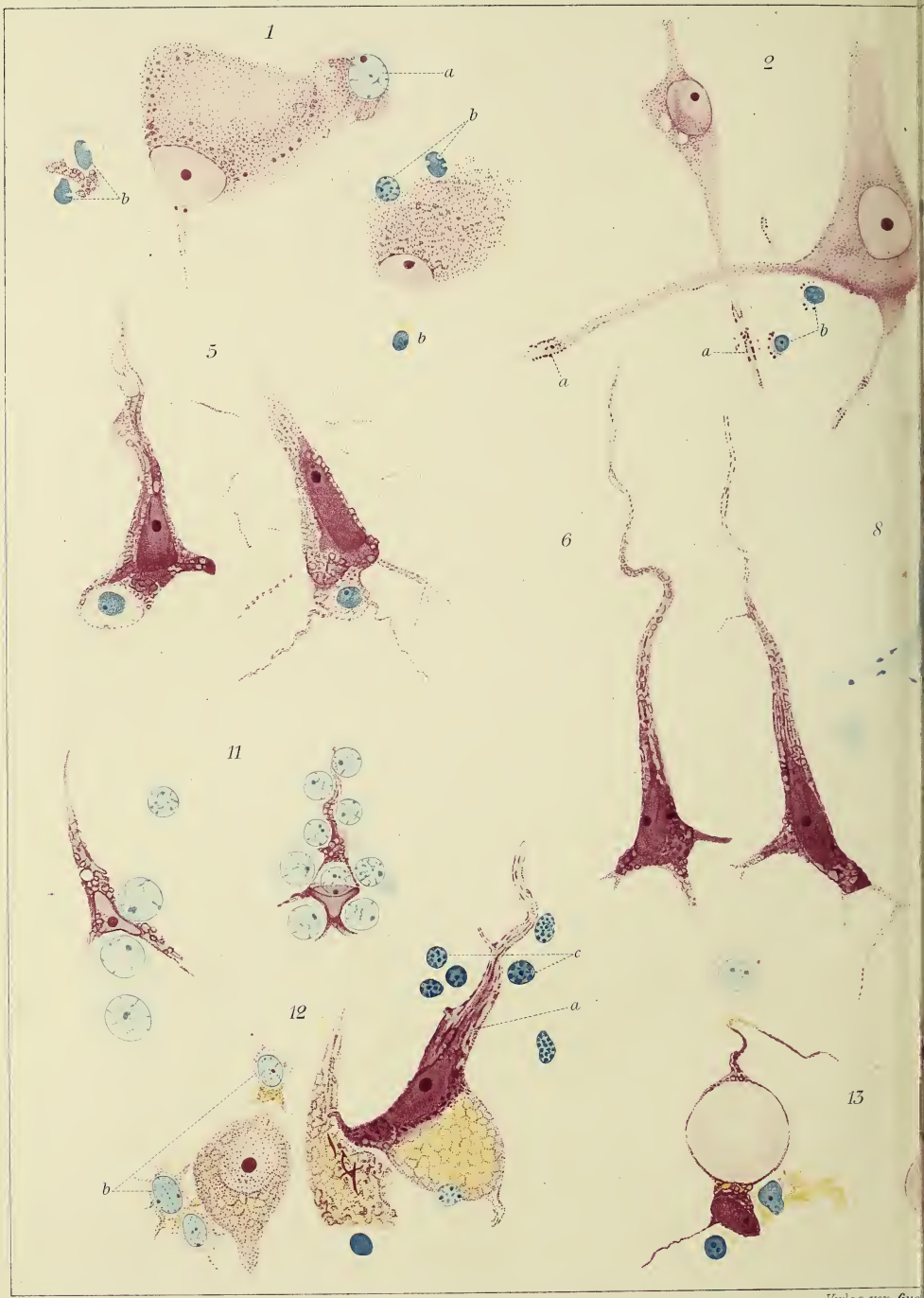

gez. Alzheimer

Verlag von Gus

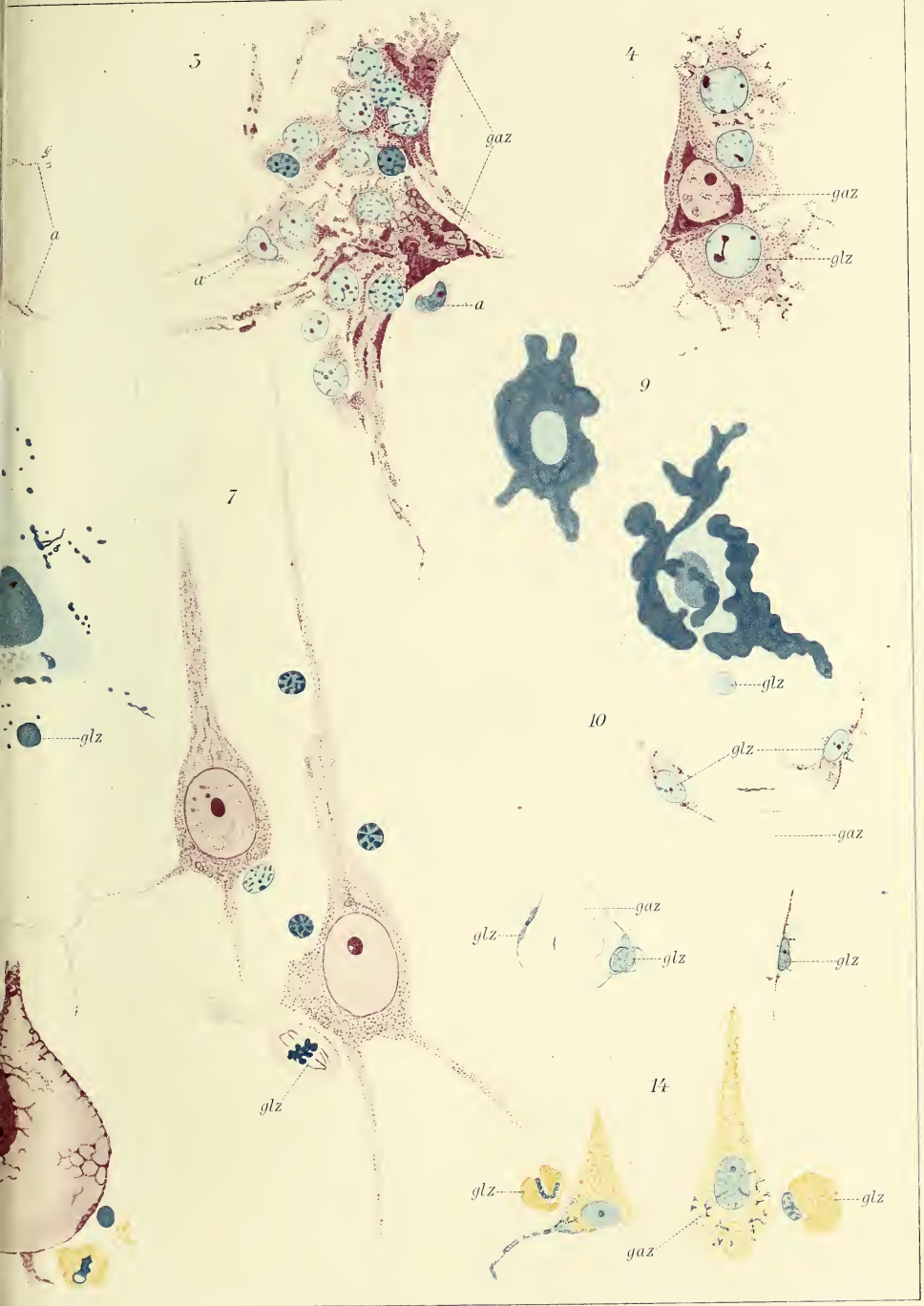

scher in Jena.

Lith. Anst. v. Werner & Winter, Frankfurt a. M.

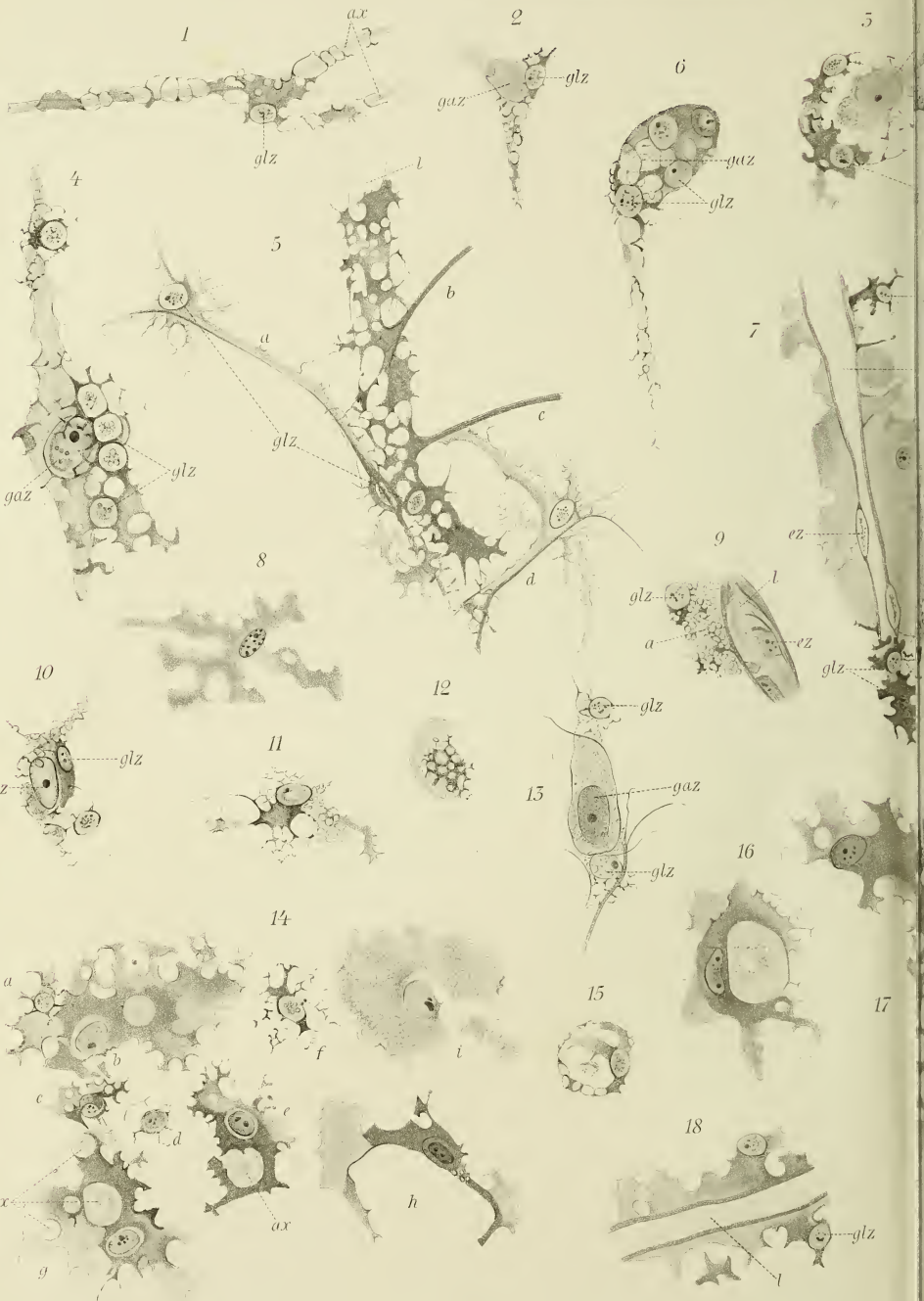
1
ax
glz
2
glz
gaz
3
6
gaz
glz
4
5
l
b
a
c
glz
glz
gaz
7
ez
8
d
9
glz
l
a
ez
glz
10
glz
gaz
11
12
glz
13
gaz
glz
16
14
a
b
f
i
15
17
c
d
e
ax
ax
h
18
glz
l
g

19

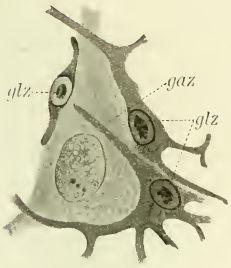

20

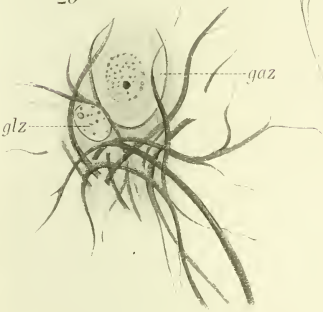

21

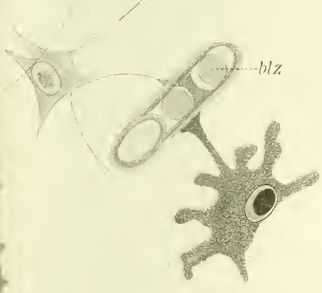

22

23

24

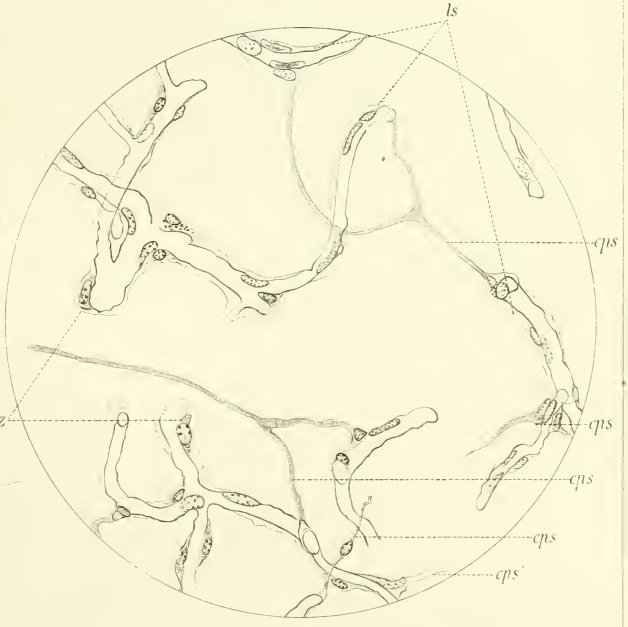

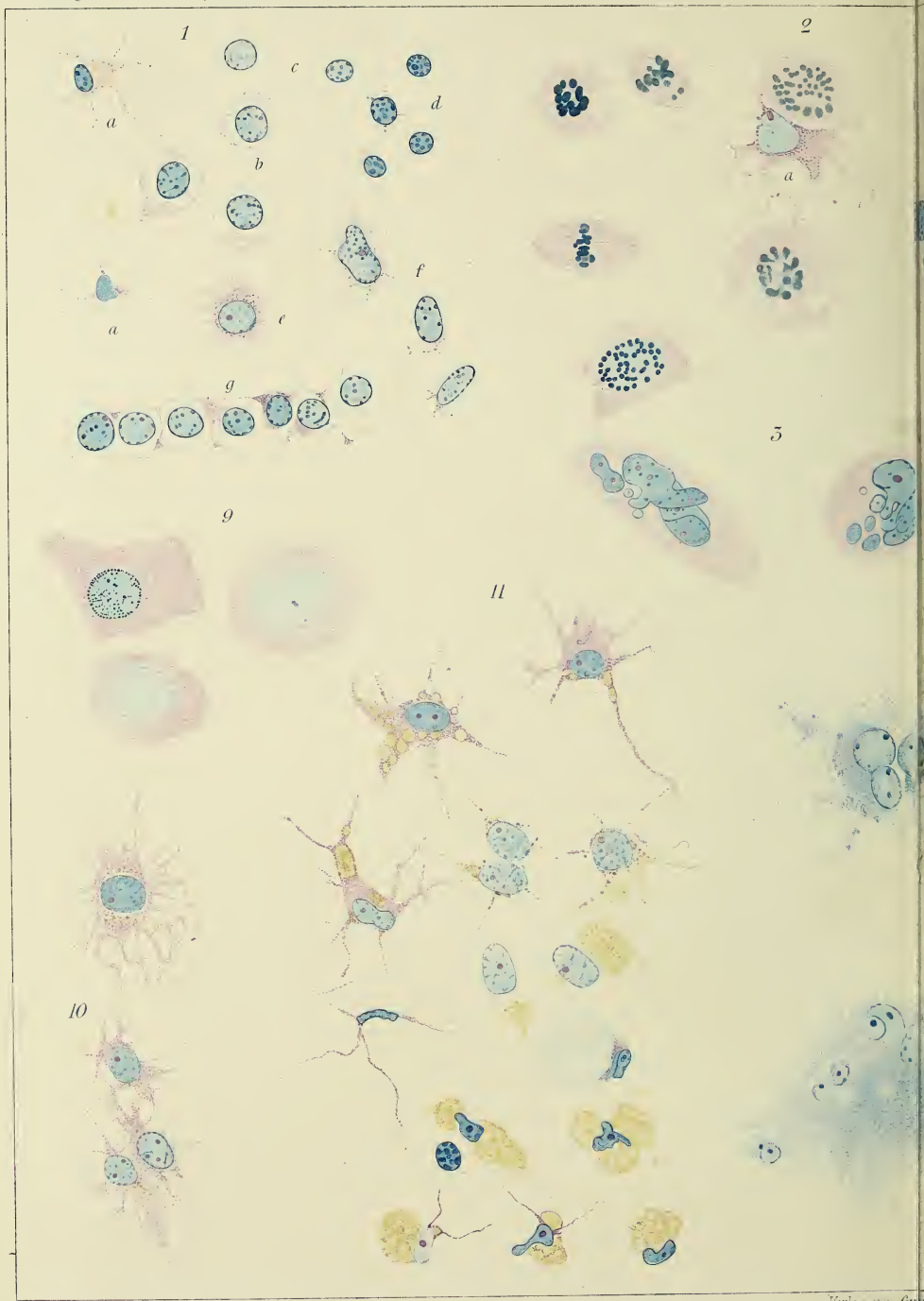
1
a
c
d
b
f
a
e
g
2
a
3
9
11
10

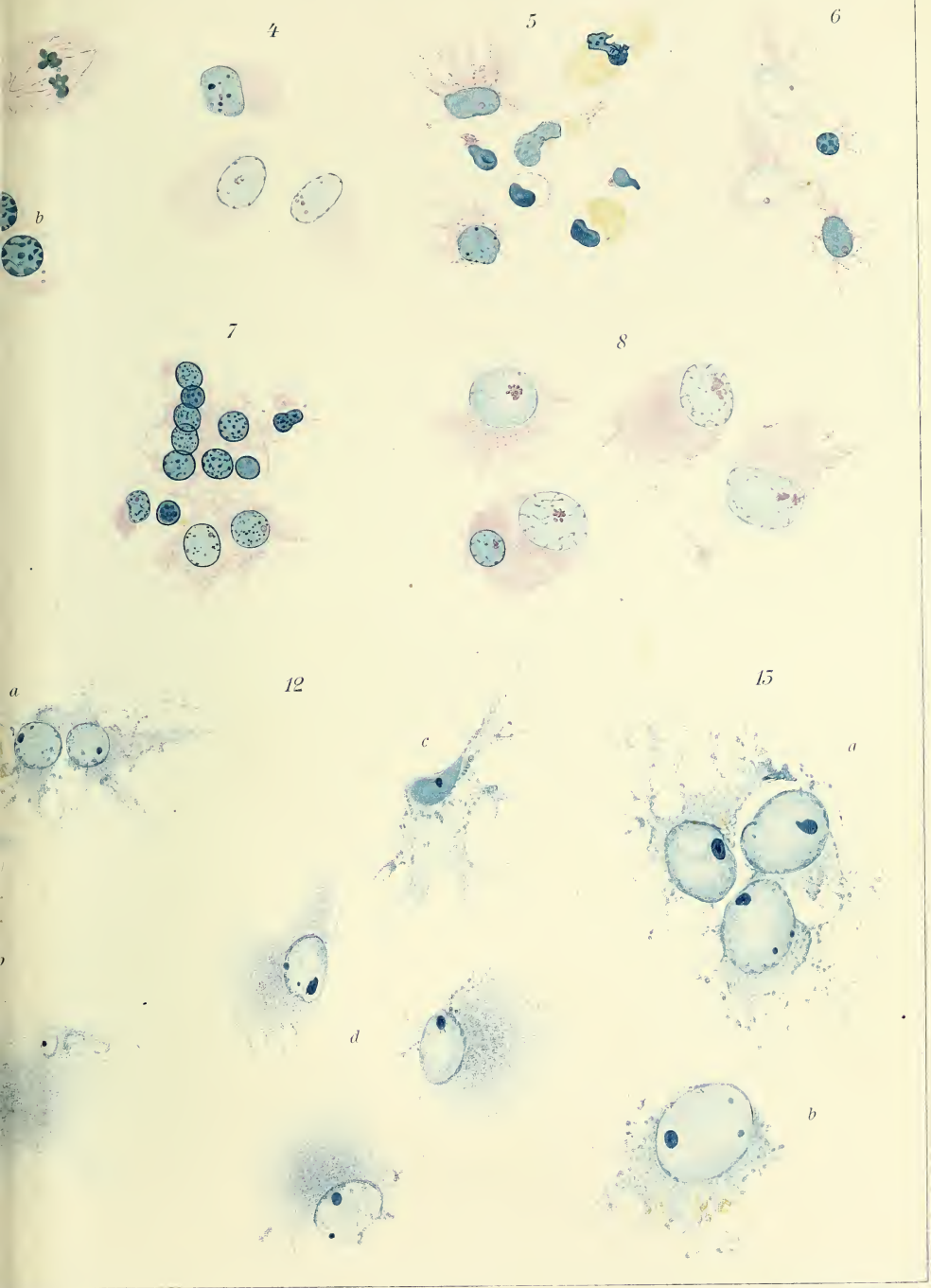

Fischer inv. Jena.

Lith. Anst. v. Werner & Winter, Frankfurt a. M.

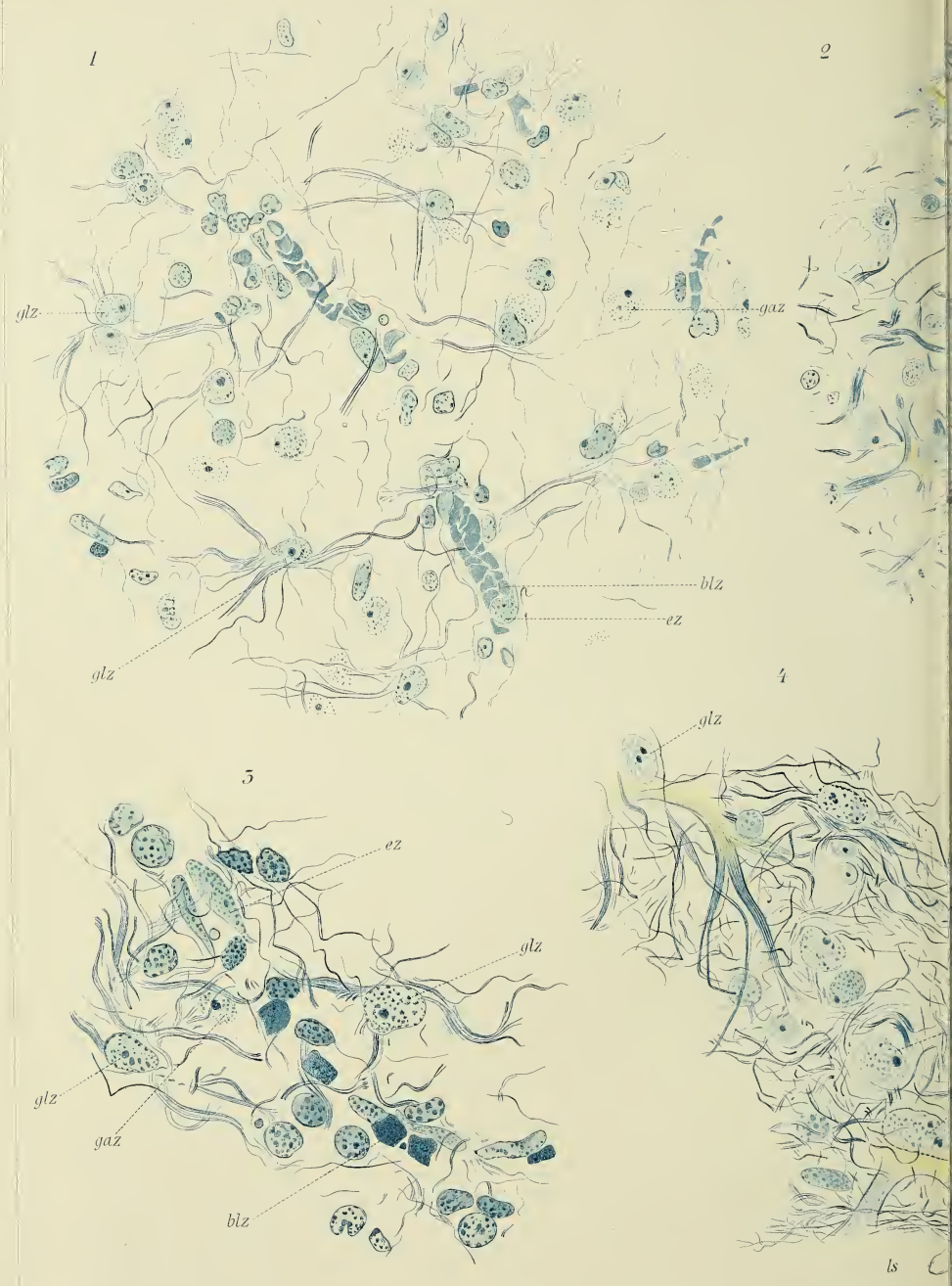
1
glz
glz
blz
ez
2
gaz
3
ez
glz
glz
gaz
blz
4
glz
ls

5

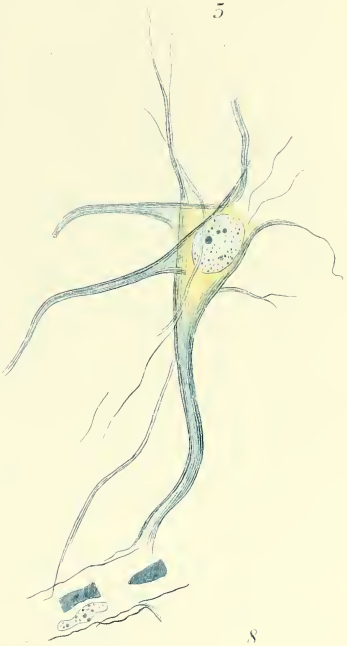

8

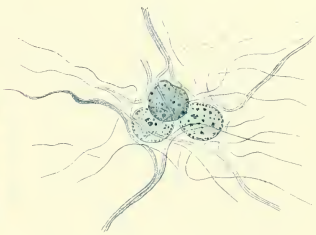

6

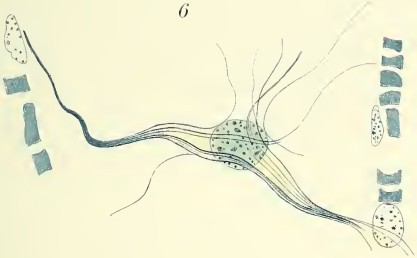

glz



7

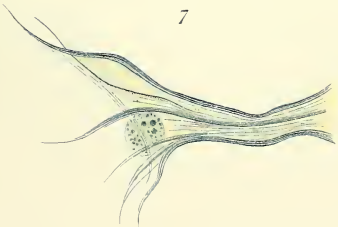

9

ez

blz

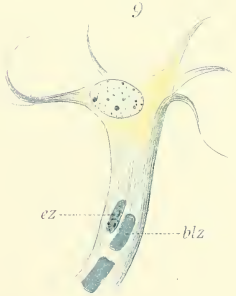

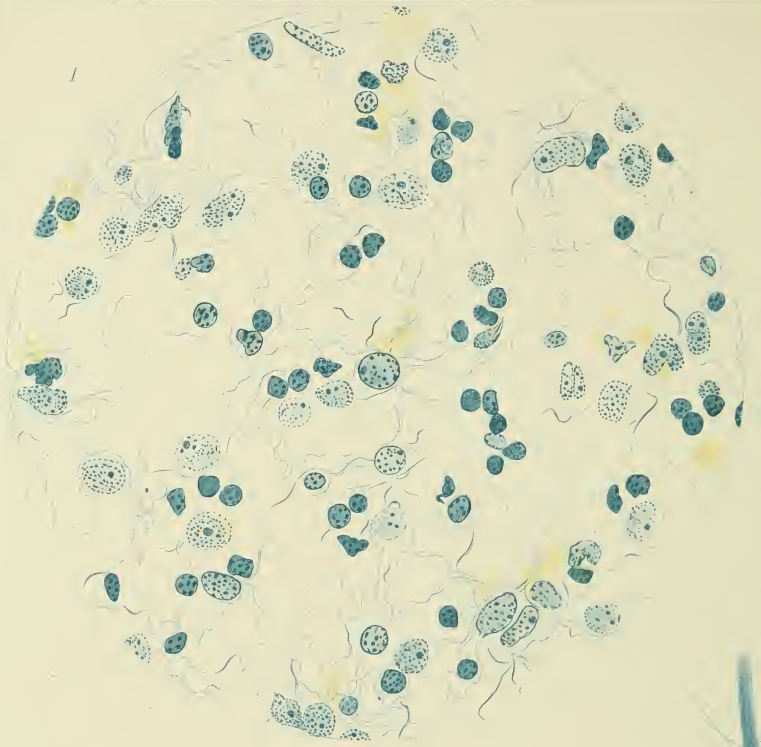
1
2

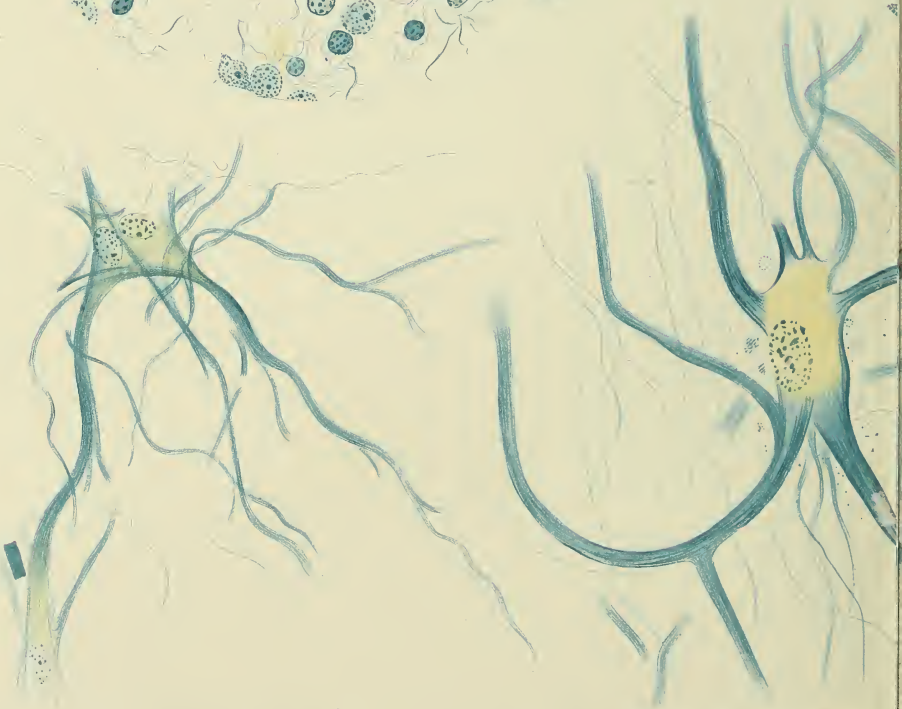
3
4

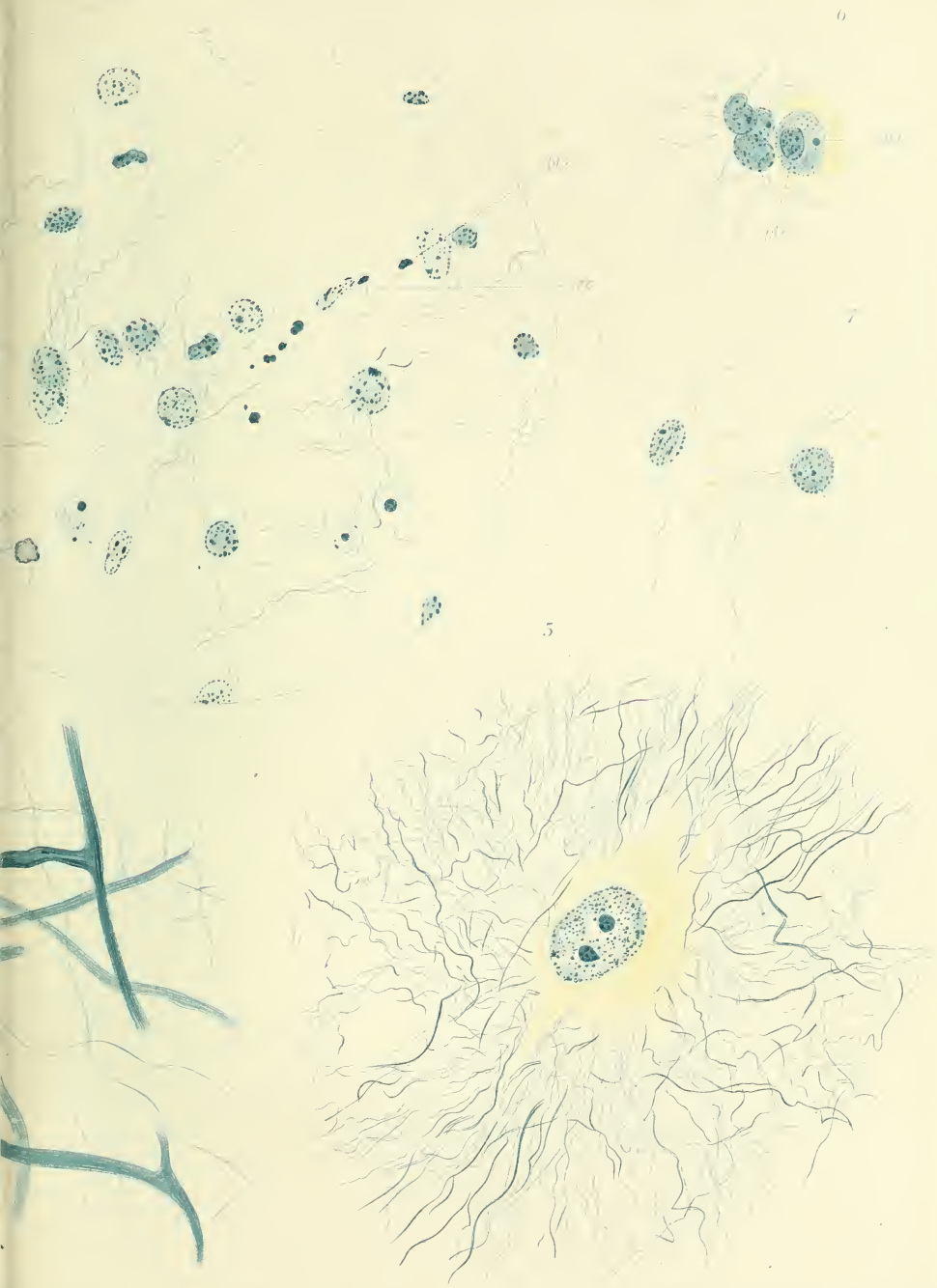

Fischer

Fig. 1.

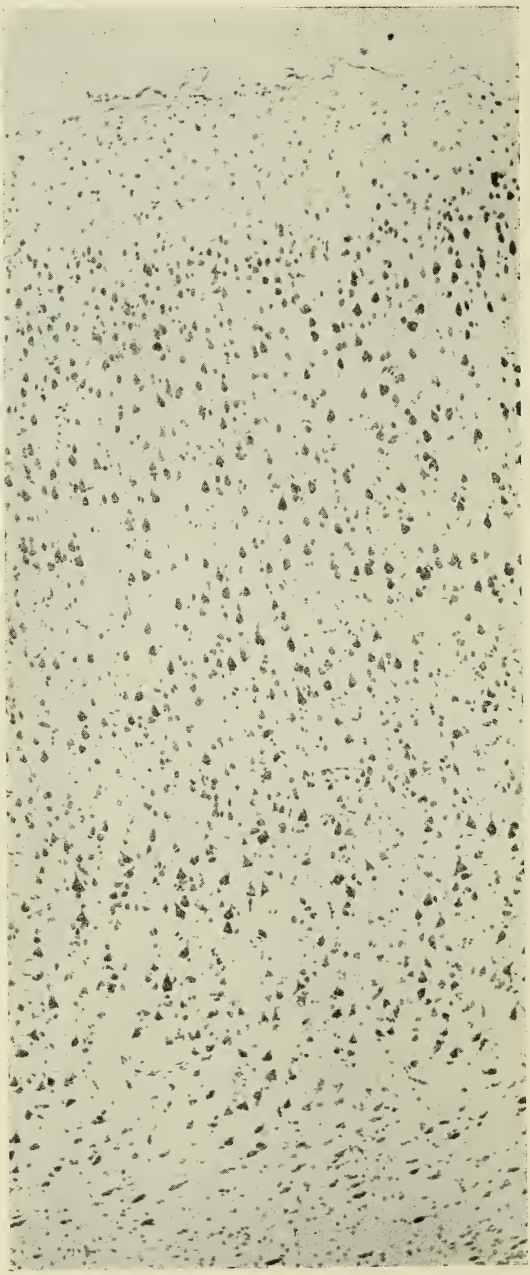

F

Rudolph phot.

2.

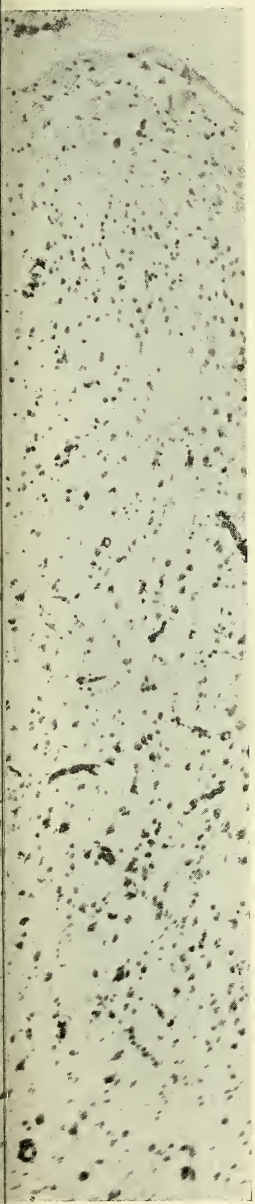

Fig. 3.

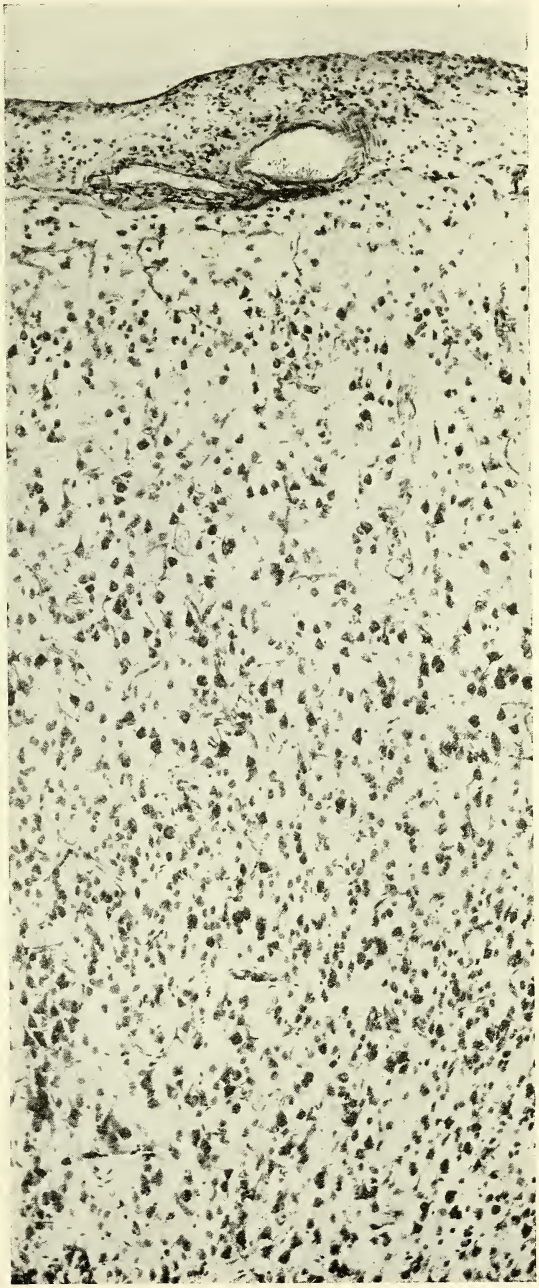

Fischer in **Jena.**

Fig. 1.

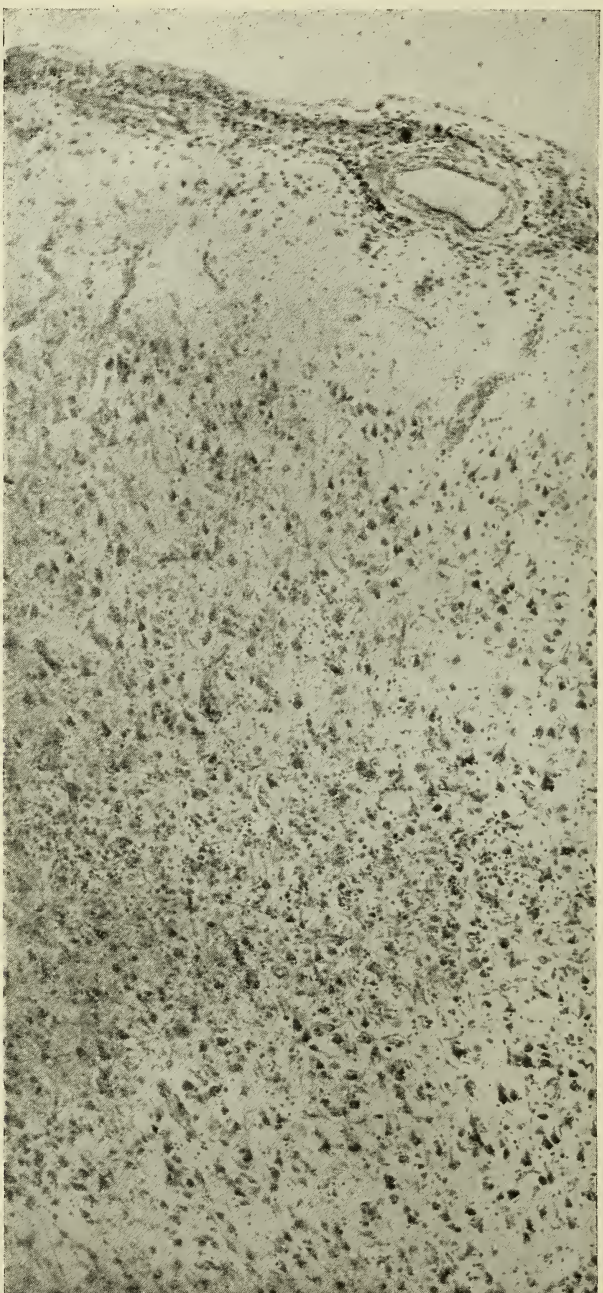

Rudolph phot.

Verlag von Gu

Fig. 2.

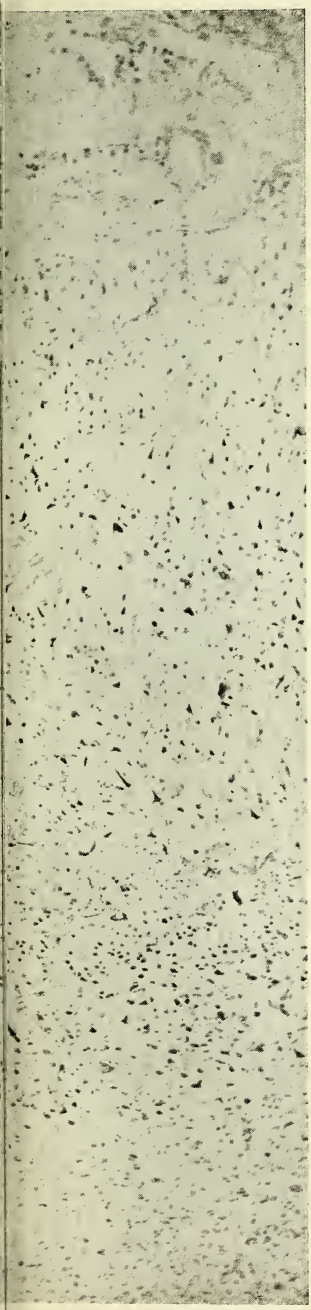

Fig. 3.



Fig. 4.

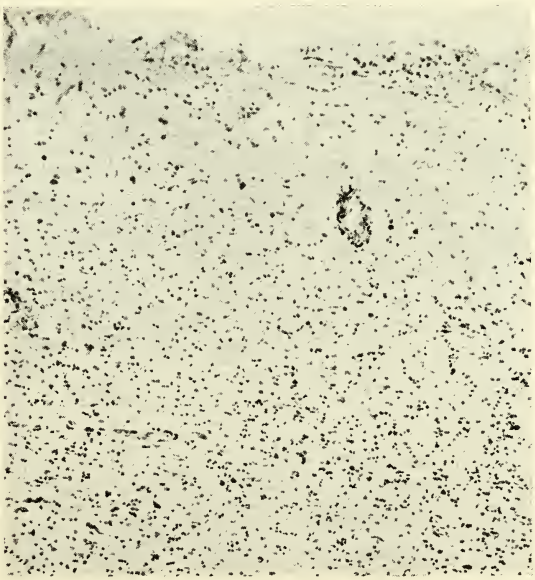

v Fischer in Jena.

Fig. 1.

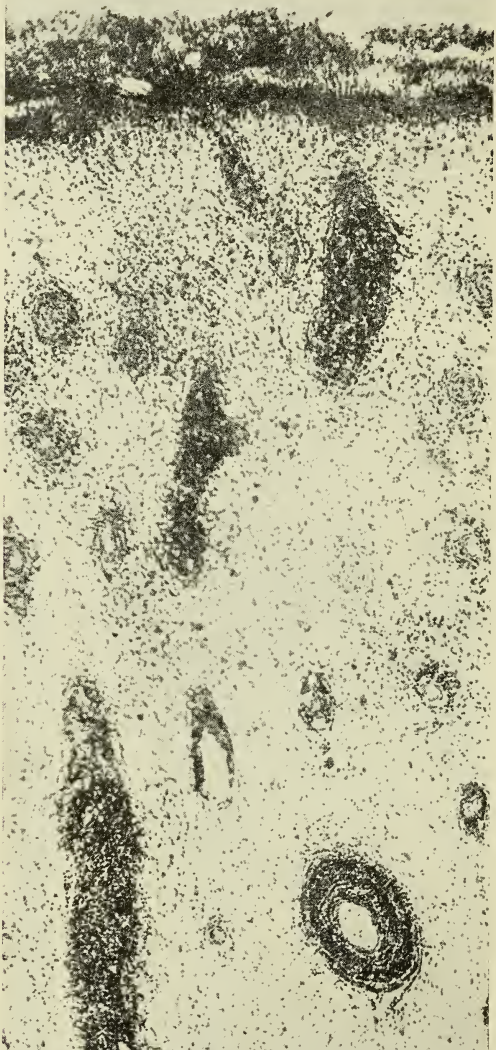

Fi

Rudolph phot.

Fig. 3.

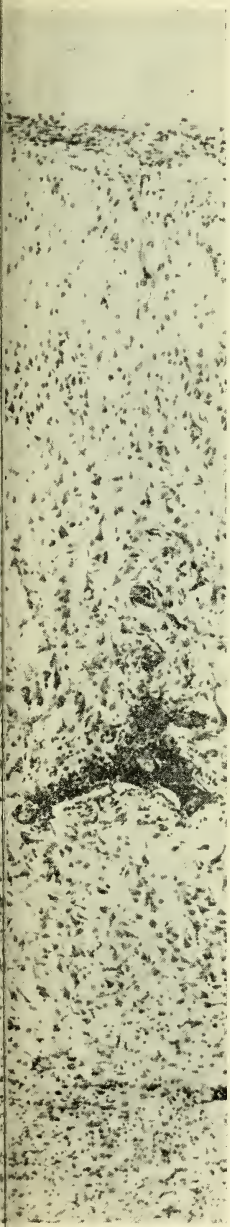

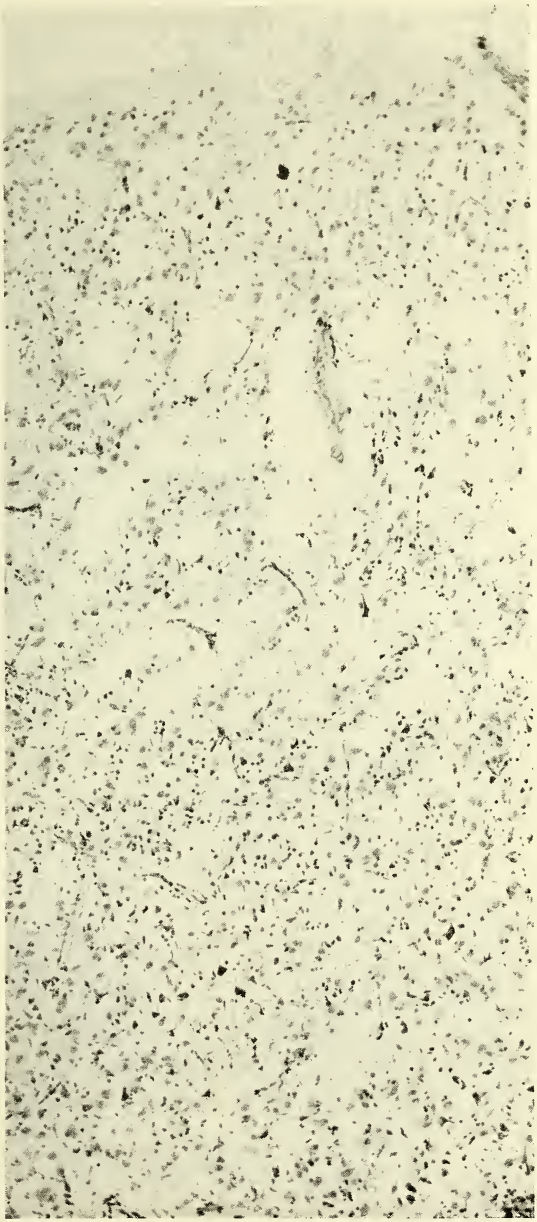

Fischer in Jena.

INSTITUTE OF
LIBRARY
PSYCHIATRY